Revista Multidisciplinar do Nordeste Mineiro, v.06,2024

ISSN 2178-6925

PACIENTES PEDIÁTRICOS LEUCÊMICOS: PRINCIPAIS MANIFESTAÇÕES BUCAIS – UMA REVISÃO DE LITERATURA

PEDIATRIC LEUKEMIC PATIENTS: MAIN ORAL MANIFESTATIONS – A LITERATURE REVIEW

Bianca Berto Rodrigues

Graduada em Odontologia, UEPB, Brasil

E-mail: bianca.berto.9@gmail.com

Andresa Rayane Sarinho Galdino

Graduada em Odontologia, UEPB, Brasil

E-mail: andresagaldino20@gmail.com

Edjardi de Pontes Viana

Graduado em Odontologia, UEPB, Brasil

E-mail: edjardipontes@gmail.com

Geovanna Caroline Brito da Silva

Graduada em Odontologia, UEPB, Brasil

E-mail: geovannacarolineb@gmail.com

Resumo

Introdução: a leucemia é uma doença maligna da medula óssea e do sangue e representa a neoplasia pediátrica mais comum. Além de promover comprometimentos à saúde geral da criança leucêmica, tal condição acarreta manifestações bucais decorrentes da própria doença e/ou do seu tratamento. Objetivo: realizar uma revisão da literatura sobre as principais manifestações bucais observadas em pacientes pediátricos leucêmicos. Metodologia: um levantamento bibliográfico foi realizado com artigos indexados nas bases de dados Pubmed/Medline e Lilacs, durante o período de 2012 a 2024, utilizando os descritores: “leukemia”, “child”, “mouth diseases” e “oral health”. Após criteriosa análise, 13 produções científicas foram selecionadas para compor esta revisão. Resultados: os estudos revisados indicaram que as manifestações bucais como a mucosite oral, cárie dentária, alterações gengivais, alterações salivares e infecções oportunistas foram mais frequentemente encontradas em pacientes pediátricos com leucemia quando comparados a crianças saudáveis. Conclusão: foi possível inferir que a leucemia é uma doença complexa com diversas repercussões ao organismo afetado. Nesta revisão, a mucosite oral foi a manifestação bucal mais frequentemente relatada na literatura em pacientes pediátricos e que, muitas vezes, pode ser acompanhada de lesões de cárie dentária, problemas periodontais, alterações salivares e infecções oportunistas. Constatou-se que tais condições, por sua vez, podem ocorrer como complicações da doença e/ou efeitos adversos da terapia antineoplásica.

Palavras-chave: Leucemia; crianças; manifestações bucais.

ISSN 2178-6925

Abstract

Introduction: the leukemia is a malignant disease of the bone marrow and blood and represents the most common pediatric neoplasm. In addition to compromising the general health of the leukemic child, this condition causes oral manifestations resulting from the disease itself and/or its treatment. Objective: to carry out a literature review on the main oral manifestations observed in pediatric leukemic patients. Methodology: a bibliographic survey was carried out with articles indexed in the Pubmed/Medline and Lilacs databases, during the period from 2012 to 2024, using the descriptors: “leukemia”, “child”, “mouth diseases” and “oral health”. After careful analysis, 13 scientific productions were selected to compose this review. Results: the studies reviewed indicated that oral manifestations such as oral mucositis, dental caries, gingival changes, salivary changes and opportunistic infections were more frequently found in pediatric patients with leukemia when compared to healthy children. Conclusion: it was possible to infer that leukemia is a complex disease with diverse repercussions for the affected organism. In this review, oral mucositis was the oral manifestation most frequently reported in the literature in pediatric patients and can often be accompanied by dental caries, periodontal problems, salivary changes and opportunistic infections. It was found that such conditions, in turn, can occur as complications of the disease and/or adverse effects of antineoplastic therapy.
Keywords: Leukemia; child; oral manifestations.

1. Introdução

A manutenção da saúde bucal é fundamental para a manutenção da saúde geral, uma vez que as duas possuem uma relação de dinamismo e sinergismo, na qual uma depende da outra para a homeostase do organismo. Dessa forma, como porta de entrada do corpo, a cavidade bucal é constantemente desafiada por microrganismos invasores e atua como um sistema de alerta precoce, principalmente em enfermidades com complicações bucais como primeiro sinal do processo da doença. Como exemplo disso, a leucemia representa uma doença que apresenta associação com uma grande variedade de manifestações bucais (KAPOOR *et al*., 2019).

A leucemia, por sua vez, é a neoplasia pediátrica mais comum, representando cerca de 30% de todos os cânceres pediátricos. Ela é definida como uma doença maligna da medula óssea caracterizada pela expansão clonal de células hematopoiéticas com alteração nos processos de diferenciação, regulação e apoptose (VÁLERA *et al*., 2015). De acordo com o Instituto Nacional do Câncer, são conhecidos mais de doze tipos de leucemia clinicamente classificados conforme sua velocidade de evolução (aguda ou crônica) e tipos de células que afetam (linfoides ou mieloides). Assim, ao combinar as duas classificações encontram-se os quatro tipos mais frequentes de leucemia, sendo elas: leucemia linfoide crônica, leucemia mieloide crônica, leucemia linfoide

aguda e leucemia mieloide aguda (INCA, 2022).

Dentre os tipos de leucemia, a mais comum na infância é a leucemia linfoblástica ou linfoide aguda (LLA), representando cerca de 75% de todas as leucemias diagnosticadas e 25% de todas as malignidades infantis. Entretanto, apesar da prevalência dos casos, sua etiologia exata permanece desconhecida em mais de 95% dos pacientes que não apresentam distúrbio genético pré-existente (JAVED *et al*., 2012).

Segundo Dholam *et al*. (2014), o regime de tratamento para a leucemia se baseia na quimioterapia dividida em fases (terapia de indução, intensificação, consolidação e terapia de manutenção), além de radioterapia direcionada ao sistemanervoso central. Esses tratamentos, contudo, produzem efeitos imediatos e tardios e, às vezes, tóxicos às células saudáveis (BOARD, 2018; DHOLAM *et al*., 2014). As reações adversas do tratamento quimioterápico frequentemente envolvem a cavidade bucal, causando destruição dos tecidos da mucosa bucal e inibição da função imunológica do paciente, bem como variados graus de mucosite oral, infecções oportunistas, sangramentos e inflamações gengivais, xerostomia e outros problemas bucais (WANG *et al*., 2011).

Além disso, alguns estudos têm mostrado que os efeitos colaterais da terapia antineoplásica podem aumentar a susceptibilidade dos pacientes ao desenvolvimento de lesões de cárie dentária. Durante a terapia, os pacientes podem apresentar diminuição do fluxo salivar, do potencial hidrogeniônico (pH) e da capacidade tampão da saliva, decorrentes das alterações que acontecem nas glândulas salivares (KOWALCZYK *et al*., 2018; WANG *et al*., 2021).

Diante do contexto apresentado, este trabalho teve como objetivo revisar a literatura científica dos últimos doze anos a respeito das manifestações bucais mais frequentes encontradas em pacientes pediátricos com leucemia. Adicionalmente, a presente revisão buscou, de forma simultânea, evidenciar a importância da atuação do cirurgião-dentista no reconhecimento e diagnóstico precoce, prevenção e tratamento das lesões decorrentes da leucemia e/ou do tratamento antineoplásico.

2. Revisão da Literatura

2.1 Considerações gerais sobre a leucemia

Identificada pela primeira vez por Virchow e Bennet em 1845, a leucemia é

definida como uma doença maligna da medula óssea e do sangue associada a proliferação disseminada de células imaturas ou blásticas, as quais substituem as células normais da medula e tendem a se acumular em variados tecidos do corpo (KAPOOR *et al.*, 2019).

No que diz respeito a etiologia, embora a base molecular exata da transformação maligna seja desconhecida, acredita-se que fatores ambientais possam ocasionar a leucemogênese em associação às alterações genéticas (VALÉRA *et al.*, 2015). Dentre esses fatores ambientes, destacam-se a radiação ionizante, a exposição química (derivados de benzeno ou pesticidas), o uso de determinados medicamentos (agentes quimioterápicos, alquilantes e etoposídeos) e infecções virais. Por sua vez, as alterações genéticas perturbam as múltiplas vias de sinalização, incluindo o desenvolvimento hematopoiético, a proliferação celular e a regulação epigenética (AZHER, SHIGGAON, 2013).

No que se refere a classificação, a leucemia pode ser categorizada de acordo com o caráter e período da doença (aguda ou crônica), o tipo de célula envolvida (mieloide ou linfoide) e pelo aumento ou não do número de células anormais no sangue (ALI, NURELHUDA, 2019).

Entre os tipos de leucemia existentes, a LLA representa o tipo mais comum e ocorre principalmente em crianças (JAVED *et al.*, 2012). Em síntese, Marques (2017) explica que a leucemia aguda pode ser entendida como uma proliferação clonal maligna de células precursoras na medula óssea, substituindo a hematopoese normal por células imaturas (blastos), com perda da função normal. Em contrapartida, a leucemia crônica é decorrente da hiperplasia de elementos maduros com desvio escalonado de maturação dos leucócitos, os quais podem manter algumas de suas funções (MARQUES, 2017).

A LLA é o câncer infantil mais prevalente em todo o mundo, sendo responsável por 23% de todas as neoplasias em crianças menores de 15 anos de idade, com maior incidência nas idades de 3 a 5 anos e observada com maior frequência no sexo masculino (KAPOOR *et al.*, 2019; MAZAHERI *et al.*, 2017). Assevera-se que seu surgimento acontece pelo acúmulo de células linfoides imaturas na medula óssea. Por outro lado, a leucemia mieloide aguda (LMA) encarrega-se de 15 a 20% das leucemias pediátricas e pertence a um grupo heterogêneo de neoplasias hematopoiéticas de origem monoclonal, resultado da transformação maligna de uma célula-tronco (OLIVEIRA *et al.*, 2016).

ISSN 2178-6925

Embora os avanços no tratamento para a doença tenham aumentado a taxa de sobrevida dos pacientes acometidos, vários tipos de infecção têm sido sugeridos como responsáveis pela morbidade e mortalidade dos pacientes oncológicos. Dessa maneira, considerando que 25 a 45% dos casos de septicemia em pacientes com câncer neutropênico são causados por bactérias orais, enfatiza-se a importância da saúde bucal na homeostase da saúde geral desse grupo, durante e após o tratamento oncológico (MAZAHERI *et al.*, 2017).

2.2 Tratamento leucêmico x implicações na cavidade bucal

As crianças acometidas pela leucemia recebem várias abordagens de tratamento, incluindo a quimioterapia multiagente, a radioterapia do sistema nervoso central e o transplante de medula óssea, o que tem aumentado consideravelmente a chance de sobrevivência dos pacientes infantis (DUBEY *et al.*, 2018).

A quimioterapia é considerada a base do tratamento para todas as formas de leucemia, sendo dividida nas seguintes fases: indução, consolidação, intensificação e manutenção (KAPOOR *et al.*, 2019). Nesse contexto, a indução objetiva erradicar a carga da doença e restaurar a hematopoiese para alcançar a sua remissão completa e, normalmente, inclui os medicamentos glicocorticóide, vincristina, lasparaginase e antraciclina. A consolidação, segunda etapa do regime do tratamento, consiste em vários cursos sequenciais curtos de quimioterapia a cada duas semanas com citarabina, metotrexato em altas doses, vincristina, asparaginase, mercaptopurina e glicocorticóides, durante um período de doze semanas. Após a consolidação, segue-se para a fase de intensificação, caracterizada como uma terapia de reindução, sendo administrados medicamentos semelhantes aos utilizados na terapia de indução. Por fim, a manutenção ocorre até dois a três anos depois da indução, utilizando mercaptopurina diária e metotrexato semanal, com ou sem vincristina, e pulsos de glicocorticóide a cada 1-3 meses (MALARD, MOHTY, 2020).

Estudos mostram que os protocolos quimioterápicos produzem efeitos colaterais, sistêmicos ou locais nos tecidos saudáveis. O metotrexato, por exemplo, é uma droga essencial administrada durante o tratamento da LLA. No entanto, tal medicamento pode ocasionar alguma toxicidade e afetar a cavidade bucal, ocasionando destruição dos tecidos da mucosa bucal, inibição da função imunológica do paciente, disbiose e infecções oportunistas (WANG *et al.*, 2021).

Dentro desse contexto, as manifestações bucais associadas à terapia antineoplásica são influenciadas por fatores como tipo, dosagem, duração e esquema de administração dos quimioterápicos. Além disso, a idade do paciente, a higiene bucal deficiente e doença periodontal pré-existentes são critérios que devem ser considerados, pois influenciam a incidência de mucosite, diminuição do fluxo salivar, dor, infecções oportunistas e sangramento gengival (OLIVEIRA *et al.*, 2016).

Por fim, a radioterapia é uma terapia coadjuvante e normalmente é empregada quando ocorre a infiltração de células leucêmicas no sistema nervoso central. A radioterapia realizada próximo à cavidade bucal também tem sido associada ao desenvolvimento de mucosite, infecções, trismo e xerostomia, os quais podem interromper a terapia, induzindo a desnutrição ou a infecção sistêmica. Assim, quando juntas, a quimioterapia e a radioterapia podem ter um efeito aditivo, se não sinérgico, nas complicações mencionadas (AZHER, SHIGGAON, 2013).

3. Metodologia

O presente estudo compreende uma revisão da literatura de caráter descritivo/exploratório realizada por um levantamento bibliográfico nas bases de dados PubMed (U.S. National Library of Medicine at National Institutes of Health) e LILACS (Literatura Latino-Americana e do Caribe em Ciências da Saúde) sobre as manifestações bucais mais comuns em pacientes pediátricos com leucemia e/ou sob tratamento antineoplásico. Como estratégia de busca, foram utilizados os descritores “*leukemia*”, “*child*”, “*mouth diseases*” e “*oral health*” em associação com os operadores booleanos “AND” e “OR”. Adicionalmente, a busca manual nas listas de referências foi outro recurso utilizado para ampliar a busca de novos estudos para compor a revisão.

Como critérios de inclusão, foram selecionados ensaios clínicos, estudos observacionais (transversal, caso controle e coorte) publicados nos idiomas português, inglês e espanhol, publicados entre os anos de 2012 e 2024. Em contrapartida, os critérios de exclusão englobaram artigos publicados fora do período de publicação pré-estabelecido, revisões da literatura, relatos de caso, estudos *in vitro*, estudos em animais e artigos que não possuíam relação com a

temática. Após criteriosa análise dos artigos em sua íntegra, onze artigos foram selecionados. Dois artigos foram ainda acrescentados através da busca manual nas listas de referências dos artigos pré-selecionados (figura 1).

Figura 1: Fluxograma da seleção dos artigos para a revisão de acordo com as bases de dados.

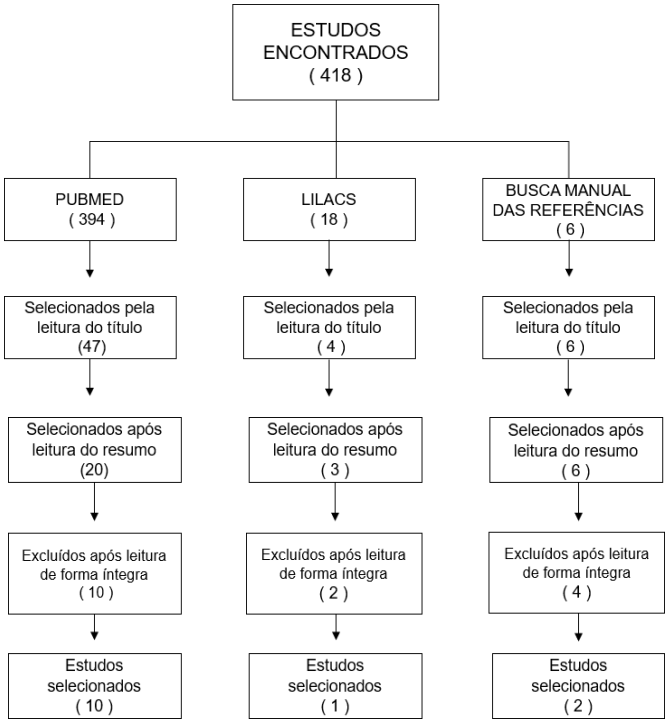

Fonte: Próprios autores (2024).

ISSN 2178-6925

4. Resultados e Discussão

Para uma melhor organização metodológica e entendimento dos resultados encontrados, na tabela 1, foram reunidos e expostos os devidos estudos selecionados sobre a temática proposta nesta revisão, apresentando autoria/ano, título do trabalho, tipo de estudo executado, objetivos propostos e conclusões obtidas.

Tabela 1: Visão geral das principais características dos estudos incluídos e revisados.

Autor / ano	Título	Tipo de estudo	Objetivos	Conclusões
KAPOOR *et al.* (2019)	Assessment of oral health status of children with leukemia: A cross-sectional study.	Caso-controle	Avaliar o estado de higiene bucal, saúde gengival, prevalência de cárie dentária, mucosite oral e xerostomia em crianças com leucemia e compará-lo com crianças saudáveis.	Neste estudo, foi realizado um protocolo específico de higiene bucal às crianças com LLA do início até a conclusão do tratamento, o que por sua vez culminou em uma menor prevalência de cárie, boa higiene bucal e gengivite leve comparada às crianças saudáveis.
MAZAHERI *et al.* (2017)	Oral health status, salivary pH status, and *Streptococcus mutans* counts in dental plaques and saliva of children with acute lymphoblastic leukemia.	Caso-controle	Comparar o índice de cárie dentária, o estado de higiene oral, o pH salivar e contagem de *Streptococcus mutans* em biofilme dentário e saliva de crianças com leucemia com controles saudáveis.	O acúmulo de biofilme e a frequência de gengivite e sangramento gengival foram significativamente maiores nas crianças com LLA do que nas crianças sem a doença.
WANG *et al.* (2021)	Oral health, caries risk profiles, and oral microbiome of pediatric patients with leukemia submitted to chemotherapy.	Caso-controle	Investigar os efeitos da quimioterapia no estado de saúde bucal, risco de cárie e microbioma oral em pacientes pediátricos com LLA.	Todos os pacientes com LLA que receberam quimioterapia demonstraram comprometimento da saúde bucal, alto risco à cárie, alteração de fatores relacionados à cárie e disbiose da microbiota oral em comparação com os pacientes sem LLA.

KOWALCZYK *et al*. (2018)	Dental caries in children and adolescentes during and after antineoplastic chemotherapy.	Caso-controle	Avaliar a incidência de cárie dentária, intensidade e necessidade de tratamento em crianças e adolescentes em terapia antineoplásica e logo após o tratamento.	A quimioterapia antineoplásica esteve associada ao desenvolvimento de cárie e sua alta incidência durante e após o tratamento. Dessa forma, sugere-se que os exames odontológicos sejam mais frequentes e completos.
AZHER, SHIGGAON (2013)	Oral health status of children with acute lymphoblastic leukemia undergoing chemotherapy.	Transversal	Avaliar o estado de saúde bucal de crianças com LLA em tratamento quimioterápico.	A maioria das crianças com LLA hospitalizadas apresentavam uma saúde bucal precária, por isso os autores enfatizam a necessidade de manutenção de um regime de higiene bucal juntamente ao tratamento de cárie para prevenir quaisquer infecções dentárias e periodontais que interfiram nas condições sistêmicas gerais.
OLIVEIRA *et al*. (2016)	Oral manifestations in pediatric patients receiving chemotherapy for leukemia.	Transversal	Avaliar as manifestações bucais em crianças em tratamento antineoplásico para LLA e LMA, bem como verificar se essas complicações estão associadas ao estado de higiene bucal.	Anormalidades bucais foram comuns em crianças que receberam quimioterapia e a mucosite foi a manifestação mais prevalente. As lesões bucais foram associadas à fase de indução da quimioterapia. A mucosite não foi associada ao estado de saúde bucal das crianças/adolescentes atendidos.
DUBEY *et al*. (2018)	A comparative evaluation of dental caries status and salivary properties of children aged 5-14 years undergoing treatment for acute lymphoblastic leukemia, type I diabetes mellitus, and asthma - In vivo.	Transversal	Avaliar e comparar o estado de cárie dentária e as propriedades salivares de crianças de 5 a 14 anos em tratamento para a LLA, diabetes mellitus tipo 1 e asma.	Pacientes leucêmicos apresentaram maior prevalência de cárie e propriedades salivares diminuídas em comparação a pacientesdiabéticos e asmáticos.
ALI, NURELHUDA (2019)	Oral health status and its determinants in children with leukaemia at the Radiation and Isotope Center Khartoum, Khartoum State, Sudan.	Transversal	Avaliar o estado de saúde bucal de crianças com leucemia por meio da mensuração da experiência de cárie, estado gengival, estado de higiene bucal e mucosite, e associar o estado de saúde bucal	O estudo mostrou uma alta prevalência de cárie dentária não tratada e a maioria das crianças apresentava higiene bucal precária. Em relação aos níveis de tratamento da leucemia, a gravidade da cárie dentária foi mais significativa na fase

			com a educação dos pais, hábitos de higiene bucal, estágio de tratamento e tipos de leucemia.	de manutenção, enquanto a mucosite foi mais intensa na fase de indução.
ALNUAIMI *et al*. (2018)	Oral health problems in leukaemic paediatric patients in the United Arab Emirates: a retrospective study.	Coorte retrospectivo	Estimar a prevalência de problemas de saúde bucal em pacientes pediátricos leucêmicos nos Emirados Árabes Unidos e correlacioná-la com a fase da quimioterapia.	O estudo destacou importantes problemas de saúde bucal de pacientes pediátricos leucêmicos nos Emirados Árabes Unidos que não foram estudados anteriormente e reforça que os cuidados bucais e odontológicos são de grande importância na manutenção do bem-estar geral do paciente antes, durante e após o tratamento.
DHOLAM *et al*. (2014)	Correlation of oral health in children with acute leukemia during the induction phase.	Coorte prospectivo	Estudar as manifestações orais da leucemia durante a fase de indução e sua correlação com o nível de higiene bucal.	O estado de saúde bucal piorou após o primeiro ciclo de quimioterapia da fase de indução em pacientes pediátricos com LLA. Houve aumento considerável no índice IHO-S, índice gengival e CPO-D/ceo-d. Lesões como úlcera aftosa e queilite angular foram observadas em duas crianças, enquanto as demais não apresentaram complicações orais.
PARRA *et al.* (2019)	Oral health in children with acute lymphoblastic leukaemia: before and after chemotherapy treatment.	Coorte prospectivo	Avaliar as mudanças no estado de saúde bucal de crianças menores de 14 anos com LLA atendidas em um centro oncológico, antes e após o tratamento quimioterápico.	Após o tratamento quimioterápico, houve alterações nas condições bucais de crianças com LLA, sendo a mucosite oral o efeito colateral mais comum.
PELS (2017)	Oral mucositis and saliva IgA, IgG and IgM concentration during anti-tumor treatment in children suffering from acute lymphoblastic leukemia.	Coorte prospectivo e caso-controle	Avaliar a incidência de mucosite oral e as alterações nas concentrações de imunoglobulinas em crianças com LLA durante o tratamento antitumoral.	Baixas concentrações salivares de IgA em crianças com LLA resultaram no desenvolvimento e potencialização de lesões orais, como a mucosite, durante o tratamento antitumoral, assim como em reduções significativas nas concentrações salivares de IgG e IgM nessas crianças.

MENDONÇA *et al*. (2012)	Prospective evaluation of HSV, *Candida*spp., and oral bacteria on the severity of oral mucositis in pediatric acute lymphoblastic leukemia.	Coorte prospectivo	Avaliar prospectivamente a associação do HVS-1, *Candida spp*. e bactérias orais na gravidade da mucosite oral na LLA pediátrica.	A presença de HSV e *Candida* spp. nos dias 14 e 56 do tratamento esteve associada ao aumento da gravidade da mucosite em crianças e adolescentes com LLA.

Fonte: Dados da pesquisa (2024).

Sobre o tema proposto nesta revisão, o estudo de Kapoor *et al.* (2019) afirma que as manifestações bucais da leucemia tendem a ser tipo-específicas e podem também ocorrer como alteração inicial da doença. As complicações primárias acontecem devido à infiltração leucêmica nas estruturas orais, apresentando-se como aumento gengival leucêmico. Por sua vez, as complicações secundárias normalmente estão associadas aos efeitos diretos da radioterapia ou quimioterapia e incluem tendência ao sangramento, infecções e ulcerações. Por fim, têm-se as do tipo terciárias que surgem da complexa interação da terapia e seus efeitos colaterais como mucosite, alteração do paladar, candidíase, sangramento gengival, xerostomia, infecções oportunistas, trismo e cárie dentária (KAPOOR *et al*., 2019).

Desse modo, levando em consideração a variedade de manifestações bucais possíveis em pacientes pediátricos leucêmicos, optou-se pela estruturação da discussão em subtópicos distintos para uma apresentação e discussão mais eficaz e organizada dos achados desta revisão.

ISSN 2178-6925

4.1 Mucosite oral

A imunossupressão causada pela LLA e sua terapia tornam os pacientes mais propensos a infecções com complicações estomatológicas graves. Dessas repercussões, a mais comum é a mucosite oral, sendo uma reação secundária da quimioterapia que apresenta como manifestações clínicas o eritema doloroso e a ulceração (DHOLAM *et al*., 2014; MENDONÇA *et al*., 2012; PELS, 2017).

A patogênese da mucosite oral, por sua vez, está relacionada à quimioterapia e acontece devido aos efeitos citotóxicos diretos e indiretos dos agentes quimioterápicos na mucosa oral (MENDONÇA *et al*., 2012; PELS, 2017). A estomatotoxicidade direta é resultado do efeito inespecífico das drogas antineoplásicas nas células em processo de mitose. Como consequência, a taxa de renovação do epitélio basal é diminuída e culmina em atrofia da mucosa e ulceração (AZHER, SHIGGAON, 2013). Já os efeitos citotóxicos indiretos estão relacionados à liberação de mediadores inflamatórios, perda de componentes salivares protetores e neutropenia induzida pelo tratamento (OLIVEIRA *et al*., 2016).

As lesões surgem na cavidade bucal e torna o tratamento complexo. Na maioria dos casos, o primeiro sintoma relatado é o desconforto. Posteriormente, seguem-se implicações como queimação da mucosa, boca seca, erosão e ulceração, as quais originam fortes dores ao paciente. Consequentemente, o desconforto causado pela lesão pode dificultar uma nutrição adequada, levando a perda de peso, caquexia e desidratação do corpo. Junto a isso, a dor ocasionada afeta a administração de medicamentos, sendo necessárias alterações no tratamento e/ou administração de analgesia parenteral (PELS, 2017).

A fisiopatologia da mucosite é dividida em cinco fases: iniciação, regulação, sinalização e amplificação, ulceração e reparo (MENDONÇA *et al*., 2012). Ela também é classificada de acordo com sua gravidade, sendo o grau I o eritema localizado em mucosa, o grau II onde a mucosa encontra-se pseudomembranosa, o grau III associado a presença de úlceras com eritema extenso e o grau IV que caracteriza o pior estágio com úlceras mucosas maciças e necrose tecidual (PELS, 2017).

Dos treze artigos avaliados no presente estudo, nove avaliaram a presença de mucosite oral em crianças com a doença (ALI, NURELHUDA, 2019;

ALNUAIMI *et al*., 2018; AZHER, SHIGGAON, 2013; KAPOOR *et al*., 2019; MENDONÇA *et al*., 2012; OLIVEIRA *et al*., 2016; PARRA *et al*., 2019; PELS, 2017; WANG *et al*., 2021). No trabalho de Parra *et al.* (2019), a lesão esteve presente em 75% dos pacientes, dos quais 34,4% apresentaram grau I e 40,6% grau III. Da mesma forma, Alnuaimi *et al.* (2018) e Wang *et al.* (2021) observaram uma prevalência de mucosite de 52,4% e 15,4%, respectivamente. Os locais mais acometidos foram os lábios, mucosa bucal e língua (MENDONÇA *et al*., 2012; OLIVEIRA *et al*., 2016; PARRA *et al*., 2019). Além disso, autores relataram que a ocorrência da lesão está associada com a fase e intensidade do tratamento (ALI, NURELHUDA, 2013; ALNUAIMI *et al*., 2018; OLIVEIRA *et al*., 2016; PELS, 2017).

Em uma investigação realizada para avaliar a presença de mucosite durante o tratamento quimioterápico, foi observada uma associação significativa dessa manifestação oral com as fases de indução, de remissão e manutenção. Essa associação pode ser atribuída ao maior número de agentes quimioterápicos usados em combinação nessas fases, como a vincristina, a daunorrubicina e o metotrexato, apontados como os principais agentes causadores de mucosite oral (OLIVEIRA *et al*., 2016).

Em um estudo caso-controle desenvolvido por Kapoor *et al.* (2019) para analisar o estado de mucosite oral em crianças com leucemia, foi demonstrado que esses pacientes foram o único grupo a manifestar tais lesões. O estudo também identificou que à medida que maiores doses de quimioterápicos foram empregados na fase de intensificação, mais grave foi a apresentação da mucosite, favorecendo o aumento no grau de imunossupressão e as chances de desenvolvimento de infecções oportunistas na mucosa acometida.

Os achados de Alnuaimi *et al.* (2018) apontaram que a mucosite foi a sequela mais prevalente em crianças leucêmicas, principalmente em pacientes tratados com metotrexato. Em relação a sua incidência, esse estudo observou que seu pico ocorreu entre os dias sete e dez após o início da quimioterapia e a sua remissão no período de duas semanas após o surgimento, além de relatos de lesões em diferentes locais da cavidade oral como mucosa labial, língua e gengiva.

Ainda nesse contexto, Pels (2017) constatou que a opacidade da mucosa seguida de vermelhidão geralmente ocorreu cerca de dois a quatro dias após a

ISSN 2178-6925

infusão de metotrexato e as lesões mais graves foram observadas após o primeiro mês da quimioterapia. Isso corrobora com o achado de Alnuaimi *et al.* (2018) que observaram uma maior prevalência da mucosite oral em pacientes leucêmicos em tratamento com esse mesmo agente quimioterápico. Outrossim, feridas e úlceras de difícil cicatrização foram relacionadas aos parâmetros sanguíneos, notando-se que a cicatrização foi mais rápida quando os parâmetros morfológicos sanguíneos se encontravam melhorados (PELS, 2017).

4.2 Cárie dentária

Segundo Kowalczyk *et al.* (2018) a literatura sugere uma maior predisposição a cárie dentária em pacientes submetidos a quimioterapia antineoplásica. Isso porque durante a terapia há uma diminuição do pH salivar e capacidade tampão da saliva que decorrem de alterações causadas na atividade das glândulas salivares. Além disso, a ação de autolimpeza da boca também é enfraquecida devido aos distúrbios neurológicos, diminuição da potência muscular (astenia) e xerostomia (KOWALCZYK *et al*., 2018).

Nove artigos demonstraram associação entre a leucemia e o índice de cárie dentária (ALI, NURELHUDA, 2019; ALNUAIMI *et al*., 2018; AZHER, SHIGGAON, 2013; DHOLAM *et al*., 2014; DUBEY *et al*., 2018; KAPOOR *et al*., 2019; KOWALCZYK *et al*., 2018; MAZAHERI *et al*., 2017; WANG *et al*., 2021). Percentuais elevados de lesões de cárie foram encontrados nos achados de Kowalczyk *et al.* (2018), Wang *et al.* (2021), Ali, Nurelhuda (2019) e Dholam *et al.* (2014) correspondendo a 89,16%, 69,2%, 37,9% e 33%, respectivamente. É possível afirmar que em oito estudos os indivíduos portadores da doença apresentaram risco mais elevado ao surgimento das lesões por diversos fatores como hábitos deficientes de higiene bucal, falta de destreza manual, dieta cariogênica, uso de medicações contendo sacarose, depleção do pH e alterações salivares.

Em seu estudo, Wang *et al.* (2021) consideraram que pacientes com leucemia tendem a consumir alimentos de alto teor energético e bebidas ricas em açúcares fermentáveis. Devido as náuseas e vômitos causados pelos medicamentos quimioterápicos, a quantidade de refeições das crianças com LLA aumenta significativamente. Dessa forma, o alto consumo de açúcar e o aumento da frequência alimentar favorecem o desenvolvimento das lesões cariosas.

ISSN 2178-6925

Assim, todos os pacientes sob quimioterapia apresentaram alta prevalência de cárie, risco mais elevado de complicações bucais e disbiose da microbiota bucal (WANG *et al*., 2021).

Neste sentido, Dholam *et al.* (2014) demonstraram, em sua análise, que 33% das crianças com LLA apresentaram cárie dentária durante a fase de indução. Isso sugere que, embora as drogas da terapia dessa fase não sejam diretamente responsáveis pelo processo de cárie, a mudança no ambiente bucal oriunda do acúmulo excessivo de biofilme e/ou alteração na qualidade e quantidade de saliva pode desempenhar um papel importante para o surgimento dessas lesões (DHOLAM *et al*., 2014).

Por outro lado, ao avaliar a saúde bucal de crianças com LLA sob a terapia quimioterápica, Mazaheri *et al.* (2017) observaram uma contagem de *S. mutans* consideravelmente menor no biofilme e na saliva quando comparado a crianças saudáveis. Apesar disso, o índice CPO-D desses pacientes foi notavelmente maior, embora estudos prévios tenham demonstrado níveis mais elevados de *S. mutans* em crianças com alta atividade de cárie. Tal achado reforça que a cárie dentária é uma condição multifatorial, cujo desenvolvimento envolve diversos fatores de risco e que apenas a presença de *S. mutans* não é suficiente para desencadear as lesões.

De todos os artigos analisados, apenas o trabalho de Kapoor *et al.* (2019) obteve prevalência de cárie menor em crianças com leucemia quando comparadas àquelas sem a doença. Tal resultado ocorreu, provavelmente, porque foi adotado um protocolo específico de higiene bucal durante todo o tratamento antineoplásico, alémde orientações de higiene bucal em todas as consultas.

4.3 Alterações gengivais

A hiperplasia gengival é considerada uma condição comum da leucemia e acontece de forma generalizada, sendo o inchaço gengival resultado da infiltração de células leucêmicas em áreas de leve irritação crônica. Em casos mais graves, os dentes podem estar quase completamente escondidos e a gengiva encontrada é úmida, edemaciada, vermelha escura e pode sangrar com facilidade (AZHER, SHIGGAON, 2013).

Dos trabalhos revisados, nove identificaram alterações gengivais em crianças com leucemia (ALI, NURELHUDA, 2019; ALNUAIMI *et al*., 2018; AZHER,

ISSN 2178-6925

SHIGGAON, 2013; DHOLAM *et al*., 2014; KAPOOR *et al*., 2019; MAZAHERI *et al*., 2017; OLIVEIRA *et al*., 2016; PARRA *et al*., 2019; WANG *et al*., 2021) e, seis dois quais constataram índices elevados de inflamação gengival (AZHER, SHIGGAON, 2013; DHOLAM *et al*., 2014; MAZAHERI *et al*., 2017; OLIVEIRA *et al*., 2016; PARRA *et al*., 2019; WANG *et al*., 2021). E, três estudos mostraram que a condição mais comumente observada foi a gengivite incipiente/leve a moderada (ALI, NURELHUDA, 2019; AZHER, SHIGGAON, 2013; PARRA *et al*., 2019).

Relata-se que a presença de sangramento gengival, petéquias e equimoses na mucosa oral tem sido associada a trombocitopenia, fragilidade capilar e alterações nos fatores de coagulação presentes em crianças antes e após o tratamento da leucemia. Nesse contexto, Parra *et al.* (2019) observaram sangramento gengival em 40% das crianças antes do tratamento antineoplásico. Por sua vez, na amostra de Oliveira *et al.* (2016) e de Mazaheri *et al.* (2017), a média de sangramento gengival em crianças com LLA foram, respectivamente, 25% e 27,4%. Nesses casos, o sangramento gengival esteve associado à trombocitopenia secundária à quimioterapia mielossupressora (MAZAHERI *et al*., 2017; OLIVEIRA *et al*., 2016). Simultaneamente, o acúmulo de biofilme, considerado um grande estímulo local, pode ter propiciado ainda mais esse agravante em crianças com higiene bucal precária (MAZAHERI *et al*., 2017).

Azher e Shiggaon (2013) demonstraram, em seu trabalho, divergências significativas no índice gengival entre as fases do tratamento, sendo mais alta a prevalência da inflamação gengival na fase de manutenção, seguida da terapia de indução com radioterapia e terapia de indução, o que correspondeu a 40%, 18% e 12%, nesta ordem. Enquanto Kapoor *et al.* (2019) revelaram maiores escores na fase intensiva. Em contrapartida, Ali e Nurelhuda (2019) relataram que não houve diferenças importantes entre os índices gengivais e as diferentes fases do tratamento.

4.4 Alterações salivares

Na leucemia, a infiltração de células blásticas e o uso de agentes quimioterápicos afetam diretamente a função das glândulas salivares ao inibir as linhagens de suas células (KAPOOR *et al*., 2019). Além disso, a administração de sedativos, opiáceos, antidepressivos, anti-histamínicos e diuréticos também podem ser responsáveis pela alteração do fluxo salivar,

aumentando a viscosidade ereduzindo a capacidade de tamponamento. A soma final, portanto, é um pH salivar reduzido e alterações quantitativas e qualitativas da saliva em crianças sobtratamento para LLA (DUBEY *et al*., 2018; KAPOOR *et al*., 2019 WANG *et al*., 2021).

Ao avaliar as manifestações bucais, alterações salivares foram observadas em sete artigos (DUBEY *et al*., 2018; KAPOOR *et al*., 2019; MAZAHERI *et al*., 2017; OLIVEIRA *et al*., 2016; PARRA *et al*., 2019; PELS, 2017; WANG *et al*., 2021). Três desses estudos relataram diminuição do pH e fluxo salivar (DUBEY *et al*., 2018; MAZAHERI *et al*., 2017; KAPOOR *et al*., 2019).

Nesse contexto, Mazaheri *et al.* (2017) detectaram pH salivar significativamente menor em crianças com LLA quando comparado com um grupo controle de crianças saudáveis. Tal diferença pode ser explicada pelos efeitos inibitórios e provavelmente irreversíveis das drogas citotóxicas nas glândulas salivares. Wang *et al.* (2021) e Oliveira *et al.* (2016), por sua vez, mencionaram apenas casos de xerostomia em suas amostras. Essa condição acontece devido a alteração transitória na função das glândulas salivares e desaparece após a conclusão do tratamento ou redução da dosagem (OLIVEIRA *et al*., 2016; WANG *et al*., 2021).

Sob outra perspectiva, a pesquisa realizada por Pels (2017) demonstrou que baixas concentrações salivares de imunoglobulinas A (IgA) em crianças com LLA levam ao comprometimento do sistema imunológico local e pode afetar a imunidade sistêmica. Nesse raciocínio, baixas concentrações de IgA podem desenvolver e potencializar quadros de mucosite e reduções importantes nas concentrações salivares de imunoglobulina G (IgG) e imunoglobulina M (IgM) podem exacerbar lesões patológicas na mucosa oral (PELS, 2017).

De todos os trabalhos analisados, apenas Kapoor *et al.* (2019) mostrou um aumento importante na taxa do fluxo salivar, sugerindo que isso ocorreu em razão da hidratação parenteral e medidas preventivas orais que os pacientes receberam antes, durante e após o tratamento.

Fica evidente, portanto, que pacientes tratados com quimioterapia antineoplásica apresentaram uma baixa taxa de fluxo salivar, pH e capacidade tampão da saliva alterados, e concentração diminuída de imunoglobulinas IgA e IgG. Essas mudanças quantitativas e qualitativas da saliva podem, portanto,

dificultar a neutralização dos ácidos bacterianos e remineralização dos tecidos dentários, fazendo com que os pacientes apresentem maior risco de desenvolvimento de lesões cariosas e de infecções oportunistas (KOWALCZYK *et al*., 2018).

4.5 Infecções oportunistas

A estomatotoxicidade indireta da LLA pode estimular o desenvolvimento de infecções oportunistas, especialmente durante os períodos de imunossupressão grave e neutropenia. Nesta revisão, cinco artigos avaliaram a presença de infecções oportunistas subsequentes à doença leucêmica (ALNUAIMI *et al*., 2018; DHOLAM *et al*., 2014; MENDONÇA *et al*., 2012; OLIVEIRA *et al*., 2016; WANG *et al*., 2021).

Nesse âmbito, taxas de infecções fúngicas de *C. albicans* foram reportadas em quatro estudos, correspondendo a 25%, 14,2%, 8,8% e 2,6% dos trabalhos de Mendonça *et al.* (2012), Alnuaimi *et al.* (2018), Oliveira *et al.* (2016) e Wang *et al.* (2021), respectivamente. Como segunda infecção mais frequente, a infecção secundária pelo herpes vírus simples (13%) e a gengivoestomatite herpética (9,1%) foram observados em dois estudos (ALNUAIMI *et al*., 2018; MENDONÇA *et al*., 2012). Além disso, um caso de queilite angular foi relatado no estudo de Dholam *et al.* (2014).

Na pesquisa de Alnuaimi *et al.* (2018), a candidíase oral representou quase 14,2% dos casos avaliados, no qual o microrganismo mais prevalente foi a *C. albicans*, afetando a cavidade bucal e atingindo de forma recorrente a superfície dorsal da língua. No que concerne a sua apresentação clínica em crianças e adolescentes, as formas pseudomembranosa e eritematosa foram encontradas em 29,78% e 12,77% dos casos, respectivamente. Foi demonstrado ainda associação com a mucosite, sendo identificados episódios de candidíase após o desenvolvimento da lesão (ALNUAIMI *et al*., 2018).

5. Conclusão

Diante dos estudos consultados, foi possível constatar que em virtude de ser uma doença maligna da medula óssea e do sangue muito prevalente em crianças, a leucemia acarreta repercussões locais e sistêmicas que exigem um

tratamento de abordagem multidisciplinar, sendo a quimioterapia o pilar de todas as formas de terapia. Todavia, manifestações bucais podem surgir como efeitos adversos da complexidade da doença e/ou do tratamento quimioterápico.

Na presente revisão de literatura, notou-se que as manifestações bucais mais prevalentes em pacientes infantis citadas nos estudos foram a mucosite oral, cárie dentária, alterações gengivais, alterações salivares e infecções oportunistas, sendo possível concluir que pacientes pediátricos com LLA são mais frequentemente acometidos com tais repercussões quando comparados com crianças saudáveis. Frente a isso, torna-se importante ressaltar que a integralidade dos serviços de saúde e a inclusão da equipe odontológica antes, durante e após o tratamento oncológico possibilita às pessoas acometidas pela doença o diagnóstico precoce, ações preventivas e a manutenção da saúde bucal.

Referências

ALI, M. H. M.; NURELHUDA, N. M. Oral health status and its determinants in childrenwith leukaemia at the Radiation and Isotop Center Khartoum, Khartoum State, Sudan. **Sudanese Journal of Paediatrics**, Cartum, v. 19, n. 2, p. 93-100, 2019.

ALNUAIMI, E.; HABALI, M. A.; KHAMIS, A.; KOWASH, M. Oral health problems inleukaemic paediatric patients in the United Arab Emirates: a retrospective study. **European jornal of paediatric dentistry**, Milano, v. 19, n. 3, p. 226-232, 2018.

AZHER, U.; SHIGGAON, N. Oral health status of children with acute lymphoblasticleukemia undergoing chemotherapy. **Indian Journal of Dental Research**, Ahmedabad, v. 24, n. 4, p. 523, 2013.

DHOLAM, K. P.; GURAV, S.; DUGAD, J.; BANAVLI, S. Correlation of oral health in children with acute leukemia during the induction phase. **Indian Journal of Medicaland Paediatric Oncology**, Mumbai, v. 35, n. 1, p. 36-39, 2014.

DUBEY, S.; SAHA, S.; TRIPATHI, A. M.; BHATTACHARYA, P.; DHINSA, K.; ARORA, D. A comparative evaluation of dental caries status and salivary properties of children aged 5-14 years undergoing treatment for acute lymphoblastic. **Journal of the Indian Society of Pedodontics and Preventive Dentistry**, Chandgarh, v. 36, n. 3, p. 283-289, 2018.

INSTITUTO NACIONAL DE CÂNCER. **Leucemia.** Rio de Janeiro, 25 abr. 2022. Disponível em: https://www.inca.gov.br/tipos-de-cancer/leucemia. Acesso em: 03 jun. 2022.

JAVED, F.; UTREJA, A.; CORREA, F. O. B.; ASKAR, M. L.; HUDIEB, M.; QAYYUM, F.; RASHEED, A. A.; ALMAS, K.; HEZAIMI, K. A. Oral health status in children withacute lymphoblastic leukemia. **Critical Reviews in Oncology/Hematology**, Boca Raton, v. 83, n. 3, p. 303-309, 2012.

KAPOOR, G.; GOSWAMI, M.; SHARMA, S.; MEHTA, A.; DHILLON, J. K. Assessment of oral health status of children with leukemia: a cross-sectional study. **Special Care in Dentistry**, Chicago, v. 39, n. 6, p. 564-571, 2019.

KOWALCZYK, D. O.; SLAWINSKA, E. K.; BROZYNA, A.; SZYBKA, A. T.; BAGINSKA, B. D. Dental caries in children and adolescentes during and afterantineoplastic chemotherapy. **The journal of clinical pediatric dentistry**, Birmingham, v. 42, n. 3, p. 225-230, 2018.

MALARD, F.; MOHTY, M. Acute lymphoblastic leukaemia. **Lancet**, London, v. 395, n.10230, p. 1146-1162, 2020.

MARQUES, E. A. L. V. **Aplicação de marcadores imunofenotípicos por citometria de fluxo na detecção de doença residual mínima e determinação doprognóstico em crianças com Leucemia Linfóide Aguda B**. 2017. Tese (Doutorado em Biociências e Biotecnologia em Saúde) - Instituto Aggeu Magalhães, Fundação Oswaldo Cruz, Recife, 2017.

MAZAHERI, R.; JABBARIFAR, E.; GHASEMI, E.; AKKAFZADEH, E.; POURSAIED, E. Oral health status, salivar pH status, and Streptococcus mutans counts in dental plaques and saliva of children with acute lymphoblastic leukemia. **Dental Research Journal**, Isfahan, v. 14, n. 3, p. 188-194, 2017.

MENDONÇA, R. M. H.; ARAÚJO, M.; LEVY, C. E.; MORARI, J.; SILVA, R. A.; YUNES, J. A.; BRANDALISE, S. R. Prospective evaluation of HSV, Candida spp.,and oral bacteria on the severity of oral mucositis in pediatric acute lymphoblastic leukemia. **Supportive Care in Cancer**, Berlin, v. 20, n. 5, p. 1101-1107, 2012.

NATIONAL CANCER INSTITUTE. **Childhood Acute Lymphoblastic Leukemia Treatment (PDQ®)–Patient Version.** USA, 28 abr. 2022. Disponível em: https://www.cancer.gov/types/leukemia/patient/child-all-treatment-pdq. Acesso em:15 jun. 2022.

OLIVEIRA, M. C.; BORGES, T. S.; JÚNIOR, S. A. Q. M.; GASSEN, H. T.; FONTANELLA, V. R. C. Oral manifestations in pediatric patients receiving chemotherapy for leukemia. **Stomatos**, Canoas, v. 22, n. 43, p. 20-30, 2016.

PARRA, J. J.; ALVARADO, M. C.; MONSALVE, P.; COSTA, A. L. F.; MONTESINOS, G. A.; PARRA, P. A. Oral health in children with acute lymphoblastic leukaemia:before and after chemotherapy treatment. **European Archives of Paediatric Dentistry**, v. 21, n. 1, p. 129-136, 2019.

PELS, E. J. Oral mucositis and saliva IgA, IgG and IgM concentration during anti- tumor treatment in children suffering from acute lymphoblastic leukemia. **Advancesin Clinical and Experimental Medicine**, Wroclaw, v. 26, n. 9, p. 1351-1358, 2017.

VALÉRA, M. C.; ESCLASSAN, E. N.; PASQUET, M.; VAYSSE, F. Oral complications and dental care in children with acute lymphoblastic leukaemia. **Journal of oralpathology & medicine**, Conpenhagen, v. 44, n. 7, p. 483-489, 2015.

WANG, Y.; ZENG, X.; YANG, X.; QUE, J.; DU, Q.; ZHANG, Q.; ZOU, J. Oral health, caries risk profiles, and oral microbiome of pediatric patients with leukemia submitted to chemotherapy. **Biomed Research International**, Nova York, 2021.