Revista Multidisciplinar do Nordeste Mineiro, v.12, 2025
ISSN 2178-6925
DOI: 10.61164/rmnm.v12i1.4177

AUMENTO DE COROA CLÍNICO ESTÉTICO EM PACIENTES PÓS-TRATAMENTO ORTODÔNTICO

CLINICAL AESTHETIC CROWN LENGTH IN PATIENTS AFTER ORTHODONTIC TREATMENT

Bárbara Sabag
Aluna da graduação em Odontologia da Universidade Paulista - UNIP, Campus Flamboyant Goiânia-GO, Brasil
sabagbarbara@hotmail.com

Olegário Antônio Teixeira Neto
Mestre em Periodontia, Professor do curso de graduação em Odontologia, disciplina de Periodontia – UNIP, Campus Flamboyant Goiânia-GO
olegariotneto@gmail.com

Cláudio Maranhão Pereira
Doutor em Estomatologia, Professor do curso de graduação em Odontologia, Pontifícia Universidade Católica de Goiás, Brasil
claudiopereira@pucgoias.edu.br

Heitor Lima Ribeiro
Graduando em Odontologia da Pontifícia Universidade Católica de Goiás, Brasil
barabaraxavier@gmail.com

Bárbara Sant'Anna Xavier
Aluna da graduação em Odontologia da Universidade Paulista - UNIP, Campus Flamboyant Goiânia-GO, Brasil
barabaraxavier@gmail.com

Recebido: 15/06/2025 – Aceito: 27/06/2025

Resumo
O sorriso gengival representa uma queixa estética frequente na prática clínica e pode comprometer significativamente a harmonia facial e a autoestima do paciente. Sua etiologia é multifatorial, incluindo erupção passiva alterada (EPA), hiperplasia gengival inflamatória e alterações decorrentes do uso prolongado de aparelhos ortodônticos. O presente Trabalho de Conclusão de Curso objetiva relatar um caso clínico de aumento de coroa clínico estético, por meio de cirurgia de aumento de coroa clínico associada à osteotomia e osteoplastia, realizado em uma paciente com EPA tipo I, subtipo IB, e presença de tecido gengival hiperplásico. O planejamento cirúrgico baseou-se na análise criteriosa do fenótipo gengival, da posição da junção cemento-esmalte (JCE) e da necessidade de restabelecimento do tecido de inserção supracrestal. A técnica empregada possibilitou a remoção controlada do excesso de tecido mole e ósseo, promovendo aumento da coroa clínica, otimização da arquitetura gengival e preservação da saúde periodontal. Os resultados

ISSN 2178-6925
DOI: 10.61164/rmnm.v12i1.4177

clínicos obtidos demonstraram melhora significativa na função, na estética do sorriso e na qualidade de vida da paciente. Conclui-se que o aumento de coroa clínico estético é uma abordagem eficaz e previsível quando bem indicada e executada com base em princípios biológicos e técnicos sólidos.
Palavras-chave: Gengivoplastia, Aumento da Coroa Clínica, Hiperplasia Gengival, Periodonto, Ortodontia.

Abstract
Gummy smile is a common aesthetic complaint in clinical practice and can significantly compromise facial harmony and patient self-esteem. Its etiology is multifactorial, including altered passive eruption (EPA), inflammatory gingival hyperplasia, and changes resulting from prolonged use of orthodontic appliances. This Final Course Work aims to report a clinical case of clinical esthetic crown lengthening, through clinical crown lengthening surgery associated with osteotomy and osteoplasty, performed in a patient with EPA type I, subtype IB, and presence of hyperplastic gingival tissue. Surgical planning was based on careful analysis of the gingival phenotype, the position of the cementoenamel junction (CEJ), and the need to reestablish the supracrestal attachment tissue. The technique employed allowed the controlled removal of excess soft and bone tissue, promoting clinical crown lengthening, optimization of gingival architecture, and preservation of periodontal health. The clinical results obtained demonstrated significant improvement in the function, smile aesthetics, and quality of life of the patient. It is concluded that clinical aesthetic crown lengthening is an effective and predictable approach when well indicated and executed based on solid biological and technical principles.
Keywords: Gingivoplasty, Clinical Crown Lengthening, Gingival Hyperplasia, Periodontium, Orthodontics.

1. Introdução

Hoje com o avanço dos estudos existem procedimentos cirúrgicos modernos e mais específicos para tratar problemas estéticos odontológicos. Como por exemplo, o sorriso gengival, que é considerado a exposição gengival de mais de 4mm, o que é considerado por boa parte da população como pouco atraente. O aumento de coroa clínico estético, ou também conhecido como gengivoplastia, é realizada para melhorar a aparência do sorriso e devolver a autoestima do paciente (ROCHA et al, 2021).

A causa do sorriso gengival pode ser multifatorial, por isso, o diagnóstico deve ser certeiro, para que o tratamento tenha êxito. Geralmente, ela é indicada para pacientes que apresentam uma linha gengival assimétrica, dentes curtos ou sorriso gengival (exposição excessiva de gengiva ao sorrir), nesses casos a cirurgia é feita com o objetivo estético. É o que chamamos de “sorriso alto”, fator que costuma ser genético mas que também pode ser adquirido por uso de aparelhos ortodônticos (BRIZUELA, 2025).

A Erupção Passiva Alterada (EPA) configura-se como uma etiologia relevante do sorriso gengival, frequentemente associada à exposição excessiva da

ISSN 2178-6925
DOI: 10.61164/rmnm.v12i1.4177

gengiva durante o sorriso. A EPA é o processo pelo qual, após a erupção ativa dos dentes (movimento do dente em direção ao plano oclusal), ocorre a adaptação da gengiva e do osso ao redor da coroa dental até que a junção cemento-esmalte (JCE) fique exposta na cavidade oral. Quando esse processo é interrompido ou alterado, temos a erupção passiva alterada (EPA), que pode impactar diretamente a estética do sorriso, resultando em exposição reduzida da coroa clínica e em um sorriso gengival (COSLET et al, 1977).

A classificação mais utilizada para a EPA é a proposta por COSLET et al. (1977), que a divide em dois tipos principais, cada um com subtipos: Tipo I: O excesso de gengiva recobre parte significativa da coroa anatômica. O rebordo ósseo está em posição normal em relação à JCE. Subtipo IA: Há espaço adequado entre o rebordo ósseo e a JCE. A correção pode ser feita apenas com gengivoplastia. Subtipo IB: O rebordo ósseo está muito próximo da JCE. É necessária a remoção óssea (osteotomia) associada à gengivectomia. Tipo II: A gengiva marginal está próxima da JCE, mas o rebordo ósseo também está deslocado para coronal (mais próximo da coroa). Subtipo IIA: O rebordo ósseo está a uma distância adequada da JCE, mas a coroa permanece recoberta por gengiva. Subtipo IIB: Tanto a gengiva quanto o osso estão em posição excessivamente coronária, necessitando osteotomia para corrigir a relação (COSLET et al, 1977).

Em pacientes que fazem o uso de aparelhos ortodônticos é muito comum acontecer a hiperplasia gengival, que é uma condição que provoca o crescimento excessivo da gengiva, podendo cobrir alguns dentes. É um distúrbio que pode afetar pessoas de todas as idades e de ambos os sexos (ROCHA et al, 2021). É comum acontecer em pacientes ortodônticos seja por questões genéticas, inflamações decorrentes de aparelhos ortodônticos ou higiene inadequada, com isso causa uma inflamação da gengiva (gengivite) e ocorre o crescimento gengival. Quando isso ocorre, cada vez mais dificulta a higienização, como por exemplo o uso de fio dental, além de sangrar bastante, ou seja, afeta a função do paciente. Nesses casos, nós lançamos mão da cirurgia de gengivoplastia com o objetivo funcional. É claro que, também vai melhorar esteticamente, mas o objetivo principal foi a funcionalidade, devolver a função e a saúde do tecido gengival (SHIRHATE, 2023).

ISSN 2178-6925
DOI: 10.61164/rmnm.v12i1.4177

Quando realizada a cirurgia, normalmente junto com a gengivoplastia é realizada a osteoplastia, que é um procedimento cirúrgico que envolve a remodelação do osso alveolar (osso que suporta os dentes) para melhorar a arquitetura óssea ao redor dos dentes. A osteoplastia é feita pois devemos deixar o espaço biológico intacto, que é de 3mm**.** O espaço biológico é a distância compreendida entre a crista óssea alveolar e a margem gengival livre e, qualquer injúria a ele provocará, inicialmente, uma reação inflamatória, que poderá gerar reabsorção da margem óssea como uma providência orgânica para o seu restabelecimento ou, até mesmo, acarretar a perda dentária em casos mais severos. Durante a cirurgia é normal que os 3mm suma, pois estamos manipulando tecido, aumentando o tamanho da coroa do dente, mas, obrigatoriamente, temos que criar o espaço biológico novamente, pois se não fizermos, muito provavelmente, a gengiva vai crescer novamente (SHAHZAD, 2022).

O objetivo dessa cirurgia na paciente J.H. foi devolver a função, pois ela se queixava de dor ao escovar os dentes, dificuldade de passar o fio dental, e de sangramento excessivo e espontâneo. E, devolver a estética, uma das grandes queixas da paciente era que ‘’quando eu vou sorrir não aparece dente, só o aparelho, por isso eu sempre coloco a mão na boca quando vou sorrir, para poder tampar’’.

2. Relato de Caso Clínico

Paciente, gênero feminino, feoderma, brasileira, compareceu a clínica Odontológica com a queixa relacionada ao tamanho da sua gengiva, que ao sorrir quase não aparecia o dente, e que durante a higienização sua gengiva apresentava sangramento e a após o aparelho ortodôntico os dentes apresentavam pequenos durante o sorriso. Durante o exame clínico, observou-se um sorriso gengival e coroas clínicas curtas (Figura 1), e estava em tratamento ortodôntico, apresentando a higienização deficiente.

O sorriso gengival pode ter etiologia multifatorial, sendo, neste caso, associado à erupção passiva alterada (EPA tipo I, subtipo IB) concomitante ao crescimento gengival inflamatório (Figuras 2, 3 e 4). A EPA caracteriza-se por um deslocamento apical inadequado do tecido periodontal em relação à junção

ISSN 2178-6925
DOI: 10.61164/rmnm.v12i1.4177

cemento-esmalte, resultando em recobrimento parcial do esmalte pela gengiva e, consequentemente, em coroas clínicas curtas. Já o crescimento gengival inflamatório decorre da presença prolongada de biofilme na margem gengival, provocando gengivite com aumento de volume das papilas interdentais e intensificação do aspecto de sorriso gengival.

Portanto foi estabelecido o protocolo prévio com adequação do meio bucal uma semana antes para a diminuição do biofilme local. A anestesia foi realizada com bloqueio dos nervos infraorbitários bilaterais, alveolar superior médio bilateral, palatino maior e nasopalatino, através de solução anestésica injetável à base de cloridrato de Lidocaina a 2%, com epinefrina 1:100.000, da marca DLF, fabricado pela DFL Indústria e Comércio S.A, no Brasil. A remoção cirúrgica do tecido gengival foi realizada utilizando-se alguns instrumentos manuais, sendo ele sonda milimetrada, descolador de molt 2-4, bisturi convencional – Barb-Parker n° 3, com lâmina 15 (da marca solidor, fabricada pelo grupo Labor - Health Supply, cujo país de fabricação é o Brasil), micro tesoura, alta rotação e brocas.

Foram realizadas as mensurações iniciais das demarcações cirúrgicas por meio de sondagem no elemento 11 (Figura 5). Foi realizada a marcação externa sobre a gengiva, seguida da perfuração do zênite gengival (ponto mais alto da margem gengival) no tecido mole (Figura 6). Após a marcação do zênite, procedeu-se ao contorno da nova margem gengival com auxílio de um descolador de Molt 2-4 (Figuras 7 e 8). Em seguida, realizou-se excisão de margem no dente 11, seguida de incisão em bisel interno para remoção do excesso de tecido gengival. O colar gengival remanescente foi removido com o auxílio de cureta periodontal.

Em seguida, foi utilizada uma microtesoura de Castroviejo para refinamento e acabamento do contorno da nova margem gengival. Após a intervenção no elemento 11, procedeu-se à abordagem do elemento 13, considerando que o incisivo central superior e o canino normalmente apresentam alinhamento gengival na mesma altura (Figura 9). Na sequência, realizou-se o contorno do incisivo lateral superior, cuja margem gengival foi posicionada aproximadamente 1 mm mais coronal em relação ao ICS e CS, respeitando os parâmetros estéticos. Posteriormente, o procedimento foi estendido aos elementos 14 e 15, finalizando o

ISSN 2178-6925
DOI: 10.61164/rmnm.v12i1.4177

primeiro quadrante (Figura 10). A seguir, a cirurgia foi realizada no segundo quadrante, de forma semelhante (Figura 11).

Após a realização do aumento de coroa clínica na região superior, deu-se início à técnica de retalho total, indicada pela necessidade de osteotomia e osteoplastia. Portanto a realização de incisão intrasulcular e deslocamento do retalho total com auxílio do instrumento tipo Molt (Figura 12). Realizou-se a mensuração da crista óssea utilizando uma sonda milimetrada, a fim de delimitar o nível de remoção óssea necessário (Figura 13). A osteotomia e a osteoplastia foram executadas com alta rotação e broca de esférica, sob constante irrigação com solução salina estéril. O procedimento visou restabelecer a dimensão biológica. Para tanto, foi mantida uma distância de 3 mm entre a JCE e a crista óssea, minimizando o risco de recidivas (Figura 14). Ao término da intervenção, procedeu-se à sutura em técnica de suspensório (Figura 15).

Finalizada a cirurgia, foi realizada a prescrição de analgésico (Dipirona sódica 500mg, de 6 em 6 horas por um período de 3 dias ou até persistir os sintomas) e de antibiotico (Amoxicilina 500mg, de 8 em 8 horas por um período de 7 dias). A paciente foi orientada sobre a higienização e cuidados locais. Retorno após 14 dias para a remoção da sutura, e o tecido gengival encontrava-se em processo de cicatrização.



Figura 1: Condição inicial do sorriso da paciente. Fonte: autores.



Figura 2: Aspecto intraoral da paciente. Fonte: autores.

Revista Multidisciplinar do Nordeste Mineiro, v.12, 2025
ISSN 2178-6925
DOI: 10.61164/rmnm.v12i1.4177



Figura 3: Lado direito da paciente. Fonte: autores.



Figura 4: Lado esquerdo da paciente. Fonte: autores.

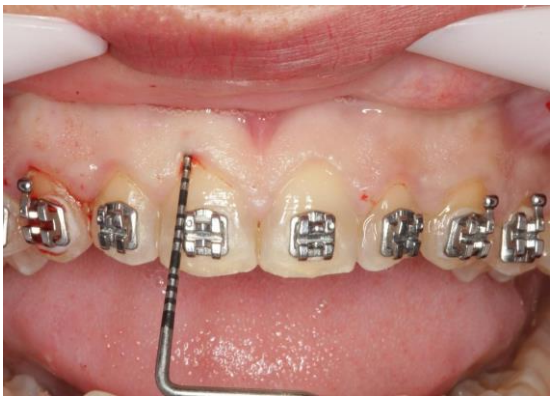

Figura 5: Sondagem e localização da Junção cemento esmalte. Fonte: autores.

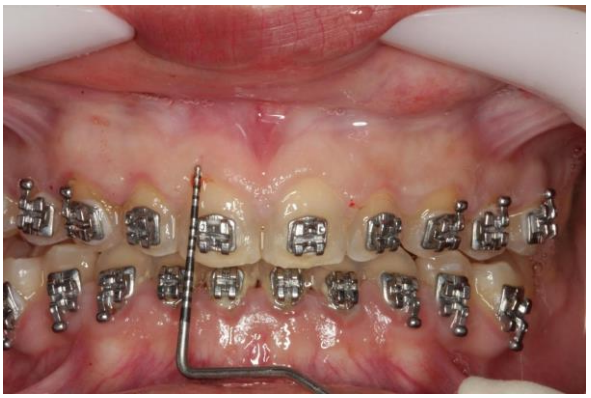

Figura 6: Mensuração das demarcações e perfuração do Zenit. Fonte: autores.

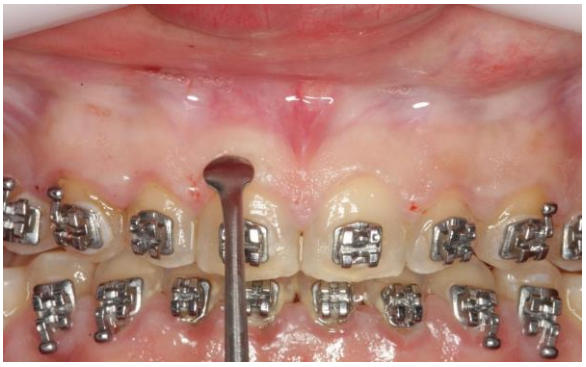

Figura 7: Utilização do Molt para a marcação prévia do contorno gengival. Fonte: autores.



Figura 8: Avaliação do contorno gengival. Fonte: autores.

ISSN 2178-6925
DOI: 10.61164/rmnm.v12i1.4177

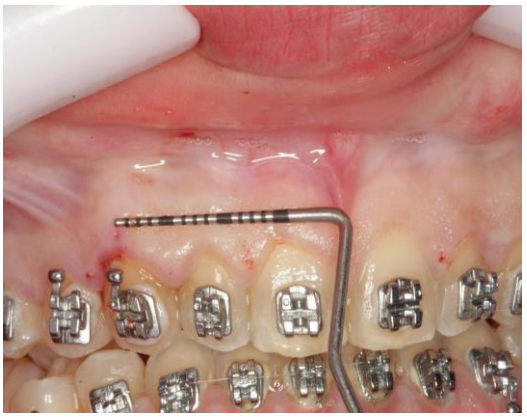

Figura 9: Utilização do Incisivo central como referência para mensuração da altura e perfuração do Zenit do canino. Fonte: autores.



Figura 10: Aumento de coroa finalização no 1° quadrante. Fonte: autores.



Figura 11: Finalização do 1° e 2° quadrante. Fonte: autores.



Figura 12: Técnica com retalho total. Fonte: autores.

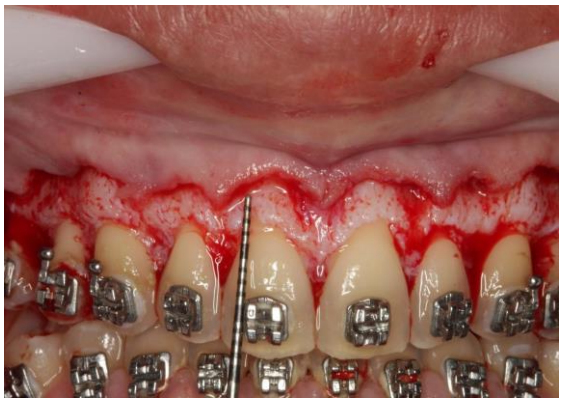

Figura 13: Mensuração para restabelecimento do espaço de inserção supra/crestal. Fonte: autores.



Figura 14: Espaço de inserção supra/crestal reestabelecido, com medida de 3mm. Fonte: autores.

Revista Multidisciplinar do Nordeste Mineiro, v.12, 2025
ISSN 2178-6925
DOI: 10.61164/rmnm.v12i1.4177



Figura 15: Finalização da cirurgia com sutura em suspensório. Fonte: autores.



Figura 16: Pós-operatório 15 dias. Fonte: autores.

3. Discussão

O sorriso gengival é facilmente encontrado na população e, por afetar diretamente a estética e autoestima do paciente, o intuito aqui é discutir uma maneira de solucionar o problema de maneira eficaz. Diversos autores apontam que os pacientes procuram os profissionais em busca do sorriso perfeito, isto é um sorriso que se adeque a padrões estéticos: equilibrados e hormoniosos (TOUATI, 2010).

Os autores são unânimes em afirmar que o formato das margens gengivais dos seis dentes anteriores superiores é crucial para a estética do sorriso, sendo os incisivos centrais os principais responsáveis por essa determinação. Quando a linha gengival dos incisivos laterais se encontra mais de 2 mm acima da linha gengival dos incisivos centrais e caninos, ocorre uma desarmonia que compromete a estética do sorriso (PIRES et al, 2010).

O diagnóstico correto é a base fundamental para o sucesso na realização da gengivoplastia, permitindo identificar com precisão a quantidade de tecido gengival a ser removida e a necessidade ou não de intervenção óssea. Autores sustentam que uma avaliação clínica minuciosa, baseada em parâmetros como sondagem periodontal, análise do sorriso e inspeção do biotipo gengival, é suficiente para um diagnóstico preciso em grande parte dos casos ((PADBURY et al, 2003). Entretanto, uma corrente crescente defende que o exame clínico isolado

ISSN 2178-6925
DOI: 10.61164/rmnm.v12i1.4177

pode ser insuficiente, especialmente em casos de alterações ósseas subjacentes ou em biotipos espessos, nos quais a posição do osso não pode ser corretamente inferida apenas pela sondagem. Segundo a literatura, a associação entre exame clínico e exames de imagem aumenta consideravelmente a acurácia do diagnóstico, permitindo avaliar com precisão a distância entre a margem gengival e o osso alveolar (JANUÁRIO, 2008).

A escolha do instrumento para a realização do procedimento influencia diretamente nos resultados clínicos, no tempo de cicatrização e na experiência pós-operatória do paciente. Alguns autores relatam que a gengivoplastia realizada com lâmina cirúrgica (bisturi convencional) permite cortes precisos e uma manipulação controlada de tecidos, favorecendo uma cicatrização por primeira intenção, com excelente qualidade de tecido final (RIBEIRO et al, 2019). Entretanto, o uso do bisturi elétrico surgiu como uma alternativa para minimizar o sangramento e reduzir o tempo de cirurgia. Alguns estudos demonstraram que a eletrocirurgia promove coagulação imediata dos vasos sanguíneos durante o corte, proporcionando um campo operatório mais limpo, além de diminuir a necessidade de suturas (ROMEO et al, 2015). Todavia, a eletrocirurgia pode gerar maior necrose térmica dos tecidos adjacentes, retardando o processo de cicatrização e aumentando o risco de recessões gengivais em áreas críticas, por isso o uso de bisturi convencional é tradicionalmente utilizado e continua sendo um método seguro e eficaz.

A técnica de retalho total envolve a elevação de um retalho mucoperiostal, proporcionando ampla exposição de estruturas adjacentes. Esta abordagem permite uma melhor visualização e acesso ao osso, o que é crucial em casos em que é necessária a realização de uma osteoplastia ou osteotomia para manutenção do espaço biológico, evitando assim, as chances de recidivas (LEE, 2018). No entanto, a técnica Flapless, que consiste em uma técnica sem levantamento de retalho, tem ganhado popularidade por ser menos invasiva. Essa abordagem reduz o tempo cirúrgico, proporciona menor desconforto pós-operatório, menor sangramento e favorece uma recuperação mais rápida. A técnica flapless é indicada principalmente em casos em que o excesso gengival é limitado ao tecido mole, sem necessidade de intervenção óssea significativa (ZUCHELLI et al, 2014). Porém, o retalho total tem uma maior facilidade em relação ao desgaste ósseo, e

ISSN 2178-6925
DOI: 10.61164/rmnm.v12i1.4177

por ter uma melhor visualização do campo operatório, tem menor chances de recidivas.

O sucesso cirúrgico em gengivoplastia depende não apenas da técnica de remoção tecidual, mas também da escolha adequada da sutura, que influencia a estabilidade do retalho, a cicatrização e o resultado estético. A literatura apresenta divergências quanto à melhor técnica de sutura: alguns autores recomendam a sutura em suspensório, enquanto outros consideram o ponto colchoeiro vertical interno como melhor opção.

A sutura em suspensório promove uma fixação estável do tecido gengival ao osso, auxiliando na manutenção do contorno gengival, a movimentação do retalho, distribui a tensão de forma uniforme e é menos invasiva, oferecendo mais conforto ao paciente e menor risco de isquemia (TINITI & PARMA-BENFENATI, 1998). O ponto colchoeiro vertical interno por proporcionar fechamento seguro da margem gengival e preservar espaço para regeneração (CORTELLINI & TONETTI, 2007). Destacaram que essa técnica melhora a estabilidade do retalho, reduz deiscências e favorece a manutenção do espaço biológico (CARMO et al, 2019). Portanto, a seleção da técnica de sutura deve ser baseada em uma avaliação criteriosa das condições clínicas, objetivos cirúrgicos e características anatômicas do paciente, visando sempre o melhor resultado estético e funcional.

Com base no exposto, conclui-se que a gengivoplastia é um procedimento fundamental para a obtenção de resultados estéticos e funcionais satisfatórios no sorriso. Seu sucesso depende de um diagnóstico preciso, da escolha adequada da técnica cirúrgica e da seleção criteriosa da sutura, visando a estabilidade dos tecidos e a preservação do espaço biológico. A integração entre avaliação clínica e exames de imagem, bem como a escolha de técnicas de sutura que garantam a melhor adaptação dos tecidos, são determinantes para a previsibilidade dos resultados e para a satisfação do paciente. Entretanto, a escolha da técnica, do instrumental e do tipo de sutura a ser utilizado deve respeitar a experiência clínica e o julgamento profissional do cirurgião, considerando as particularidades de cada caso.

ISSN 2178-6925
DOI: 10.61164/rmnm.v12i1.4177

4. Considerações Finais

Com base no caso clínico apresentado, conclui-se que a cirurgia de aumento de coroa clínica com finalidade estética foi eficaz na correção do excesso gengival e na exposição adequada da estrutura dentária. O procedimento proporcionou melhora significativa na harmonia do sorriso, com resultados estéticos satisfatórios e previsibilidade cirúrgica, além de um pós-operatório favorável. Esses achados reforçam a indicação do aumento de coroa clínica estética como alternativa viável no tratamento de sorrisos gengival.

Referências

BRIZUELA, M.; INES, D. Excessive gingival display. In: STATPEARLS [Internet]. Treasure Island (FL): StatPearls Publishing, 2023. Disponível em: https://www.ncbi.nlm.nih.gov/books/NBK513264/. Acesso em: 13 jun. 2025.

CARNIO, J.; CAMARGO, P. M.; IACONO, V. J. Surgical wound stability in the esthetic zone: a clinical trial comparing coronally advanced flap with and without vertical releasing incisions. Journal of Periodontology, [S.l.], v. 90, n. 6, p. 632-639, 2019

CORTELLINI, P.; TONETTI, M. S. Minimally invasive surgical techniques in periodontal regeneration. Journal of Clinical Periodontology, [S.l.], v. 34, n. 8, p. 87-106, 2007.

COSLET, J. G.; VANARSDALL, R.; WEISGOLD, A. Diagnosis and classification of delayed passive eruption of the dentogingival junction in the adult. Alpha Omegan, [S.l.], v. 70, n. 3, p. 24-28, 1977.

JANUÁRIO, A. L. et al. Dimension of the facial bone wall in the anterior maxilla: a cone-beam computed tomography study. Clinical Oral Implants Research, [S.l.], v. 19, n. 7, p. 687-691, 2008.

LEE, E. A. Aesthetic crown lengthening: classification, biologic rationale, and treatment planning considerations. Practical Procedures & Aesthetic Dentistry, [S.l.], v. 30, n. 7, p. 405-412, 2018.

PADBURY, A. Jr.; EBER, R.; WANG, H. L. Interactions between the gingiva and the margin of restorations. Journal of Clinical Periodontology, [S.l.], v. 30, n. 5, p. 379-385, 2003.

PIRES, C. V.; DE SOUZA, C. G. L. G.; MENEZES, S. A. F. Procedimentos plásticos periodontais em paciente com sorriso gengival – relato de caso. [S.l.], 2010.

RIBEIRO, F. V. et al. Clinical, esthetic, and patient-centered outcomes of crown lengthening in the esthetic zone: a randomized controlled clinical trial. Journal of Periodontology, [S.l.], v. 90, n. 3, p. 352-361, 2019.

ROCHA, C. K.; TEIXEIRA, Philipe Rocha; BREDA, P. L. Importância da estética do sorriso na autoestima/Importance of smile aesthetics in self-esteem. Brazilian Journal of Health Review, São Paulo, v. 4, n. 6, p. 25867-25876, 2021.

ROMEO, U. et al. The effects of diode laser therapy on pain, healing speed, and postsurgical scarring after oral soft tissue surgery: a randomized controlled clinical study. Lasers in Medical Science, [S.l.], v. 30, n. 2, p. 669-675, 2015.

SHAHZAD DOWLATSHAHI, M. et al. Crown lengthening techniques and modifications to treat excessive gingival display. Dental Clinics of North America, [S.l.], v. 66, n. 3, p. 361-372, jul. 2022. DOI: 10.1016/j.cden.2022.03.002.

SHIRBHATE, U. et al. Management of orthodontic-induced gingival enlargement: a case report. Cureus, [S.l.], v. 15, n. 10, p. e47660, 2023. DOI: 10.7759/cureus.47660.

TINTI, C.; PARMA-BENFENATI, S. Clinical classification of the supra-crestal soft tissue attachment to the tooth and to the implant. International Journal of Periodontics & Restorative Dentistry, [S.l.], v. 18, n. 5, p. 482-491, 1998.

TOUATI, B. Defining form and position. Practical Periodontics and Aesthetic Dentistry, [S.l.], v. 10, p. 800-807, 1998. Apud: SOUSA, S. J. B. et al. Cirurgia plástica periodontal para correção de sorriso gengival associada à restauração em resina composta: relato de caso clínico. Revista Odontológica do Brasil Central, Goiânia, v. 19, n. 51, 2010. Disponível em: https://www.robrac.org.br/seer/index.php/ROBRAC/article/view/501. Acesso em: 10 nov. 2020.

ZUCCHELLI, G. et al. A minimally invasive surgical technique (MIST) for soft tissue augmentation around implants: a prospective multicenter study. Clinical Oral Implants Research, [S.l.], v. 25, n. 6, p. 614-624, 2014.