REMUNOM
ISSN 2178-6925

Received: 13/10/2025 - **Accepted:** 13/10/2025
Vol: 20.01
DOI: 10.61164/pyd75524
Pages: 1-13

EFEITOS DA FOTOBIOMODULAÇÃO COM LED VERMELHO NO TRATAMENTO DO EFLÚVIO TELÓGENO

EFFECTS OF RED LED PHOTOBIOMODULATION IN THE TREATMENT OF TELOGEN EFFLUVIUM

EFECTOS DE LA FOTOBIOMODULACIÓN CON LED ROJO EN EL TRATAMIENTO DEL EFLUVIO TELÓGENO

Tálitta Oliveira Nascimento
Graduanda em Curso Superior de Tecnologia em Estética e Cosmética, Centro Universitário Santo Agostinho – UNIFSA, Brasil
E-mail: talittaoliveira76@gmail.com

Ana Clara Oliveira Reis
Graduanda em Curso Superior de Tecnologia em Estética e Cosmética, Centro Universitário Santo Agostinho – UNIFSA, Brasil
E-mail: reisclara434@gmail.com

Maria Isabel Bacelar Oliveira Neta
Graduanda em Curso Superior de Tecnologia em Estética e Cosmética, Centro Universitário Santo Agostinho – UNIFSA, Brasil
E-mail: mariaisabelnetaestecosm@gmail.com

Gilmara Linhares da Silva Cunha
Especialista em Fisioterapia Dermatofuncional, Docente do curso de Tecnologia em Estética e Cosmética no Centro Universitário Santo Agostinho – UNIFSA, Brasil
Email: gilmaralinhares@hotmail.com

Resumo

A fotobiomodulação com LED vermelho tem se mostrado terapia complementar não invasiva e bioestimulante para o tratamento de diferentes tipos de alopecias, incluindo o Eflúvio Telógeno (ET). Este estudo teve como objetivo analisar as evidências científicas sobre os efeitos dessa terapia no tratamento do ET. Trata-se de uma revisão integrativa da literatura, realizada nas bases PubMed, BVS e ScienceDirect entre 2020 e 2025. Foram selecionados apenas quatro estudos que atenderam aos critérios de inclusão, compreendendo ensaios clínicos e revisões. Os achados apontam para possíveis benefícios, como redução da queda capilar e melhora na densidade e vitalidade dos folículos, atribuídos à estimulação mitocondrial e ao aumento da produção de ATP. No entanto, observa-se escassez de estudos específicos sobre o LED vermelho no ET e ausência de padronização nos parâmetros utilizados, o que limita a generalização dos resultados e reforça a necessidade de novos ensaios clínicos controlados.

Palavras-chave: Fotobiomodulação; LED vermelho; Terapia com luz de baixa intensidade; Alopecia; Eflúvio telógeno.

REMUNOM
ISSN 2178-6925

Received: 13/10/2025 - **Accepted:** 13/10/2025
Vol: 20.01
DOI: 10.61164/pyd75524
Pages: 1-13

Abstract

Red LED photobiomodulation has emerged as a non-invasive and bio-stimulating complementary therapy for the treatment of different types of alopecia, including Telogen Effluvium (TE). This study aimed to analyze the scientific evidence on the effects of this therapy in the management of TE. An integrative literature review was conducted in the PubMed, BVS, and ScienceDirect databases between 2020 and 2025. Only four studies that met the inclusion criteria were selected, including clinical trials and reviews. The findings indicate potential benefits, such as reduced hair shedding and improved hair density and vitality, attributed to mitochondrial stimulation and increased ATP production. However, there is a scarcity of specific studies on red LED use in TE and a lack of standardization of parameters, which limits the generalization of results and highlights the need for further controlled clinical trials.

Keywords: Photobiomodulation; Red LED; Low-level light therapy; Alopecia; Telogen effluvium.

Resumen

La fotobiomodulación con LED rojo se ha mostrado como una terapia complementaria no invasiva y bioestimulante para el tratamiento de diferentes tipos de alopecias, incluido el efluvio telógeno (ET). Este estudio tuvo como objetivo analizar la evidencia científica sobre los efectos de esta terapia en el tratamiento del ET. Se trata de una revisión integradora de la literatura, realizada en las bases de datos PubMed, BVS y ScienceDirect entre 2020 y 2025. Se seleccionaron solo cuatro estudios que cumplieron con los criterios de inclusión, comprendiendo ensayos clínicos y revisiones. Los hallazgos apuntan a posibles beneficios, como la reducción de la caída del cabello y la mejora en la densidad y vitalidad de los folículos, atribuidos a la estimulación mitocondrial y al aumento de la producción de ATP. Sin embargo, se observa una escasez de estudios específicos sobre el LED rojo en el ET y la ausencia de estandarización en los parámetros utilizados, lo que limita la generalización de los resultados y refuerza la necesidad de nuevos ensayos clínicos controlados.

Palabras clave: Fotobiomodulación; LED rojo; Terapia de luz de baja intensidad; Alopecia; Efluvio telógeno.

1. Introdução

A queda capilar é uma condição que impacta significativamente a saúde emocional e social dos indivíduos. Diversas alopecias podem estar associadas a esse quadro, como a Alopecia Androgenética (AGA), a Alopecia Areata (AA) e as cicatriciais, que variam quanto à etiologia e à reversibilidade. Entre as não cicatriciais, destaca-se o Eflúvio Telógeno (ET), caracterizado pela queda difusa e abrupta dos fios devido à interrupção precoce da fase anágena e ao aumento da

REMUNOM
ISSN 2178-6925

Received: 13/10/2025 - **Accepted:** 13/10/2025
Vol: 20.01
DOI: 10.61164/pyd75524
Pages: 1-13

fase telógena. Essa alteração, geralmente temporária, relaciona-se a fatores como estresse, deficiências nutricionais, desequilíbrios hormonais e doenças sistêmicas, além de disfunções nos mecanismos reguladores do ciclo capilar, envolvendo fatores de crescimento e mediadores inflamatórios (Rebora, 2019; Asghar *et al*., 2020; Naville; Zaputovich, 2022).

O ciclo capilar divide-se em três fases: anágena, catágena e telógena. A fase anágena, de crescimento, dura de 2 a 5 anos e corresponde a cerca de 90% dos fios. A catágena, de transição, tem duração de 3 a 6 semanas e envolve apoptose folicular. Por fim, a telógena, com 3 a 5 meses, é marcada pela queda, abrangendo cerca de 10% dos fios. O aumento de folículos nessa fase resulta em queda excessiva, com implicações estéticas e clínicas (Asghar *et al*., 2021; Naville; Zaputovich, 2022).

O ET pode manifestar-se nas formas aguda ou crônica, conforme a duração e persistência do quadro. A forma aguda caracteriza-se por queda capilar inferior a seis meses, geralmente decorrente de um evento desencadeante que induz a transição de numerosos folículos para a fase telógena. A forma crônica, por sua vez apresenta duração superior a seis meses, curso recorrente e maior prevalência em mulheres de meia-idade, possivelmente associada a alterações no receptor da vitamina D (Naville; Zaputovich, 2022). Estudos recentes também indicam relação entre o ET e a infecção pelo vírus SARS-CoV-2, sugerindo que processos inflamatórios e o estresse sistêmico decorrentes da COVID-19 podem contribuir para seu desenvolvimento ou agravamento (Valero; de Oliveira, 2023).

A fotobiomodulação (*Photobiomodulation Therapy*, PBM), também denominada terapia com luz de baixa intensidade (*Low-Level Light Therapy*, LLLT), que utiliza comprimentos de onda nos espectros vermelho (600–700 nm) e infravermelho próximo (700–1.400 nm), emitida por diodos emissores de luz (*Light Emitting Diodes*, LEDs) ou laser (*Light Amplification by Stimulated Emission of Radiation*, LASER), para modular processos celulares e estimular o metabolismo tecidual sem causar danos térmicos. O mecanismo de ação baseia-se na absorção da luz pelo citocromo C oxidase, enzima mitocondrial responsável pela etapa final

REMUNOM
ISSN 2178-6925

Received: 13/10/2025 - **Accepted:** 13/10/2025
Vol: 20.01
DOI: 10.61164/pyd75524
Pages: 1-13

da cadeia respiratória, que converte energia luminosa em energia bioquímica, levando ao aumento da produção de adenosina trifosfato (ATP), oxigenação e regeneração celular, além disso, a PBM estimula uma via molecular (Wnt/β-catenina) que desempenha papel essencial na regulação da proliferação celular e na manutenção da fase anágena do ciclo capilar. Inicialmente restrita ao uso de lasers, a PBM passou a empregar LEDs como fontes igualmente eficazes, menos onerosas e mais seguras para uso domiciliar, destacando-se pela capacidade de promover crescimento capilar, reduzir inflamações e potencializar a microcirculação folicular (Torres; Lim, 2021).

Nesse contexto, a PBM com LED vermelho tem se consolidado como uma opção terapêutica no tratamento de alopecias não cicatriciais. Em estudo recente, Gerkowicz *et al.* (2024) demonstraram que pacientes com ET pós-COVID tratados com LED vermelho apresentaram redução mais rápida da queda, aumento da espessura e densidade dos fios capilares, evidenciando o potencial da técnica como terapia segura, bem tolerada e complementar no restabelecimento da atividade folicular.

Portanto, a fotobiomodulação com LED vermelho vem sendo reconhecida como um recurso complementar para o tratamento do ET e de outras alopecias. Assim, o presente estudo tem como objetivo reunir e analisar as evidências científicas disponíveis sobre os efeitos da fotobiomodulação com LED vermelho no tratamento do ET, evidenciando as vias pelas quais exerce seus efeitos, seus benefícios e limitações.

2. Metodologia

A pesquisa foi conduzida por meio de uma revisão integrativa, utilizando publicações disponíveis em bases de dados eletrônicas de livre acesso, tais como *Public/Publisher MEDLINE* (PubMed), Portal Regional da Biblioteca Virtual em Saúde (BVS), *ScienceDirect* referentes ao período de 2020 a 2025.

A busca bibliográfica ocorreu entre agosto e outubro de 2025. Foram

REMUNOM
ISSN 2178-6925

Received: 13/10/2025 - **Accepted:** 13/10/2025
Vol: 20.01
DOI: 10.61164/pyd75524
Pages: 1-13

aplicadas as seguintes palavras-chave, em português e em inglês, combinados com operadores booleanos(AND/OR): Terapia com Luz de Baixa Intensidade, fotobiomodulação, LED vermelho, Alopecia e Eflúvio Telógeno (português); *Low-Level Light Therapy*, *photobiomodulation*, *red LED*, *Alopecia*, *Effluvium Telogen* (inglês), os termos foram adaptados conforme a forma de busca de cada base de dados.

Foram definidos como critérios de inclusão os estudos publicados nos últimos cinco anos, em texto completo, nos idiomas português e inglês, sendo incluído apenas artigos com abordagem relevante ao tema.

Como critérios de exclusão, estabeleceram-se: trabalhos repetidos entre as bases, artigos sem acesso e aqueles que não apresentaram pertinência temática ou que não responderam aos objetivos desta revisão integrativa. Foram identificados 4 estudos elegíveis para compor a amostra final da revisão, como ilustrado no fluxograma (Figura 1).

REMUNOM
ISSN 2178-6925

Received: 13/10/2025 - **Accepted:** 13/10/2025
Vol: 20.01
DOI: 10.61164/pyd75524
Pages: 1-13

Figura 1 – Fluxograma de busca e de inclusão dos artigos

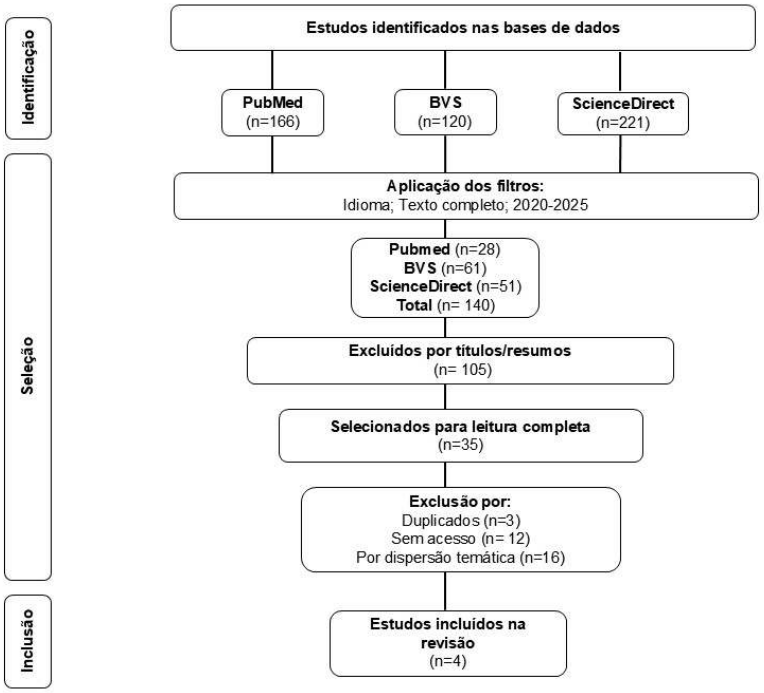

Fonte: elaboração própria (2025).

3. Resultados e Discussão

Após a aplicação dos critérios de elegibilidade, foram selecionados quatro estudos que atenderam aos objetivos do estudo. Inicialmente, buscavam-se apenas ensaios clínicos que abordassem a fotobiomodulação com LED vermelho em casos de ET; contudo, verificou-se escassez de publicações específicas, predominando estudos voltados à AGA e a outros tipos de alopecias, além de abordagens generalistas sobre fotobiomodulação, com maior ênfase no uso de lasers.

Diante dessa limitação na literatura, optou-se por considerar também artigos que, embora não focados exclusivamente no ET, dialogassem com o tema e contribuíssem para compreender os efeitos terapêuticos e respostas clínicas associadas ao uso da luz vermelha.

Para facilitar a análise, os estudos incluídos foram organizados em um quadro

REMUNOM
ISSN 2178-6925

Received: 13/10/2025 - **Accepted:** 13/10/2025
Vol: 20.01
DOI: 10.61164/pyd75524
Pages: 1-13

de caracterização segundo o ano de publicação e o foco temático. O primeiro artigo, Gerkowicz *et al.* (2024), recebeu maior destaque por ser o único a abordar diretamente a aplicação do LED vermelho no ET, constituindo o eixo central da presente revisão. Os demais trabalhos foram distribuídos de forma cronológica, reunindo evidências complementares sobre a fotobiomodulação de baixa intensidade em diferentes formas de alopecia.

Os estudos selecionados foram caracterizados de acordo com o tipo de pesquisa, objetivo, principais resultados e conclusões, conforme demonstrado no Quadro 1.

Quadro 1 – Caracterização dos estudos incluídos na revisão integrativa

AUTOR/ANO	TIPO DE ESTUDO	OBJETIVO	PRINCIPAIS RESULTADOS	CONCLUSÃO
Gerkowicz et al. (2024)	Estudo retrospectivo observacional (análise de prontuários)	Avaliar a eficácia do LED vermelho no tratamento do eflúvio telógeno pós-COVID-19.	Redução da queda capilar, aumento da densidade e espessura dos fios, melhora da tricodínia e ausência de efeitos adversos.	O LED vermelho demonstrou potencial terapêutico seguro e eficaz no tratamento do eflúvio telógeno associado à COVID-19.
Vanaria; Chaudry; Nestor (2025)	Revisão de literatura	Analisar o papel da terapia com luz de baixa intensidade (LLLT) no tratamento das diferentes formas de alopecia, considerando seus mecanismos de ação, eficácia clínica e aplicações terapêuticas.	A LLLT demonstrou resultados positivos em diferentes tipos de alopecia, com melhora da densidade capilar e redução da queda dos fios, especialmente na alopecia androgenética e no eflúvio telógeno. Os autores destacam potencial anti-inflamatório e estimulante da fase anágena, embora ressaltem a necessidade de estudos com maior amostra e padronização de parâmetros.	A LLLT apresenta evidências crescentes como opção terapêutica em diferentes tipos de alopecia, com resultados mais consistentes na AGA e AA. Atua promovendo microcirculação e modulação inflamatória, porém ainda requer ensaios clínicos de maior duração e padronização de parâmetros.
Torres; Lim (2020)	Revisão de literatura	Revisar estudos clínicos sobre dispositivos domiciliares de fotobiomodulação em formato de boné ou capacete (LLLT), analisando sua eficácia em diferentes tipos de alopecia.	Os achados indicaram melhora da densidade e espessura capilar, boa adesão dos pacientes e ausência de efeitos adversos significativos, especialmente na alopecia androgenética. Os autores destacam a carência de padronização dos parâmetros e de estudos com amostras mais amplas.	A fotobiomodulação (LLLT) é considerada uma modalidade não invasiva e promissora, indicada como alternativa para casos resistentes ou como terapia complementar. Os autores ressaltam a necessidade de ensaios clínicos amplos para confirmar a eficácia e definir protocolos ideais, destacando também o manejo das expectativas dos pacientes.

Fonte: elaboração própria (2025).

REMUNOM
ISSN 2178-6925

Received: 13/10/2025 - **Accepted:** 13/10/2025
Vol: 20.01
DOI: 10.61164/pyd75524
Pages: 1-13

A discussão sobre os efeitos da fotobiomodulação com LED vermelho no tratamento do ET ainda é limitada na literatura científica, havendo escassez de estudos que abordem essa associação de forma específica. Embora a fotobiomodulação com LED vermelho apresenta crescente reconhecimento por seus efeitos bioestimulantes e anti-inflamatórios, ainda se observa escassez de estudos clínicos específicos direcionados ao ET. Diante dessa limitação, a presente revisão integrativa buscou reunir e analisar as principais evidências disponíveis, ainda que provenientes de diferentes tipos de alopecia e de revisões de literatura complementares que abordam os mecanismos e aplicações da PBM.

Entre os estudos incluídos, o de Gerkowicz *et al.* (2024), considerado o mais relevante para esta revisão integrativa por tratar exclusivamente da fotobiomodulação com LED vermelho (630 ± 5 nm) aplicada ao ET. O estudo retrospectivo avaliou 140 pacientes com queda capilar pós-COVID, com e sem AGA, submetidos a dez sessões semanais de irradiação padronizada (37 J/cm², 9 min 39 s, distância de 15 cm). Os resultados demonstraram redução significativa da queda capilar, confirmada pelo teste de tração capilar (*hair pull test*), que se tornou negativo em 86,8% dos pacientes com TE isolado e em 78,7% daqueles com TE associado à AGA, em comparação a 48,1% e 46,2%, respectivamente, nos grupos controle sem LED. Além disso, observou-se aumento da densidade e da espessura dos fios, melhora da tricodinia e ausência de efeitos adversos.

Os achados confirmam a ação anti-inflamatória e bioestimulante do LED vermelho, associada à modulação de citocinas e à ativação da via Wnt/β-catenina, promovendo regeneração folicular e prolongamento da fase anágena. Embora o delineamento retrospectivo e a concomitância de outros tratamentos (como minoxidil e finasterida) limitem a generalização dos resultados, o estudo reforça o papel do LED vermelho como terapia complementar, segura e eficaz, destacando-se pela clareza metodológica, aplicabilidade clínica e relevância científica direta para o tema central desta revisão (Gerkowicz *et al*., 2024).

Em perspectiva mais ampla, o estudo de Torres e Lim (2021) apresentou uma

REMUNOM
ISSN 2178-6925

Received: 13/10/2025 - **Accepted:** 13/10/2025
Vol: 20.01
DOI: 10.61164/pyd75524
Pages: 1-13

revisão da literatura sobre a fotobiomodulação aplicada ao tratamento de diferentes tipos de alopecia, com ênfase nos dispositivos domiciliares disponíveis no mercado como capacetes e bonés emissores de luz laser e LED. A fotobiomodulação é apresentada como uma modalidade terapêutica segura e eficaz na queda capilar, capaz de estimular a atividade metabólica dos folículos pilosos e favorecer o crescimento dos fios.

Os autores, também descrevem que a LLLT, ao atingir as mitocôndrias, promove aumento da produção de energia e ativação de processos regenerativos, o que contribui para o prolongamento da fase anágena e para a redução da queda capilar, resultando em melhora da densidade e da espessura dos fios. Além disso, ressaltam que, apesar dos resultados relevantes observados em diferentes tipos de alopecia, ainda há desafios quanto à padronização dos parâmetros de aplicação, evidenciando a necessidade de novos estudos clínicos que padronizem variáveis como dose, tempo e frequência de aplicação (Torres; Lim, 2021).

De forma complementar aos estudos citados anteriormente, a revisão de Vanaria, Chaudry e Nestor (2025) reforçam que a fotobiomodulação atua estimulando processos celulares nos folículos pilosos, promovendo aumento da produção mitocondrial de ATP, melhora da microcirculação perifolicular e prolongamento da fase anágena. Nos casos de AGA, os autores observaram melhora significativa na densidade e na espessura dos fios, especialmente quando a LLLT foi associada a tratamentos convencionais, como minoxidil e finasterida, sugerindo um possível efeito sinérgico entre as terapias.

Em relação ao ET, em estudos clínicos citados, observou-se que a fotobiomodulação de baixa intensidade promoveu melhora subjetiva na densidade e redução da queda capilar em pacientes com eflúvio telógeno, sem efeitos adversos relevantes. Os resultados sugerem que o efeito positivo decorre da estimulação mitocondrial, da melhora do metabolismo folicular, embora os autores ressaltem que as amostras foram pequenas e os resultados preliminares. Adicionalmente, os autores ressaltaram que, em AA, a fotobiomodulação pode auxiliar na modulação da resposta imune local, reduzindo inflamações e favorecendo o retorno do folículo à

REMUNOM
ISSN 2178-6925

Received: 13/10/2025 - **Accepted:** 13/10/2025
Vol: 20.01
DOI: 10.61164/pyd75524
Pages: 1-13

fase de crescimento (Vanaria; Chadry; Nestor, 2025).

O ensaio clínico randomizado de Yoon *et al.* (2020), conduzido com 60 pacientes com AGA tratados por 16 semanas com um capacete de LLLT (655 nm, 25 min em dias alternados), mostrou aumento médio de 41,9 fios/cm² na densidade capilar e espessamento de 7,5 µm nos fios, em comparação ao grupo placebo, sem efeitos adversos. Embora o estudo tenha como foco a AGA, seus mecanismos fisiológicos baseados na estimulação mitocondrial, na modulação inflamatória e na ativação de fatores de crescimento são diretamente aplicáveis ao ET, uma vez que ambos envolvem desregulação do ciclo capilar e redução da atividade bioenergética folicular. Dessa forma, os achados consolidam a consistência biológica e clínica da fotobiomodulação com LED vermelho como recurso terapêutico, reforçando seu potencial uso em protocolos voltados ao ET.

Apesar das diferenças metodológicas entre os estudos analisados, verifica-se convergência conceitual quanto aos fundamentos fisiológicos que sustentam a eficácia da fotobiomodulação. Em todos os estudos, observa-se a descrição de respostas celulares e teciduais semelhantes, caracterizadas pela ativação mitocondrial, assim promovendo o aumento da produção de ATP, associadas à modulação de mediadores inflamatórios e oxidativos e à estimulação angiogênica perifolicular. Esses mecanismos, ainda que abordados sob perspectivas distintas, clínicas ou teóricas, representam um ponto de interseção entre as evidências disponíveis, reforçando tanto a coerência biológica quanto o potencial terapêutico da fotobiomodulação com LED vermelho no contexto do ET.

Além disso, todos os estudos analisados corroboram a segurança e tolerabilidade da terapia por fotobiomodulação, evidenciando a ausência de efeitos adversos relevantes e a boa aceitação clínica, o que consolida a fotobiomodulação como uma abordagem não invasiva, segura no tratamento das alopecias, especialmente do ET.

4. Conclusão

REMUNOM
ISSN 2178-6925

Received: 13/10/2025 - **Accepted:** 13/10/2025
Vol: 20.01
DOI: 10.61164/pyd75524
Pages: 1-13

Em síntese, a presente revisão integrativa permitiu reunir e analisar as principais evidências sobre os efeitos da fotobiomodulação com LED vermelho no tratamento do Eflúvio Telógeno. Embora os estudos clínicos específicos ainda sejam escassos, as pesquisas existentes apontam que a fotobiomodulação apresenta resultados positivos quanto à redução da queda capilar, ao aumento da densidade e espessura dos fios e à melhora da vitalidade do couro cabeludo, sem ocorrência de efeitos adversos significativos.

Os estudos analisados demonstram que a fotobiomodulação atua por meio de mecanismos fisiológicos bem estabelecidos, como a ativação mitocondrial, o aumento da produção de ATP, a modulação de mediadores inflamatórios e oxidativos, a estimulação angiogênica perifolicular e a ativação da via Wnt/β-catenina, contribuindo para o prolongamento da fase anágena e para a restauração do ciclo capilar.

Embora os achados reforcem o potencial terapêutico da fotobiomodulação, especialmente do LED vermelho, a literatura ainda apresenta limitações metodológicas que dificultam a comparação entre estudos e a consolidação de protocolos clínicos específicos. Assim, torna-se necessária a padronização de parâmetros e delineamentos experimentais que possam validar, de forma mais consistente, a eficácia dessa terapia no ET.

Diante das evidências reunidas, considera-se imprescindível que pesquisas futuras sejam direcionadas ao ET, com metodologias mais rigorosas, amostras representativas e parâmetros uniformizados, de modo a fortalecer a base científica existente e consolidar o uso clínico da fotobiomodulação com LED vermelho como recurso seguro, eficaz e não invasivo na prática de estética capilar.

REMUNOM
ISSN 2178-6925

Received: 13/10/2025 - **Accepted:** 13/10/2025
Vol: 20.01
DOI: 10.61164/pyd75524
Pages: 1-13

Referências

ASGHAR, F. *et al.* Telogen effluvium: a review of the literature. **Cureus**, v. 12, n. 5, e8320, 2020. Disponível em: https://www.cureus.com/articles/8320-telogen-effluvium-a-review-of-the-literature. Acesso em: 18 set. 2025.

GERKOWICZ, A. *et al.* Red LED light therapy for telogen effluvium in the course of long COVID in patients with and without androgenetic alopecia. **Annals of Agricultural and Environmental Medicine**, v. 31, n. 2, p. 239–247, 2024. Disponível em: https://journals.pan.pl/aaem. Acesso em: 06 out. 2025.

NAVILLE, T.; ZAPUTOVICH, A. Mecanismos patogênicos do ciclo de crescimento capilar e o impacto do eflúvio telógeno. **Revista Internacional de Dermatologia e Estética**, v. 11, n. 1, p. 15–20, 2022. Disponível em: https://revistaestheticaderma.com.br/. Acesso em: 18 set. 2025.

REBORA, A. Telogen effluvium: a comprehensive review. **Clinical, Cosmetic and Investigational Dermatology**, v. 12, p. 583–590, 2019. Disponível em: https://doi.org/10.2147/CCID.S211745. Acesso em: 18 set. 2025.

TORRES, A. E.; LIM, H. W. Photobiomodulation for the management of hair loss. **Photodermatology, Photoimmunology & Photomedicine**, v. 37, p. 91–98, 2021. Disponível em: https://onlinelibrary.wiley.com/doi/10.1111/phpp.12649. Acesso em: 05 out. 2025.

VALERO, G. C.; DE OLIVEIRA, J. K. Análise de Eflúvio Telógeno em pacientes pós-COVID-19 em uma clínica particular na cidade de Cascavel/PR. **Revista Thêma et Scientia**, v. 13, n. 1E, p. 283–289, 2023. Disponível em: https://periodicos.unesc.net/themaetscientia. Acesso em: 18 set. 2025.

VANARIA, A.; CHAUDRY, S.; NESTOR, M. Photobiomodulation and low-level laser therapy for hair loss: current evidence and future directions. **Lasers in Medical Science**, v. 40, n. 1, p. 101–112, 2025. Disponível em: https://link.springer.com/journal/10103. Acesso em: 06 out. 2025.

REMUNOM
ISSN 2178-6925

Received: 13/10/2025 - **Accepted:** 13/10/2025
Vol: 20.01
DOI: 10.61164/pyd75524
Pages: 1-13

YOON, J. S.; KU, W. Y.; LEE, J. H.; AHN, H. C. Low-level light therapy using a helmet-type device for the treatment of androgenetic alopecia: a 16-week, multicenter, randomized, double-blind, sham device-controlled trial. **Medicine (Baltimore)**, v. 99, n. 29, e21181, 2020. Disponível em: https://journals.lww.com/md-journal/fulltext/2020/07240/low_level_light_therapy_using_a_helmet_type_device.29.aspx. Acesso em: 06 out. 2025.