REMUNOM
ISSN 2178-6925

Received: 22/11/2025 - **Accepted:** 01/12/2025
Vol: 21.01
DOI: 10.61164/hv81sn43
Pages: 1-18

MODELO PREDITIVO DE DETECÇÃO PARA APENDICOPATIAS INFLAMATÓRIAS. UM ESTUDO OBSERVACIONAL TRANSVERSAL

PREDICTIVE MODEL FOR THE DETECTION OF INFLAMMATORY APPENDICITIS. A CROSS-SECTIONAL OBSERVATIONAL STUDY

MODELO PREDICTIVO PARA LA DETECCIÓN DE APENDICITIS INFLAMATORIA. ESTUDIO OBSERVACIONAL TRANSVERSAL

Ana Helena Leandro Cordeiro
Médica, Hospital Universitário Alcides Carneiro, Brasil
E-mail: anahelenaleandro@hotmail.com

Daniel Felipe Fernandes Paiva
Mestre, Universidade Estadual de Campinas, Brasil
E-mail: d265738@dac.unicamp.br

Fernanda Lima de Vasconcellos Farias
Médica especialista em Endocrinologia e Metabologia, Universidade Federal de Pernambuco, Brasil.
E-mail: fernanda.vfarias@ufpe.br

Resumo

Introdução: A sobreutilização e a interpretação isolada de exames laboratoriais, como a contagem de leucócitos, são fontes reconhecidas de erros diagnósticos e intervenções desnecessárias, impulsionadas por fatores como a medicina defensiva. A avaliação da apendicite aguda exemplifica esse desafio. Objetivo: Este estudo buscou avaliar a utilidade isolada da contagem de leucócitos para diferenciar apendicopatias inflamatórias das não inflamatórias, comparando-a com uma abordagem combinada que inclui o escore de Alvarado e a tomografia computadorizada (TC). Metodologia: Foi conduzido um estudo observacional transversal com 140 pacientes submetidos à apendicectomia (125 inflamatórios, 15 não inflamatórios). O desempenho diagnóstico da contagem de leucócitos, do escore de Alvarado e do grau de borramento da gordura periapendicular na TC foi avaliado individualmente e em conjunto por meio de curvas ROC e análise de regressão logística

REMUNOM
ISSN 2178-6925

Received: 22/11/2025 - **Accepted:** 01/12/2025
Vol: 21.01
DOI: 10.61164/hv81sn43
Pages: 1-18

multivariada, tendo a histopatologia como padrão-ouro. Resultados: A contagem isolada de leucócitos não diferiu significativamente entre os grupos (p=0,527) e sua capacidade preditiva foi não superior ao acaso (AUC=0,525). O escore de Alvarado também apresentou baixa acurácia (AUC=0,397). Em contraste, o grau de borramento na TC demonstrou excelente desempenho (AUC=0,934). Na análise multivariada, apenas o borramento foi um preditor independente significativo (p<0,001), com o modelo combinado alcançando a maior acurácia (AUC=0,957). Conclusão: A contagem de leucócitos isolada é insuficiente para diferenciar apendicopatias inflamatórias. A acurácia diagnóstica ótima é alcançada por um modelo integrado, no qual os achados tomográficos, particularmente o borramento da gordura periapendicular, são o componente mais robusto.

Palavras-chave: Apendicite; Histologia; Radiologia; Tomografia Computadorizada por Raios X.

Abstract

Introduction: The overuse and isolated interpretation of laboratory tests, such as white blood cell (WBC) count, are recognized sources of diagnostic errors and unnecessary interventions, driven by factors like defensive medicine. The evaluation of acute appendicitis exemplifies this challenge. Objective: This study aimed to assess the isolated utility of WBC count for differentiating inflammatory from non-inflammatory appendiceal disease, comparing it to a combined approach incorporating the Alvarado score and computed tomography (CT). Methods: A cross-sectional observational study was conducted with 140 patients who underwent appendectomy (125 inflammatory, 15 non-inflammatory). The diagnostic performance of WBC count, the Alvarado score, and the degree of periappendiceal fat stranding on CT was evaluated individually and in combination using ROC curves and multivariate logistic regression analysis, with histopathology as the gold standard. Results: Isolated WBC count did not differ significantly between groups (p=0.527), and its predictive capability was no better than chance (AUC=0.525). The Alvarado score also showed low accuracy (AUC=0.397). In contrast, the degree of fat stranding on CT demonstrated excellent performance (AUC=0.934). In the multivariate analysis, only fat stranding was a significant independent predictor (p<0.001), with the combined model achieving the highest accuracy (AUC=0.957). Conclusion: Isolated WBC count is insufficient to differentiate inflammatory appendiceal disease. Optimal diagnostic accuracy is achieved by an integrated model, in which CT findings, particularly periappendiceal fat stranding, are the most robust component.

Keywords: Appendicitis; Histology; Radiology; Tomography, X-Ray Computed.

Resumen

Introducción: El uso excesivo y la interpretación aislada de pruebas de laboratorio, como el recuento de leucocitos, son fuentes reconocidas de errores diagnósticos e intervenciones innecesarias, impulsadas por factores como la medicina defensiva. La evaluación de la apendicitis aguda

REMUNOM
ISSN 2178-6925

Received: 22/11/2025 - **Accepted:** 01/12/2025
Vol: 21.01
DOI: 10.61164/hv81sn43
Pages: 1-18

ejemplifica este desafío. Objetivo: Este estudio buscó evaluar la utilidad aislada del recuento de leucocitos para diferenciar apendicopatías inflamatorias de las no inflamatorias, comparándola con un enfoque combinado que incluye el puntaje de Alvarado y la tomografía computarizada (TC). Metodología: Se realizó un estudio observacional transversal con 140 pacientes sometidos a apendicectomía (125 inflamatorias, 15 no inflamatorias). El rendimiento diagnóstico del recuento de leucocitos, el puntaje de Alvarado y el grado de borrosidad de la grasa periapendicular en la TC se evaluó individualmente y en conjunto mediante curvas ROC y análisis de regresión logística multivariada, teniendo la histopatología como estándar de oro. Resultados: El recuento aislado de leucocitos no difirió significativamente entre los grupos (p=0,527) y su capacidad predictiva no fue superior al azar (AUC=0,525). El puntaje de Alvarado también mostró una baja precisión (AUC=0,397). En contraste, el grado de borrosidad en la TC demostró un excelente rendimiento (AUC=0,934). En el análisis multivariado, solo la borrosidad fue un predictor independiente significativo (p<0,001), y el modelo combinado alcanzó la mayor precisión (AUC=0,957). Conclusión: El recuento aislado de leucocitos es insuficiente para diferenciar las apendicopatías inflamatorias. La precisión diagnóstica óptima se logra con un modelo integrado, en el que los hallazgos tomográficos, particularmente la borrosidad de la grasa periapendicular, son el componente más robusto.

Palabras clave: Apendicitis; Histología; Radiología; Tomografía Computarizada por Rayos X.

1. Introdução

O processo de tomada de decisão médica em geral envolve múltiplas variáveis, como os dados colhidos através de anamnese e exame físico e também de exames complementares. Estima-se que os resultados de exames laboratoriais contribuam com 60 a 70% da carga de informações levadas em conta nesse processo de decisão, no entanto paradoxalmente ocorre também uma sobreutilização desses recursos (Olver et al., 2022; Shaik et al., 2024).

Análises da prática clínica demonstram que aproximadamente um em cada cinco exames é solicitado sem necessidade evidente, um comportamento que resulta não apenas em consumo ineficiente de recursos, mas também expõe os pacientes a riscos diretos (Alshwareb et al., 2023; Shaik et al., 2024). Entre esses riscos estão os resultados falso-positivos, que podem desencadear uma cascata de intervenções desnecessárias e culminar em erros de diagnóstico (Lam et al.,

REMUNOM
ISSN 2178-6925

Received: 22/11/2025 - **Accepted:** 01/12/2025
Vol: 21.01
DOI: 10.61164/hv81sn43
Pages: 1-18

2020; Shaik et al., 2024).

Essa sobreutilização não é aleatória, sendo impulsionada por fatores como a intolerância do clínico à incerteza e, notadamente, pela prática da medicina defensiva (Lam et al., 2020). Definida pela solicitação de testes para mitigar o risco percebido de litígio, essa abordagem está diretamente associada a erros médicos, como diagnósticos incorretos ou tardios, comprometendo a segurança do paciente (Daniels et al., 2023; Shenoy et al., 2022).

Além dos fatores que impulsionam o volume de exames, a própria interpretação dos resultados é uma fonte de erro. O valor de um resultado laboratorial não é fixo; ele é contextual. A probabilidade de um resultado positivo ser verdadeiro, por exemplo, diminui consideravelmente quando a condição investigada é pouco prevalente no grupo de pacientes testado (Katz et al., 2004; Ismail, 2017). Ignorar essa dependência do contexto clínico e da probabilidade pré-teste de doença é uma falha reconhecida no processo diagnóstico, podendo levar a decisões equivocadas com consequências para o paciente e para o sistema de saúde (Lubin et al., 2021; Vyberg et al., 2015).

A importância de um raciocínio diagnóstico correto pode ser percebida, por exemplo, na avaliação de um paciente com dor abdominal aguda, que pode apresentar uma ampla gama de diagnósticos diferenciais. A apendicite aguda é uma dessas hipóteses que, se não adequadamente diagnosticada e tratada em tempo hábil pode evoluir com desfecho fatal, na mesma medida em que um diagnóstico equivocado pode gerar uma intervenção cirúrgica desnecessária. A dificuldade diagnóstica nesse cenário pode ser evidenciada pela taxa de apendicectomias negativas, que pode chegar a até 18,2% em algumas séries (Afzal et al., 2023).

Uma das ferramentas complementares utilizada na investigação inicial do paciente com dor abdominal aguda e suspeita de apendicite é a contagem de leucócitos, devido à sua ampla disponibilidade e baixo custo (Markwart et al., 2024; Zayed & Delvaux, 2024). Análises de sua utilidade, contudo, revelam importantes limitações. A contagem de leucócitos e outros marcadores inflamatórios carecem de especificidade para diferenciar apendicite complicada

REMUNOM
ISSN 2178-6925

Received: 22/11/2025 - **Accepted:** 01/12/2025
Vol: 21.01
DOI: 10.61164/hv81sn43
Pages: 1-18

da não complicada (Afzal et al., 2023; Yazla et al., 2024). Consequentemente, sua acurácia para prever casos complicados foi classificada como "falha a pobre" em avaliações de desempenho, com uma Área Sob a Curva (AUC) de 0.57 (Mekrugsakit & Tullavardhana, 2023). Ademais, o uso isolado de exames de sangue está associado a um número considerável de diagnósticos perdidos (Fawkner-Corbett et al., 2022).

Diante dessas limitações, uma alternativa ao uso de um marcador único isolado é a preferência por uma abordagem multimodal. A integração de achados clínicos, laboratoriais e de imagem tem se mostrado mais acurada para o diagnóstico (Montero et al., 2023). Nesse modelo, os exames de sangue atuam melhor como ferramentas complementares à avaliação clínica e como um guia para orientar o uso de exames de imagem. No caso de pacientes com dor abdominal, por exemplo, o escore de Alvarado, que inclui variáveis clínicas e laboratoriais, pode ser utilizado para estratificar o risco de apendicite aguda e guiar para uma abordagem cirúrgica direta ou a necessidade de outros exames complementares (Fawkner-Corbett et al., 2022).

Nesse contexto, o presente estudo observacional foi desenhado para avaliar a utilidade da contagem isolada de leucócitos no diagnóstico diferencial das apendicopatias inflamatórias e não inflamatórias, utilizando o laudo histopatológico como padrão-ouro. O desempenho deste marcador será também comparado a uma abordagem combinada, que inclui a avaliação por imagem e a estratificação clínica pelo escore de Alvarado.

2. Metodologia

O presente estudo foi redigido de acordo com os preceitos éticos da resolução N° 466/2012 do Conselho Nacional de Saúde (Novoa, 2014) e aprovado pelo Comitê de Ética em Pesquisa da Universidade de Ciências Sociais e Aplicadas UNIFACISA sob o Protocolo CAAE 51272121.2.0000.5175. A pesquisa iniciou somente após a assinatura do termo de consentimento livre e esclarecido pelos pacientes incluídos no estudo. Ademais, foi registrada na plataforma Open Science

REMUNOM
ISSN 2178-6925

Received: 22/11/2025 - **Accepted:** 01/12/2025
Vol: 21.01
DOI: 10.61164/hv81sn43
Pages: 1-18

Framework, de modo a auxiliar na replicabilidade e integridade de sua metodologia, sob o digital object identifier https://doi.org/10.17605/OSF.IO/54ZF3.

Para responder nosso objetivo de pesquisa, um estudo observacional transversal foi conduzido em um centro hospitalar com aporte para cirurgias de apendicectomia no interior do estado da Paraíba, Brasil, e seu relato seguiu as diretrizes do STROBE (von Elm et al., 2007). Todos os pacientes submetidos a esse procedimento no período de 2021 a 2023 foram convidados a participar. Ao final de nossa seleção, 140 pacientes compuseram nossa amostra, a qual foi dividida conforme seu diagnóstico histopatológico, sendo um grupo com apendicopatias inflamatórias (n=125) e o segundo grupo com apendicopatias não inflamatórias (n=15).

Para participar do estudo, o voluntário deveria ter buscado o centro hospitalar com suspeita de apendicite, ter sido submetido à tomografia computadorizada de abdômen, ter sido submetido à apendicectomia e ter o registro da contagem de leucócitos em seu prontuário no momento da admissão. Os participantes só tiveram seus dados coletados e analisados após o aceite dos termos de consentimento livre e esclarecido; no caso dos menores de 18 anos, o termo de assentimento foi ofertado ao paciente e, se concordado, o termo de consentimento foi entregue aos responsáveis. O recrutamento foi realizado por conveniência durante o período de estudo apresentado e de maneira sequencial.

Os pacientes tiveram sua anamnese e exames clínicos realizados, sequencialmente foram submetidos à tomografia computadorizada de abdome e preparados para a cirurgia de apendicectomia conforme protocolo cirúrgico do hospital. Nenhum preparo específico que modificasse a rotina clínica ou cirúrgica foi executado para o presente estudo.

Os processos de anamnese, aplicação do escore de Alvarado (Alvarado, 1986) e a própria cirurgia foram realizados por profissionais do centro hospitalar. A análise do exame histopatológico foi feita por dois médicos patologistas do próprio centro. A avaliação das imagens tomográficas foi feita por dois especialistas pareados e, em caso de discordância, um terceiro especialista era consultado.

Quanto à classificação histopatológica, os casos foram classificados

REMUNOM
ISSN 2178-6925

Received: 22/11/2025 - **Accepted:** 01/12/2025
Vol: 21.01
DOI: 10.61164/hv81sn43
Pages: 1-18

seguindo os critérios padronizados pelo serviço de patologia do centro hospitalar, sendo: apendicopatia inflamatória: presença de infiltrado linfoplasmocitário difuso com exsudato de neutrófilos, supuração ulceroflegmonosa, perfuração ou necrose; apendicopatia não inflamatória: presença de infiltração linfocitária, hiperplasia linfoide ou edema de parede com manutenção da integridade da parede apendicular.

Em relação aos achados tomográficos, os radiologistas avaliaram principalmente o grau de opacificação da gordura periapendicular (borramento), seguindo os critérios de graduação de 0 a 3 (Song et al., 2021; Lin et al., 2021) e desconheciam o resultado anatomopatológico. Todos os exames foram realizados no mesmo tomógrafo (Revolution Maxima, GE Healthcare) e as imagens analisadas no software RadiAnt DICOM Viewer.

Após a coleta, os dados foram tabulados no software Excel 2019 e a análise estatística foi executada com auxílio do software Jamovi (The jamovi project, 2022). A significância estatística foi definida por $p<0,05$. Inicialmente, foram realizadas análises bivariadas: o teste de Mann-Whitney foi utilizado para comparar a contagem de leucócitos entre os sexos e entre os diagnósticos histopatológicos, bem como comparar a diferença de idade entre os grupos com apendicopatias inflamatórias ou não. O teste de qui-quadrado foi utilizado para caracterizar alguma possível relação de quadros inflamatórios diagnosticados por laudo histopatológico e sexo. O teste de correlação de Spearman foi utilizado para avaliar a relação entre idade e contagem de leucócitos. A capacidade preditiva individual da contagem de leucócitos, do escore de Alvarado e do grau de borramento para o diagnóstico de apendicopatia inflamatória foi avaliada pela construção de curvas ROC (*Receiver Operating Characteristic*), com cálculo das respectivas áreas sob a curva (AUC). Para avaliar o valor preditivo independente de cada variável e testar a hipótese de que um modelo combinado seria superior, foi conduzida uma análise de regressão logística multivariada. Neste modelo, o desfecho histopatológico (inflamatório vs. não inflamatório) foi dicotomizado em 0 e 1 possibilitando sua caracterização como a variável dependente; enquanto a contagem de leucócitos, o escore de Alvarado e o grau de borramento foram inseridos como variáveis preditoras.

REMUNOM
ISSN 2178-6925

Received: 22/11/2025 - **Accepted:** 01/12/2025
Vol: 21.01
DOI: 10.61164/hv81sn43
Pages: 1-18

3. Resultados e Discussão

A amostra final do estudo foi composta por 140 pacientes admitidos com suspeita de apendicopatia. Após a análise histopatológica, 125 pacientes (89,3%) foram diagnosticados com apendicopatias inflamatórias e 15 (10,7%) com apendicopatias não inflamatórias. Os grupos não apresentaram diferença estatisticamente significativa em relação à distribuição por sexo (p=0,061) ou idade (p=0,123), indicando homogeneidade entre os grupos quanto a essas variáveis basais.

Ao analisar a contagem de leucócitos, não foi observada diferença estatisticamente significativa entre os sexos masculino e feminino (p=0,427), nem foi encontrada uma correlação significativa com a progressão da idade dos pacientes (p=0,153).

A comparação direta da contagem de leucócitos entre os dois grupos diagnósticos também não revelou diferença estatisticamente significativa (p=0,527), sugerindo que, isoladamente, este marcador não distinguiu pacientes com apendicopatias inflamatórias das não inflamatórias em uma análise bivariada.

A capacidade preditiva de cada variável para o diagnóstico de apendicopatia inflamatória foi avaliada por meio de curvas ROC (Figura 1). O grau de borramento da gordura periapendicular demonstrou excelente capacidade preditiva, com uma Área Sob a Curva (AUC) de 0,934. Em contraste, a contagem de leucócitos apresentou um desempenho não superior ao acaso (AUC = 0,525). O escore de Alvarado demonstrou uma capacidade preditiva inferior ao acaso (AUC = 0,397).

REMUNOM
ISSN 2178-6925

Received: 22/11/2025 - **Accepted:** 01/12/2025
Vol: 21.01
DOI: 10.61164/hv81sn43
Pages: 1-18

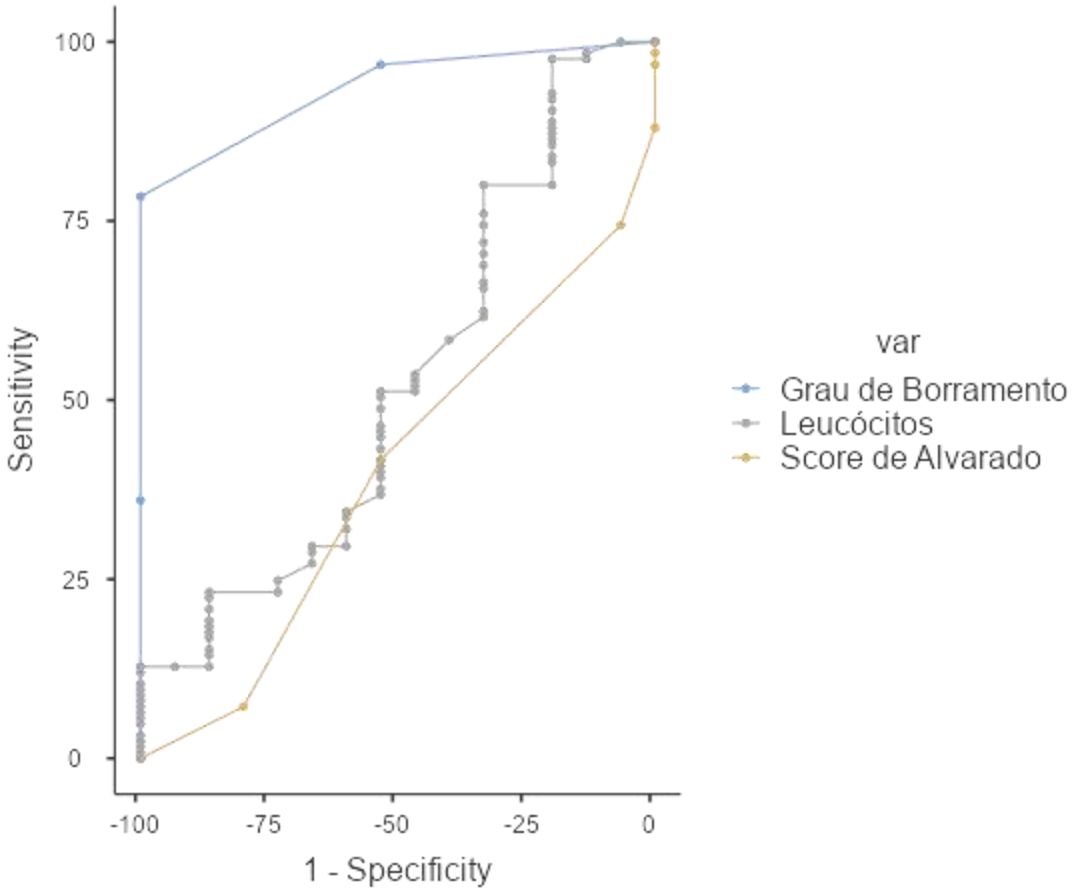

Figura 1. Curvas ROC para demonstração da especificidade de cada uma das variáveis clínicas.

Para avaliar o valor preditivo independente das variáveis em conjunto, foi conduzido um modelo de regressão logística binomial (Tabela 1). O modelo apresentou um bom ajuste aos dados (R^2 de McFadden = 0,518). A análise dos preditores individuais dentro do modelo revelou que o grau de borramento da gordura periapendicular foi o único preditor estatisticamente significativo (figura 2) para o diagnóstico de apendicopatia inflamatória ($p < 0,001$). O coeficiente positivo (Estimado = 2,5435) indica que, para cada aumento de um ponto na escala de grau de borramento, a chance (odds) de o paciente ter um diagnóstico de apendicopatia inflamatória aumenta expressivamente, em aproximadamente 12,7 vezes, mantendo os outros fatores constantes.

REMUNOM
ISSN 2178-6925

Received: 22/11/2025 - **Accepted:** 01/12/2025
Vol: 21.01
DOI: 10.61164/hv81sn43
Pages: 1-18

Tabela 1. Valores preditivos de cada variável e seu modelo multivariado total.

Modelo	Deviance	AIC	R^2_{McF}
1	45.9	57.9	0.518

						95% Intervalo de Confiança	
Preditor	**Estimado**	**SE**	**Z**	**p**	**Odds ratio**	**Inferior**	**Superior**
Intercept	-1.3644	4.1232	-0.331	0.741	0.256	7.90E-05	826.35
Idade	0.0414	0.0414	1.001	0.317	1.042	0.9611	1.13
Grau de Borramento	2.5435	0.5901	4.31	< .001	12.724	4.0024	40.45
Score de Alvarado	-0.1599	0.3896	-0.41	0.682	0.852	0.3971	1.83
Leucócitos	5.74E-05	9.22E-05	0.623	0.534	1	0.9999	1
Sexo: F – M	-1.0886	0.796	-1.368	0.171	0.337	0.0707	1.6

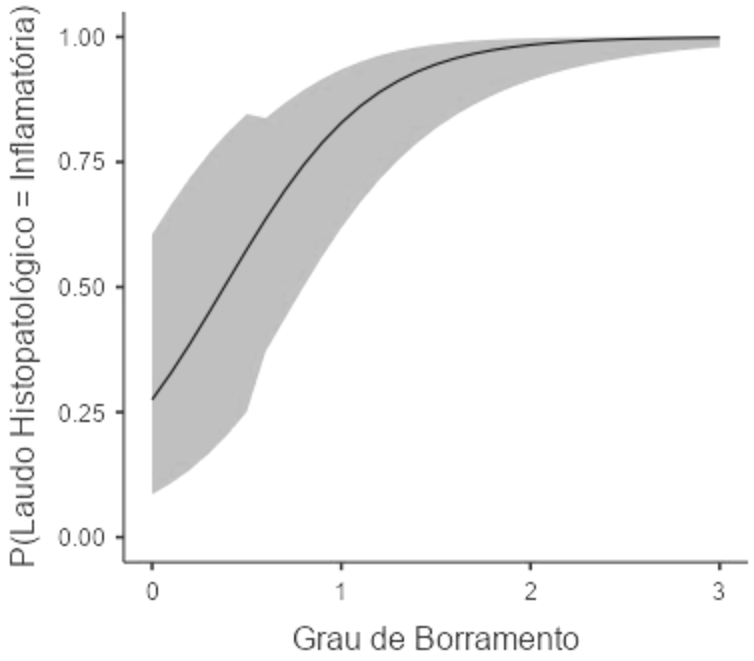

Figura 2. Correlação entre grau de borramento e acurácia do laudo histopatológico.

REMUNOM
ISSN 2178-6925

Received: 22/11/2025 - **Accepted:** 01/12/2025
Vol: 21.01
DOI: 10.61164/hv81sn43
Pages: 1-18

Em contraste, após o ajuste para as demais variáveis, a contagem de leucócitos (p=0,534), o escore de Alvarado (p=0,682), a idade (p=0,317) e o sexo (p=0,171) não se mostraram preditores independentes e significativos. A curva ROC representativa do modelo combinado das variáveis pode ser visualizada na figura 3 e levou em consideração Grau de Borramento, Score de Alvarado, Leucócitos e Sexo. AUC do modelo combinado foi de 0.957 (superior a 0,934 do borramento isolado).

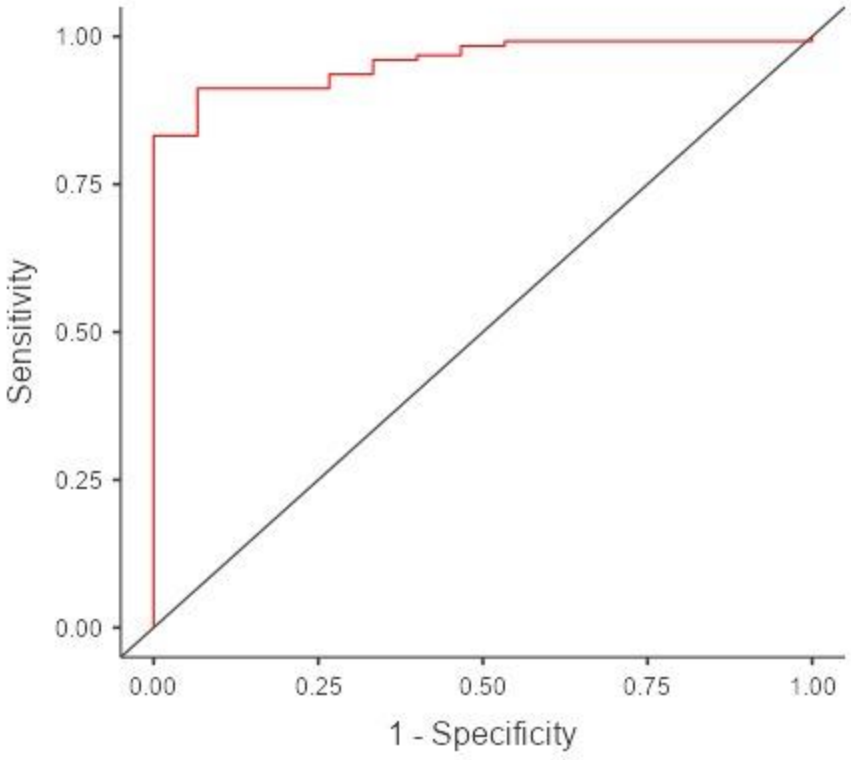

Figura 3. Curva ROC Representativa do modelo combinado final.

O presente estudo demonstrou que um modelo diagnóstico que integra múltiplos fatores, com especial peso para os achados de imagem, é superior à avaliação de marcadores clínicos ou laboratoriais de forma isolada. Na análise multivariada, o grau de borramento da gordura periapendicular na tomografia computadorizada (TC) foi o único preditor com impacto independente para o diagnóstico de apendicopatia inflamatória, enquanto a contagem de leucócitos se mostrou insuficiente. Este resultado principal corrobora a hipótese de que a

REMUNOM
ISSN 2178-6925

Received: 22/11/2025 - **Accepted:** 01/12/2025
Vol: 21.01
DOI: 10.61164/hv81sn43
Pages: 1-18

avaliação laboratorial isolada não possui valor discriminatório para diferenciar quadros inflamatórios de não inflamatórios no apêndice cecal.

Ao detalhar o desempenho dos marcadores individuais, a insuficiência da contagem de leucócitos torna-se evidente. Sua capacidade de discriminação não foi superior ao acaso (AUC = 0,525), um achado consistente com outras investigações que já haviam classificado a acurácia deste marcador como "falha a pobre" (Mekrugsakit & Tullavardhana, 2023). A principal razão para este fraco desempenho reside em sua baixa especificidade; a leucocitose é uma resposta sistêmica inespecífica, presente em diversas condições que mimetizam a apendicite, como a doença inflamatória pélvica, tornando a distinção incerta com base apenas neste exame (Kim et al., 2025).

Se por um lado a contagem de leucócitos se mostrou inespecífica, a análise dos achados de imagem apresenta relevância em uma avaliação multifatorial. O borramento da gordura periapendicular apresentou excelente capacidade preditiva (AUC=0,934), confirmando a TC como um método de alta precisão, com sensibilidade e especificidade consolidadas na literatura em torno de 97% e 96%, respectivamente (Nyamuryekung'e et al., 2022; Arruzza et al., 2022). A ampla adoção da TC na prática clínica, inclusive, já demonstra um impacto em nível de saúde pública, com dados populacionais mostrando uma correlação direta entre o aumento do seu uso e a diminuição da incidência de apendicectomias desnecessárias (Park et al., 2022).

A principal barreira ao uso da TC, a exposição à radiação, tem sido progressivamente mitigada. A literatura atual demonstra que protocolos de TC de baixa dose mantêm a mesma acurácia diagnóstica da dose padrão, mas com uma redução de mais de 50% na radiação (Sippola et al., 2020; Haijanen et al., 2021). Isso posiciona a imagem como um pilar seguro e eficaz na construção de um diagnóstico de precisão.

O desempenho do Escore de Alvarado em nosso estudo, inferior ao acaso (AUC = 0,397), ilustra a fragilidade de outro marcador quando analisado isoladamente. A literatura já classifica sua acurácia como apenas "moderada" (Bai et al., 2023), e sua capacidade de alterar a conduta clínica na era da imagem tem

REMUNOM
ISSN 2178-6925

Received: 22/11/2025 - **Accepted:** 01/12/2025
Vol: 21.01
DOI: 10.61164/hv81sn43
Pages: 1-18

se mostrado limitada, com os clínicos frequentemente optando pela confirmação tomográfica independentemente da pontuação (Tan et al., 2020). Este achado não invalida a avaliação clínica, mas reforça que seus componentes, por si, são insuficientes. A verdadeira força diagnóstica emerge da junção dos fatores, como demonstrado pelo sucesso do nosso modelo multivariado.

As implicações clínicas destes achados apontam para a consolidação de uma abordagem diagnóstica que integre a anamnese e os dados epidemiológicos a uma estratificação de risco que guie o uso racional da imagem. A superioridade do modelo multivariado reside justamente em sua capacidade de ponderar matematicamente a contribuição de diferentes fontes de informação. A implementação de algoritmos diagnósticos bem estruturados, que combinam a avaliação clínica com o uso seletivo da imagem, tem se mostrado a estratégia mais eficaz, conseguindo reduzir tanto as taxas de apendicectomia negativa quanto o uso excessivo de TC (Malkomes et al., 2020).

Este estudo possui pontos fortes, como o uso do laudo histopatológico como padrão-ouro e a aplicação de análise multivariada. Contudo, limitações como o desenho retrospectivo, o caráter unicêntrico e o número reduzido de pacientes no grupo não inflamatório devem ser consideradas.

4. Conclusão

A contagem isolada de leucócitos não possui utilidade discriminatória para diferenciar apendicopatias inflamatórias das não inflamatórias, conforme confirmado pela ausência de diferença significativa entre os grupos e por sua capacidade preditiva não superior ao acaso. Os achados mais importantes demonstram que: 1) um marcador laboratorial inespecífico, quando utilizado de forma isolada, não contribui para o diagnóstico diferencial nesse contexto clínico; e 2) a máxima acurácia é obtida por meio de uma abordagem diagnóstica integrada e multifatorial. No presente modelo, os achados de imagem, especificamente o grau de borramento da gordura periapendicular na tomografia computadorizada, foram o preditor independente mais importante. Portanto, a

REMUNOM
ISSN 2178-6925

Received: 22/11/2025 - **Accepted:** 01/12/2025
Vol: 21.01
DOI: 10.61164/hv81sn43
Pages: 1-18

prática clínica deve priorizar protocolos diagnósticos que combinem a avaliação clínica com o uso específico de métodos de imagem, minimizando a dependência de exames laboratoriais isolados com finalidade diagnóstica.

Referências

AFZAL, B. *et al*. Is it possible to predict the severity of acute appendicitis? Reliability of predictive models based on easily available blood variables. **World Journal of Emergency Surgery**, v. 18, n. 1, p. 10, 2023. Disponível em: https://doi.org/10.1186/s13017-023-00478-8.

ALELYANI, M. *et al*. Evaluation of Ultrasound Accuracy in Acute Appendicitis Diagnosis. **Applied Sciences**, v. 11, n. 6, p. 2682, 2021. Disponível em: https://doi.org/10.3390/app11062682.

ALSHWAREB, A. *et al*. Clinical chemistry laboratory test overuse in a cardiology clinic: a single-center study. **Journal of Medicine and Life**, v. 16, n. 4, p. 540–545, 2023. Disponível em: https://doi.org/10.25122/jml-2022-0338.

ALVARADO, A. A practical score for the early diagnosis of acute appendicitis. **Annals of Emergency Medicine**, v. 15, n. 5, p. 557–564, 1986.

ARREDONDO MONTERO, J. *et al*. The BIDIAP index: a clinical, analytical and ultrasonographic score for the diagnosis of acute appendicitis in children. **Pediatric Surgery International**, v. 39, n. 1, p. 175, 2023. Disponível em: https://doi.org/10.1007/s00383-023-05463-5.

ARREDONDO MONTERO, J. *et al*. Diagnostic Performance of Serum Leucine-Rich Alpha-2-Glycoprotein 1 in Pediatric Acute Appendicitis: A Prospective Validation Study. **Biomedicines**, v. 12, n. 8, p. 1821, 2024. Disponível em: https://doi.org/10.3390/biomedicines12081821.

ARRUZZA, E. *et al*. Diagnostic accuracy of computed tomography and ultrasound for the diagnosis of acute appendicitis: A systematic review and meta-analysis. **Radiography**, v. 28, n. 4, p. 1127–1141, 2022. Disponível em: https://doi.org/10.1016/j.radi.2022.08.012.

BAI, S. *et al*. The Value of the Alvarado Score for the Diagnosis of Acute Appendicitis in Children: A Systematic Review and Meta-Analysis. **Journal of Pediatric Surgery**, v. 58, n. 10, p. 1886–1892, 2023. Disponível em: https://doi.org/10.1016/j.jpedsurg.2023.02.060.

BAIN, B. J. Diagnosis from the Blood Smear. **New England Journal of Medicine**, v. 353, n. 5, p. 498–507, 2005. Disponível em: https://doi.org/10.1056/NEJMra043442.

BASHER, M. O. S.; AHMED, A. A.; HAMZA, A. A. Mean platelet volume and total white blood cells as diagnostic biomarkers for acute appendicitis at Omdurman

REMUNOM
ISSN 2178-6925

Received: 22/11/2025 - **Accepted:** 01/12/2025
Vol: 21.01
DOI: 10.61164/hv81sn43
Pages: 1-18

military hospital: a cross-sectional study − 2021. **BMC Gastroenterology**, v. 23, n. 1, p. 444, 2023. Disponível em: https://doi.org/10.1186/s12876-023-03091-w.

D'SOUZA, N. *et al*. Magnetic resonance imaging (MRI) for diagnosis of acute appendicitis. **Cochrane Database of Systematic Reviews**, n. 12, CD012028, 2021. Disponível em: https://doi.org/10.1002/14651858.CD012028.pub2.

DANIELS, L.; MARNEFFE, W. Does patient behaviour drive physicians to practice defensive medicine? Evidence from a video experiment. **Health Economics Review**, v. 13, p. 45, 2023. Disponível em: https://doi.org/10.1186/s13561-023-00458-3.

DEVIS, L. *et al*. Interventions to improve appropriateness of laboratory testing in the intensive care unit: a narrative review. **Annals of Intensive Care**, v. 14, p. 9, 2024. Disponível em: https://doi.org/10.1186/s13613-024-01244-y.

DONLON, N. E. *et al*. Negative appendicectomy rates as a quality measure in a regional surgical unit: a retrospective review. **Irish Journal of Medical Science**, v. 190, p. 755–761, 2021. Disponível em: https://doi.org/10.1007/s11845-020-02360-1.

FAWKNER-CORBETT, D. *et al*. Diagnostic accuracy of blood tests of inflammation in paediatric appendicitis: a systematic review and meta-analysis. **BMJ Open**, v. 12, n. 11, e056854, 2022. Disponível em: https://doi.org/10.1136/bmjopen-2021-056854.

FU, J. *et al*. Abdominal Ultrasound and Its Diagnostic Accuracy in Diagnosing Acute Appendicitis: A Meta-Analysis. **Frontiers in Surgery**, v. 8, p. 707160, 2021. Disponível em: https://doi.org/10.3389/fsurg.2021.707160.

HAIJANEN, J. *et al*. Diagnostic accuracy using low-dose versus standard radiation dose CT in suspected acute appendicitis: prospective cohort study. **British Journal of Surgery**, v. 108, n. 12, p. 1483–1490, 2021. Disponível em: https://doi.org/10.1093/bjs/znab383.

HENRIKSEN, S. R. *et al*. Varying negative appendectomy rates after laparoscopic appendectomy: a systematic review and meta-analysis. **Langenbeck's Archives of Surgery**, v. 408, n. 1, p. 205, 2023. Disponível em: https://doi.org/10.1007/s00423-023-02949-z.

HUCKINS, D. S.; COPELAND, K. Diagnostic accuracy of combined WBC, ANC and CRP in adult emergency department patients suspected of acute appendicitis. **The American Journal of Emergency Medicine**, v. 44, p. 401–406, 2021. Disponível em: https://doi.org/10.1016/j.ajem.2020.04.086.

ISLAM, G. M. N. *et al*. Abbreviated MRI in patients with suspected acute appendicitis in emergency: a prospective study. **Abdominal Radiology**, v. 46, p. 5114–5124, 2021. Disponível em: https://doi.org/10.1007/s00261-021-03223-2.

REMUNOM
ISSN 2178-6925

Received: 22/11/2025 - **Accepted:** 01/12/2025
Vol: 21.01
DOI: 10.61164/hv81sn43
Pages: 1-18

ISMAIL, A. A. When laboratory tests can mislead even when they appear plausible. **Clinical Medicine (London)**, v. 17, n. 4, p. 329–332, 2017. Disponível em: https://doi.org/10.7861/clinmedicine.17-4-329.

KATZ, A. R. *et al*. False-Positive Gonorrhea Test Results with a Nucleic Acid Amplification Test: The Impact of Low Prevalence on Positive Predictive Value. **Clinical Infectious Diseases**, v. 38, n. 6, p. 814–819, 2004. Disponível em: https://doi.org/10.1086/381895.

KIM, M. H. *et al*. Clinical approach to sexually transmitted infections and pelvic inflammatory disease in women with acute pyelonephritis. **The Korean Journal of Internal Medicine**, v. 40, n. 3, p. 482–490, 2025. Disponível em: https://doi.org/10.3904/kjim.2024.213.

KRISEM, M. *et al*. Appendiceal wall thickness and Alvarado score are predictive of acute appendicitis in the patients with equivocal computed tomography findings. **Scientific Reports**, v. 13, n. 1, p. 998, 2023. Disponível em: https://doi.org/10.1038/s41598-023-27984-8.

LAM, J. H. *et al*. Why clinicians overtest: development of a thematic framework. **BMC Health Services Research**, v. 20, p. 1011, 2020. Disponível em: https://doi.org/10.1186/s12913-020-05844-9.

LEHMANN, B. *et al*. Diagnostic accuracy of a pragmatic, ultrasound-based approach to adult patients with suspected acute appendicitis in the ED. **Emergency Medicine Journal**, v. 38, n. 3, p. 179-183, 2021. Disponível em: https://doi.org/10.1136/emermed-2019-208643.

LIN, H. A. *et al*. Periappendiceal fat-stranding models for discriminating between complicated and uncomplicated acute appendicitis. **World Journal of Emergency Surgery**, v. 16, n. 1, p. 52, 2021. Disponível em: https://doi.org/10.1186/s13017-021-00398-5.

LUBIN, I. M. *et al*. Bringing the clinical laboratory into the strategy to advance diagnostic excellence. **Diagnosis (Berlin)**, v. 8, n. 3, p. 281–294, 2021. Disponível em: https://doi.org/10.1515/dx-2020-0119.

LUKSAITE-LUKSTE, R. *et al*. Conditional CT Strategy—An Effective Tool to Reduce Negative Appendectomy Rate and the Overuse of the CT. **Journal of Clinical Medicine**, v. 10, n. 11, p. 2456, 2021. Disponível em: https://doi.org/10.3390/jcm10112456.

MALKOMES, P. *et al*. DIALAPP: a prospective validation of a new diagnostic algorithm for acute appendicitis. **Langenbeck's Archives of Surgery**, v. 406, n. 1, p. 141–152, 2020. Disponível em: https://doi.org/10.1007/s00423-020-02022-7.

MARKWART, R. *et al*. Utilisation and trends of laboratory testing and point-of-care testing in primary care in Germany: an analysis of claims data. **BMJ Open**, v. 14, n. 12, e093780, 2024. Disponível em: https://doi.org/10.1136/bmjopen-2024-093780.

REMUNOM
ISSN 2178-6925

Received: 22/11/2025 - **Accepted:** 01/12/2025
Vol: 21.01
DOI: 10.61164/hv81sn43
Pages: 1-18

MEKRUGSAKIT, N.; TULLAVARDHANA, T. The Value of Complete Blood Count Parameters in Predicting Complicated Acute Appendicitis; a Prognostic Accuracy Study. **Archives of Academic Emergency Medicine**, v. 11, n. 1, e42, 2023. Disponível em: https://doi.org/10.22037/aaem.v11i1.2020.

MOTAVASELIAN, M. *et al*. Diagnostic Performance of Magnetic Resonance Imaging for Detection of Acute Appendicitis in Pregnant Women; a Systematic Review and Meta-Analysis. **Archives of Academic Emergency Medicine**, v. 10, n. 1, e81, 2022. Disponível em: https://doi.org/10.22037/aaem.v10i1.1727.

NOVOA, P. C. R. What changes in Research Ethics in Brazil: Resolution no. 466/12 of the National Health Council. **Einstein (São Paulo)**, v. 12, n. 1, p. vii–ix, 2014. Disponível em: https://doi.org/10.1590/S1679-45082014ED3077.

NYAMURYEKUNG'E, M. K. *et al*. Diagnostic accuracy of computed tomography in adults with suspected acute appendicitis at the emergency department in a private tertiary hospital in Tanzania. **PLoS ONE**, v. 17, n. 10, e0276720, 2022. Disponível em: https://doi.org/10.1371/journal.pone.0276720.

OLVER, P.; BOHN, M. K.; ADELI, K. Central role of laboratory medicine in public health and patient care. **Clinical Chemistry and Laboratory Medicine**, v. 61, n. 4, p. 666–673, 2022. Disponível em: https://doi.org/10.1515/cclm-2022-1075.

PAN, Z. B. *et al*. Analysis of type I hypersensitivity-induced inflammatory response in children of different age groups with acute appendicitis. **Molecular Immunology**, v. 158, p. 103–106, 2023. Disponível em: https://doi.org/10.1016/j.molimm.2023.05.002.

PARK, K. B. *et al*. Relationship Between Appendectomy Incidence and Computed Tomography Scans Based on Korean Nationwide Data, 2003–2017. **Journal of Korean Medical Science**, v. 37, n. 4, e27, 2022. Disponível em: https://doi.org/10.3346/jkms.2022.37.e27.

SHAIK, T. *et al*. Lab testing overload: a comprehensive analysis of overutilization in hospital-based settings. **Proceedings (Baylor University. Medical Center)**, v. 37, n. 2, p. 312–316, 2024. Disponível em: https://doi.org/10.1080/08998280.2023.2288788.

SHENOY, A.; SHENOY, G. N.; SHENOY, G. G. Patient safety assurance in the age of defensive medicine: a review. **Patient Safety in Surgery**, v. 16, p. 10, 2022. Disponível em: https://doi.org/10.1186/s13037-022-00319-8.

SIPPOLA, S. *et al*. The Accuracy of Low-dose Computed Tomography Protocol in Patients With Suspected Acute Appendicitis: The OPTICAP Study. **Annals of Surgery**, v. 271, n. 2, p. 332–338, 2020. Disponível em: https://doi.org/10.1097/SLA.0000000000002976.

SONG, X. *et al*. Relative CT number of periappendiceal fat stranding may be an applicable index for estimating the severity of acute appendicitis. **The British**

REMUNOM
ISSN 2178-6925

Received: 22/11/2025 - **Accepted:** 01/12/2025
Vol: 21.01
DOI: 10.61164/hv81sn43
Pages: 1-18

Journal of Radiology, v. 94, n. 1120, 20200437, 2021. Disponível em: https://doi.org/10.1259/bjr.20200437.

TAN, W. J. *et al*. Randomized control trial comparing an Alvarado Score-based management algorithm and current best practice in the evaluation of suspected appendicitis. **World Journal of Emergency Surgery**, v. 15, n. 1, p. 30, 2020. Disponível em: https://doi.org/10.1186/s13017-020-00309-0.

THE JAMOVI PROJECT. **jamovi**. Version 1.6. [S.l.]: The jamovi project, 2022. Disponível em: https://www.jamovi.org.

TURKES, G. F.; UNSAL, A.; BULUS, H. Predictive value of immature granulocyte in the diagnosis of acute complicated appendicitis. **PLoS ONE**, v. 17, n. 12, e0279316, 2022. Disponível em: https://doi.org/10.1371/journal.pone.0279316.

VON ELM, E. *et al*. The Strengthening the Reporting of Observational Studies in Epidemiology (STROBE) statement: guidelines for reporting observational studies. **Lancet**, v. 370, n. 9596, p. 1453–1457, 2007. Disponível em: https://doi.org/10.1016/S0140-6736(07)61602-X.

VYBERG, M. *et al*. Immunohistochemical expression of HER2 in breast cancer: socioeconomic impact of inaccurate tests. **BMC Health Services Research**, v. 15, p. 352, 2015. Disponível em: https://doi.org/10.1186/s12913-015-1018-6.

WILLIAMS, J. *et al*. Pediatric Appendicitis Transfers From Adult Centers: Can Alvarado Scores Help Determine Which Patients Need a CT? **The American Surgeon**, v. 89, n. 7, p. 3329-3331, 2023. Disponível em: https://doi.org/10.1177/00031348231157838.

YAZLA, M. *et al*. Predictive efficacy of immature granulocytes in acute complicated appendicitis. **Revista da Associação Médica Brasileira**, v. 70, n. 12, e20241178, 2024. Disponível em: https://doi.org/10.1590/1806-9282.20241178.

ZAYED, A. M.; DELVAUX, N. Analyzing laboratory test utilization trends in belgian primary care: a decade of insights with international perspectives. **BMC Primary Care**, v. 25, p. 270, 2024. Disponível em: https://doi.org/10.1186/s12875-024-02536-9.