REMUNOM
ISSN 2178-6925

Received: 01/12/2025 - **Accepted:** 13/12/2025
Vol: 21.03
DOI: 10.61164/s7bntg08
Pages: 1-24

REABILITAÇÃO ORAL EM PACIENTES SUBMETIDOS A TRATAMENTO ONCOLÓGICO DE CABEÇA E PESCOÇO

ORAL REHABILITATION IN PATIENTS UNDERGOING HEAD AND NECK CÂNCER TREATMENT

REHABILITACIÓN ORAL EN PACIENTES SOMETIDOS A TRATAMIENTO DE CÁNCER DE CABEZA Y CUELLO

Anna Flávia de Méllo Cavalcanti
Graduanda em Odontologia, Centro Universitário Favip Wyden, Brasil
E-mail: annaflaviacavalcantii@gmail.com

Thawanny Santos Sobral
Graduanda em Odontologia, Centro Universitário Favip Wyden, Brasil
E-mail: thawannysantos09@gmail.com

Caroliny Henrique Pereira da Silva
Farmacêutica, mestranda em ciências farmacêuticas pela Universidade Federal de Pernambuco, Recife, Brasil
E-mail: carolinyhenrique2022@gmail.com

Resumo

A reabilitação oral de pacientes submetidos ao tratamento oncológico de cabeça e pescoço apresenta diversos desafios, desde a dificuldade de um diagnóstico precoce até os efeitos adversos causados pelo tratamento antineoplásico e expressos principalmente na região de mucosa oral e tecido ósseo. Os efeitos da radiação ionizante, da quimioterapia e/ou da cirurgia podem gerar sequelas que comprometem a saúde, estética e bem-estar do paciente. Diante desse cenário, é fundamental que o Cirurgião-Dentista tenha conhecimento dos possíveis efeitos colaterais oriundos

REMUNOM
ISSN 2178-6925

Received: 01/12/2025 - **Accepted:** 13/12/2025
Vol: 21.03
DOI: 10.61164/s7bntg08
Pages: 1-24

do tratamento, saiba analisar os sinais/sintomas afim de diagnosticar corretamente e esteja qualificado na conduta preventiva e terapêutica adequada, com o objetivo de reduzir o desconforto e favorecer a qualidade de vida do paciente. Nesse contexto, a conscientização e incentivo ao paciente, aliados ao acompanhamento do Cirurgião-Dentista durante todas as fases do tratamento, adequação do meio bucal, orientações preventivas e básicas de higiene bucal e o papel ativo no controle e tratamento das lesões bucais decorrente das terapias, são determinantes para um prognóstico favorável.

Palavras-chave: Neoplasia Bucal; Reabilitação Oral; Odontologia.

Abstract

Oral rehabilitation for patients undergoing head and neck cancer treatment presents several challenges, ranging from the difficulty of early diagnosis to the adverse effects caused by antineoplastic treatment, mainly expressed in the oral mucosa and bone tissue. The effects of ionizing radiation, chemotherapy, and/or surgery can generate sequelae that compromise the patient's health, aesthetics, and well-being. Given this scenario, it is fundamental that the dentist be aware of the possible side effects of treatment, know how to analyze signs/symptoms in order to make a correct diagnosis, and be qualified in appropriate preventive and therapeutic management, with the aim of reducing discomfort and improving the patient's quality of life. In this context, patient awareness and encouragement, combined with the dentist's follow-up throughout all phases of treatment, proper oral hygiene practices, preventive and basic oral hygiene guidelines, and an active role in the control and treatment of oral lesions resulting from therapies, are crucial for a favorable prognosis.
Keywords: Oral Neoplasia; Oral Rehabilitation; Dentistry.

Resumen

La rehabilitación oral en pacientes sometidos a tratamiento oncológico de cabeza y cuello presenta diversos desafíos, desde la dificultad del diagnóstico precoz hasta los efectos adversos del tratamiento antineoplásico, que se manifiestan principalmente en la mucosa oral y el tejido óseo. Los efectos de la radiación ionizante, la quimioterapia o la cirugía pueden generar secuelas que comprometen la salud, la estética y el bienestar del paciente. Ante esta situación, es fundamental que el odontólogo conozca los posibles efectos secundarios del tratamiento, sepa analizar los signos y síntomas para realizar un diagnóstico correcto y esté capacitado en el manejo preventivo y terapéutico adecuado, con el objetivo de reducir las molestias y mejorar la calidad de vida del paciente. En este contexto, la concienciación y el apoyo al paciente, junto con el seguimiento del odontólogo durante todas las fases del tratamiento, las prácticas adecuadas de higiene bucal, las pautas preventivas y básicas de higiene bucal, y un papel activo en el control y tratamiento de las lesiones bucales derivadas de las terapias, son cruciales para un pronóstico favorable.
Palabras clave: Neoplasia Oral; Rehabilitación Oral; Odontología.

1. Introdução

Atualmente, cerca de 32,5 milhões de pessoas no mundo vivem com neoplasias malignas, no Brasil, estima-se 600 mil novos diagnósticos por ano (EDUARDO; BEZINELLI; CORREA, 2019).

REMUNOM
ISSN 2178-6925

Received: 01/12/2025 - **Accepted:** 13/12/2025
Vol: 21.03
DOI: 10.61164/s7bntg08
Pages: 1-24

O câncer, tem origem multifatorial, além de impacto clínico e social significativo. O seu tratamento é caro e traz efeitos colaterais que comprometem a qualidade de vida (ROGERS, 2010). Por sua vez, a cavidade bucal é uma das regiões mais afetadas, nesse sentido é fundamental o acompanhamento constante do Cirurgião-Dentista, (KIST, 2022; LASTRUCCI et al., 2018).

O câncer de cabeça e pescoço (CCP) representa cerca de 10% dos tumores malignos no mundo, com cerca de 40% ocorrendo na cavidade oral, afeta principalmente homens entre 56 e 65 anos, sendo o consumo de álcool, o tabagismo e a combinação dos dois os principais fatores de risco (SILVA et al., 2020; SALAZAR et al., 2008). As regiões mais atingidas incluem a língua, o assoalho da boca e o lábio inferior (CARLI, 2009). O tipo histológico mais comum é o carcinoma de células escamosas (CCE), responsável por cerca de 90% a 95% dos casos de câncer nessa região (LEITE, 2005).

A maioria dos casos de câncer bucal é diagnosticado em estágios avançados, com prognóstico desfavorável e alta taxa de mortalidade, a detecção precoce é prejudicada pela ausência de visitas regulares ao Cirurgião-Dentista (CD), dificultando o tratamento da doença (TOMMASI, 2014).

O Ministério da Saúde estabeleceu as Portarias nº 874/2013 e nº 140/2014 para reduzir a mortalidade e as limitações causadas pelo câncer (VIEIRA et al., 2012). Essas normas exigem que os Centros de Assistência de Alta Complexidade em Oncologia (CACONs) e as Unidades de Assistência de Alta Complexidade em Oncologia (UNACONs) da rede pública ofereçam atendimento completo aos pacientes oncológicos, com infraestrutura adequada, equipes qualificadas e suporte multiprofissional, incluindo serviços de odontologia (MENDES; COSTA; VASCONCELLOS, 2015).

O Cirurgião-Dentista é responsável por preparar o paciente para o início dos tratamentos oncológicos, bem como controlar os efeitos colaterais na região bucal causados pelas terapias antineoplásicas, além de orientar o retorno à Atenção Primária após o tratamento, atuando em conjunto com equipes multiprofissionais da Odontologia Hospitalar, Centro de Especialidades Odontológicas (CEOs), Equipe de Saúde Bucal (eSB) e laboratórios de prótese dentária, sendo essencial e com papel relevante na prevenção, diagnóstico, tratamento de alterações bucais causadas pelo câncer e acompanhamento após conclusão do tratamento (KIST, 2022).

Os tratamentos mais comuns incluem radioterapia, quimioterapia, ressecção cirúrgica ou a combinação dessas terapias (VIGNESWARAN; WILLIAMS, 2014; CHI; DAY; NEVILLE, 2015). Embora todos esses métodos sejam eficazes no combate à doença, eles não atuam exclusivamente sobre as células cancerígenas, causando efeitos colaterais na cavidade bucal (PETROVIC et al., 2018).

Sabe-se que a reabilitação adequada após o tratamento de cânceres em estágio avançado deve contemplar a restauração da estética facial, a reconstrução mandibular e do contorno do rosto, a manutenção ou recuperação da competência oral, a reabilitação da fala com clareza, a reposição de uma dentição estável que

REMUNOM
ISSN 2178-6925

Received: 01/12/2025 - **Accepted:** 13/12/2025
Vol: 21.03
DOI: 10.61164/s7bntg08
Pages: 1-24

permita a mastigação de diferentes alimentos, além da preservação ou restauração da deglutição. Entretanto, em muitos casos, é difícil alcançar a meta desejada. As sequelas dessas abordagens de tratamentos, especialmente em casos avançados, afetam a fala, mastigação, deglutição e a aparência, comprometendo a qualidade de vida do paciente (ROGERS, 2010).

Ademais, pacientes oncológicos frequentemente apresentam lesões inflamatórias, como mucosite oral e doença do enxerto contra o hospedeiro, além de infecções oportunistas por Candida albicans e herpes devido à imunossupressão, e alterações funcionais como trismo e xerostomia (VISSINK et al., 2003; GERALDES, 2010). A radiação pode causar cáries e danos dentários, bem como complicações ósseas como osteorradionecrose e osteonecrose medicamentosa (PETROVIC et al., 2018; NIEHOFF et al., 2008). O acompanhamento odontológico regular e a atuação interdisciplinar são essenciais para minimizar esses efeitos (QUINTANA et al., 2017).

A participação do Cirurgião-Dentista na reabilitação de pacientes oncológicos é essencial para restaurar a saúde bucal, a estética e a autoestima (ROLIM; COSTA; RAMALHO, 2011). Apesar dos desafios e divergências na literatura, os avanços da odontologia têm melhorado o atendimento, com perspectivas promissoras para pacientes com câncer de cabeça e pescoço, exigindo mais estudos para garantir tratamentos eficazes e humanizados (LIMA et al., 2023).

A partir desse contexto, o objetivo geral deste trabalho é destacar a importância do Cirurgião-Dentista na reabilitação oral dos pacientes oncológicos. Quanto aos objetivos específicos, espera-se alcançar a melhoria da qualidade de vida desses pacientes, conforme os efeitos colaterais bucais causados pela irradiação e toxicidades são controlados, através do uso de medicamentos e terapias alternativas, com o apoio odontológico durante todas as etapas do tratamento antineoplásico, desde a adequação do meio bucal (exodontias, restaurações, raspagem) antes do início do tratamento antineoplásico até a reabilitação oral (recuperação da mastigação, fala e estética) exigida no pós tratamento.

2. Metodologia

Este trabalho é uma revisão de literatura do tipo integrativa, com método qualitativo descritivo aplicado, com objetivo reunir e analisar evidências científicas sobre a importância da reabilitação oral em pacientes com CCP, para tanto a pesquisa foi conduzida através da seguinte pergunta norteadora *"Qual o papel do Cirurgião-Dentista na reabilitação oral dos pacientes em terapias antineoplásicas?"*

Foram incluídos estudos primários publicados nos anos de 2015 a 2025, nos idiomas português, inglês e espanhol. Foram excluídos, estudos com dados incompletos, duplicados e inconsistência nos resultados.

REMUNOM
ISSN 2178-6925

Received: 01/12/2025 - **Accepted:** 13/12/2025
Vol: 21.03
DOI: 10.61164/s7bntg08
Pages: 1-24

As bases de dados utilizadas para a coleta dos estudos foram: PubMed (National Library of Medicine), SciELO (Scientific Electronic Library Online) e BVS (Biblioteca Virtual em Saúde). A busca foi conduzida utilizando os descritores em inglês de acordo com a terminologia do MeSH/DeCS: Mouth Neoplasms AND Oral Rehabilitation AND Dentistry

A triagem dos estudos seguiu as orientações do PRISMA 2020, sendo inicialmente realizada a leitura dos títulos e resumos. Em seguida, foram selecionados os artigos que contemplaram o tema sobre reabilitação oral em pacientes com câncer de cabeça e pescoço, submetidos aos tratamentos radioterápico, quimioterápico e cirúrgico, enfatizando os efeitos colaterais provocados, bem como, a conduta terapêutica odontológica.

Os dados extraídos foram organizados em tabelas que possibilitaram agrupar os resultados de forma sistemática e identificar evidências relevantes para a prática clínica. Essa análise proporcionou uma visão abrangente e crítica sobre os impactos da reabilitação oral no contexto do tratamento oncológico como mostra a tabela 1.

REMUNOM
ISSN 2178-6925

Received: 01/12/2025 - **Accepted:** 13/12/2025
Vol: 21.03
DOI: 10.61164/s7bntg08
Pages: 1-24

Tabela 1. Prisma

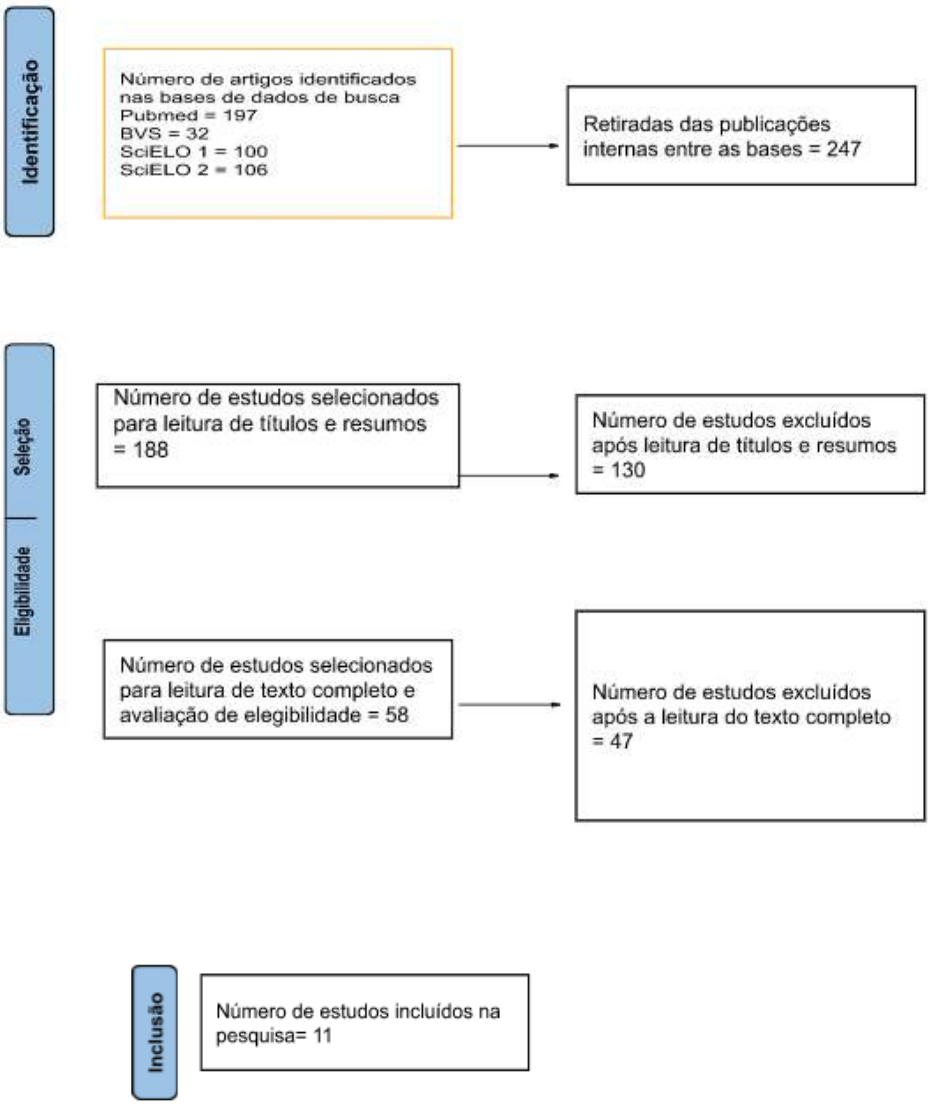

Fonte: autores, 2025.

3. Resultados

A partir dos estudos selecionados, foi possível evidenciar a eficiência das terapias oncológicas no tratamento do câncer de cabeça e pescoço, entretanto, nota-se que

REMUNOM
ISSN 2178-6925

Received: 01/12/2025 - **Accepted:** 13/12/2025
Vol: 21.03
DOI: 10.61164/s7bntg08
Pages: 1-24

as células não cancerígenas também são afetadas, o que leva a uma série de efeitos colaterais, inclusive na mucosa bucal. Diante desse cenário, fica evidente que o Cirurgião-Dentista precisa ter o conhecimento na identificação dessas lesões bucais e da sua conduta no controle e tratamento, como mostra a tabela 2.

Tabela 2. Agravos na cavidade bucal decorrente dos tratamentos antineoplásicos:

Tipo de lesão	Especificação	Etiologia	Sinais e sintomas	Tratamento	Referências
Lesão inflamatória	Mucosite	Imunossupressão; Citotoxicidade de oncoterápicos; Doenças hematológicas; Má higiene oral; Estado nutricional baixo.	Descamação da mucosa; Eritema; Pseudomembrana; Ulceração.	Laserterapia; Anestésicos tópicos; Corticoides com antibióticos; Fitoterápicos; Soluções salinas; Dieta adequada.	MINISTÉRIO DA SAÚDE, (2022) INCA, (2015) BAGAN-SEBASTIAN, (2016)
Lesão infecciosa	Candidíase oral	Imunossupressão; Redução do fluxo sanguíneo bucal; Má higiene bucal; Infecção endodôntica ou periodontal preexistente.	Xerostomia; Acúmulo de biofilme; Pseudomembrana.	Peróxido salino de hidrogênio; Antifúngico tópico; Fluconazol; Clorexidina 0,12%.	NISHII et al. (2020) PETROVIC et al. (2018) EDUARDO, BEZINELLI, CORRÊA, (2019)
Lesão infecciosa	Cárie de radiação	Imunossupressão; Redução salivar.	Desmineralização do esmalte; Destruição coronária e exposição da raiz dentária.	Boa higiene oral; Hidratação e dieta; Saliva artificial; Profilaxia; Restauração; Gel de fluoreto de sódio 1% neutro; Clorexidina 0,12%.	GUPTA, (2015) BRENNAN et al. (2023)
Lesão óssea	Osteorradione_crose	Radiação dos ossos gnáticos; Má higiene bucal; Infecção bucal preexiste; Exodontia fora do	Exposição óssea com necrose; Supuração; Dor.	Debridamento e limpeza da ferida cirúrgica com soluções antimicrobianas; Oxigenação	EDUARDO, BEZINELLI, CORRÊA, (2019) GUPTA,

REMUNOM
ISSN 2178-6925

Received: 01/12/2025 - **Accepted:** 13/12/2025
Vol: 21.03
DOI: 10.61164/s7bntg08
Pages: 1-24

		período ideal (2 semanas antes ou 1 ano após o tratamento); Hipovascularização e uso de bifosfonato.		hiperbárica; Amoxicilina com clavulanato e metronidazol; Irrigação local com clorexidina 0,2%.	(2022) PETROVIC et al. (2018)
Lesão óssea	Trismo	Cirurgia da retirada do tumor; Fibrose dos músculos e articulação temporomandi_ bular; Doses de radiação elevada.	Limitação da abertura bucal; Hipomobilidade de mandibular; Atrofia muscular.	Fisioterapia; Anti-inflamatórios não esteroidais e relaxantes musculares.	EDUARDO, BEZINELLI, CORRÊA, (2019)
Lesão salivar	Xerostomia	Hipofunção das glândulas salivares; Doses de radiação elevada.	Baixa produção de saliva; Sensação de boca seca.	Ingestão de água, chicletes e balas sem açúcar; Clorexidina gel 2%; Saliva artificial; Refeições ricas em ácido ascórbico, ácido málico ou ácido cítrico; Deslocamento cirúrgico da glândula submandibular para área submentual.	RUGGIERO et al. (2022) BRANDÃO, (2021) EDUARDO, BEZINELLI, CORRÊA, (2019)

Fonte: Autores (2025)

A Tabela 3 aponta a importância da inclusão do Cirurgião-Dentista em todas as redes de atenção à saúde, bem como seu papel no acompanhamento desses pacientes no início das terapias antineoplásicas, durante o tratamento no controle das lesões bucais causadas pela toxicidade radio e quimioterápica, contribuindo no processo de reabilitação oral.

REMUNOM
ISSN 2178-6925

Received: 01/12/2025 - **Accepted:** 13/12/2025
Vol: 21.03
DOI: 10.61164/s7bntg08
Pages: 1-24

Tabela 3. Papel do Cirurgião-Dentista no tratamento antineoplásico:

Fase da Terapia	Nível e Localidade	Ações Realizadas	Referências
Pré-terapia antineoplásica	Atenção primária – UBS	Ações preventivas: anamnese; conhecimento da doença primária e tratamento proposto; identificação de riscos para a cavidade bucal; orientação de higiene oral; exame clínico e radiográfico; adequação do meio bucal; eliminação de infecções pré-existentes.	Kist (2022)
Durante a terapia antineoplásica	Atenção secundária – CEOs e odontologia hospitalar	Ações terapêuticas: manutenção das funções mastigatórias e de deglutição; diagnóstico e tratamento das complicações bucais.	Eduardo, Benzinelli, Corrêa (2019)
Pós-terapia antineoplásica	Atenção primária – UBS	Ações periódicas: manutenção da higienização bucal e monitoramento da cavidade em relação às possíveis complicações tardias.	Ministério da Saúde (2022)

Fonte: Autores (2025)

4. DISCUSSÃO

As abordagens terapêuticas contra o câncer têm avançado significativamente, permitindo a cura de pacientes que antes recebiam apenas cuidados paliativos. Atualmente, o tratamento das neoplasias malignas depende de fatores como o

REMUNOM
ISSN 2178-6925

Received: 01/12/2025 - **Accepted:** 13/12/2025
Vol: 21.03
DOI: 10.61164/s7bntg08
Pages: 1-24

tamanho e a localização do tumor, suas características anatomopatológicas e o estado clínico do paciente. Entre as opções disponíveis para pacientes oncológicos, independentemente do local afetado, estão a cirurgia, a radioterapia e a quimioterapia (INCA, 2022).

Segundo Petrovic et al. (2018), embora essas estratégias sejam eficazes no tratamento ao câncer, elas também afetam células saudáveis, não se restringindo apenas às células tumorais. O que corrobora com a ideia de Kist (2022), que aponta a cavidade bucal como um dos principais locais afetados, necessitando da atuação constante do Cirurgião-Dentista.

Na quimioterapia, fármacos como a cisplatina e a ciclofosfamida estão associados a uma maior incidência de infecções fúngicas, como a candidíase oral, além de elevarem o risco de sangramentos. Já a radioterapia pode levar à hipóxia tecidual, reduzindo a oxigenação dos tecidos e favorecendo o desenvolvimento de osteorradionecrose. Ambas as terapias também estão relacionadas a outras alterações bucais, como xerostomia, cárie por radiação, candidíase oral, mucosite e osteorradionecrose (PETROVIC et al., 2018; NISHII et al., 2020; TOLENTINO et al., 2011; GERALDES, 2010; NIEHOFF et al., 2008; TOMMASI, 2014). Diante desses riscos, pode ser indicada a extração dentária antes do início do tratamento, especialmente em casos com histórico de perdas dentárias anteriores (LEE et al., 2022; PETERSON et al., 2024).

A radioterapia é uma técnica de tratamento localizada, que utiliza radiação ionizante para eliminar células tumorais, direcionando uma dose específica ao volume-alvo. Dependendo do caso, ela pode ser indicada com finalidade curativa, paliativa, neoadjuvante ou adjuvante (FARIA, 2017). Entretanto, apesar da radioterapia impedir a multiplicação das células neoplásicas, ela também ataca células saudáveis, causando efeitos nocivos ao organismo (MINISTÉRIO DA SAÚDE, 2022; ROSALES et al., 2009).

De acordo com Eduardo et al. (2019), durante o planejamento da radioterapia, o tecido saudável que corre risco de ser afetado pela radiação é identificado com base em determinadas técnicas de delineamento da mucosa bucal, embora ainda não exista um consenso sobre essas metodologias.

Desde que Vissink et al. (2003) relatou que a dose de radiação expressa em gray (Gy), em geral é recebida por pacientes com carcinomas de cabeça e pescoço entre 50 e 70 Gy como dose curativa (1 Gy = 1 J/kg = 100 rads), até os dias atuais esse parâmetro permanece. Em doses baixas de 10 Gy já há o aparecimento de efeitos colaterais como síndrome cutânea de radiação, mucosite e alterações glandulares.

Na cavidade oral, o foco principal é reduzir a dose de radiação nas glândulas salivares, músculos de deglutição, mucosa bucal, mandíbula e articulação temporomandibular, minimizando consequentemente os efeitos colaterais bucais como xerostomia, mucosite oral, candidíase, trismo, disfagia, cárie de radiação e osteorradionecrose (GONÇALVES, ABREU, NETO, 2025; CARDOSO et al., 2025; BRENNAN et al., 2023; BRANDÃO, 2021). Algumas doses máximas para cada

REMUNOM
ISSN 2178-6925

Received: 01/12/2025 - **Accepted:** 13/12/2025
Vol: 21.03
DOI: 10.61164/s7bntg08
Pages: 1-24

uma dessas regiões são mostradas no estudo de Eduardo et al. (2019), conforme tabela 4.

Tabela 4. Doses recomendadas para as regiões da cavidade bucal em risco de danos durante a radioterapia:

Região	**Dose ideal**	**Dose real quando a ideal não for possível**
Glândula Parótida	Pelo menos uma das glândulas Dm < ou = 26 Gy	Pelo menos 50% de uma das glândulas deve receber < 30 Gy; Pelo menos 20cm3 combinando-se ambas as glândulas devem receber < 20 Gy.
Glândula Submandibular	Dm < ou = 35 Gy	
Cavidade bucal (½ ou ⅔ anterior da língua, assoalho bucal, mucosa jugal e palato)	Dm < ou = 30 Gy (para cânceres não bucais); Dm < ou = Gy (para cânceres bucais).	Evitar hot spots > ou = 60 Gy (especialmente para cânceres não bucais).
Lábios	Dm < ou = 20 Gy	< 30 Gy para cânceres não bucais e < 50 cGy para cânceres bucais.
Músculos Faríngeos	Dm < ou = 45 Gy	< 33% da faringe deve receber doses acima de 50 Gy; ou < 15% da faringe deve receber doses acima de 60 Gy.
Mandíbula e Articulação	Dmáx < ou = 66 Gy	Menos que 1 cm3 pode

REMUNOM
ISSN 2178-6925

Received: 01/12/2025 - **Accepted:** 13/12/2025
Vol: 21.03
DOI: 10.61164/s7bntg08
Pages: 1-24

Temporomandibular		exceder 75 Gy. Quando se trata de câncer na cavidade bucal, sendo inevitável a radiação no osso mandibular, evitar hot sports

Fonte: EDUARDO et al. (2019)

Os quimioterápicos atuam no processo de divisão celular com ênfase nas células tumorais, podendo ser administrado por diversas vias, sendo a intravenosa a mais comum. No entanto, os quimioterápicos não compreendem apenas as células tumorais, mas também células sadias, resultando assim em quadros de imunossupressão do paciente (CASTRO, MEDEIROS, PEREIRA, 2023; RIVELLI et al., 2015).

As complicações orais decorrentes da quimioterapia podem ocorrer devido à ação direta dos medicamentos sobre a mucosa bucal, caracterizando uma toxicidade estomatológica direta, ou podem surgir de forma indireta como consequência da mielossupressão provocada pelos quimioterápicos, configurando uma toxicidade estomatológica indireta (LOPES, CHAMMAS, LYEYASY 2013).

A tabela 5 mostra os principais quimioterápicos associados a lesões bucais, segundo Chaveli-lópez (2014).

Tabela 5. Principais quimioterápicos capazes de causar lesões na mucosa bucal:

Agentes alquilantes	**Antibióticos antitumorais**	**Antimetabólicos**
Bussulfano Ciclofosfamida Mecloretamina Melfalano	Actinomicina D Amsacrina Bleomicina Mitramicina C	Citarabina Erlotinibe 5-fluorouracil* Gefitinibe

REMUNOM
ISSN 2178-6925

Received: 01/12/2025 - **Accepted:** 13/12/2025
Vol: 21.03
DOI: 10.61164/s7bntg08
Pages: 1-24

Procarbazina Tiotepa	Mitomicina	Hidroxiureia Metotrexato* 6-mercaptopurina 6-tioguanina
Alcalóides da vinca	**Antraciclina**	**Taxanos**
Vimblastina* Vincristina Vinorelbina	Daunorrubicina Doxorrubicina* Epirrubicina	Docetaxel Paclitaxel
Outros		
Cetuximabe Etoposideo* Teniposido Mostardas nitrogenadas Panitumumab		

Fonte: CHAVELI-LÓPEZ (2014)

Tratamentos oncológicos, como a quimioterapia e a radioterapia, frequentemente provocam complicações na cavidade oral, tornando necessário um diagnóstico preciso e um manejo adequado. Estes efeitos deletérios podem ocorrer de forma imediata durante o tratamento ou tardia após meses ou anos de tratamento (GONÇALVES, ABREU, NETO 2025; LIMA et al., 2023; GERALDES et al., 2009).

Como elucidado na tabela 2, vários estudos apontam que os efeitos e sintomas agudos mais frequentes da radioterapia de cabeça e pescoço são: mucosite, presença de infecções oportunistas como candidíase e cárie por radiação, além de outras lesões como xerostomia, trismo e osteorradionecrose (PETROVIC et al.,

REMUNOM
ISSN 2178-6925

Received: 01/12/2025 - **Accepted:** 13/12/2025
Vol: 21.03
DOI: 10.61164/s7bntg08
Pages: 1-24

2018; BAGAN-SEBASTIAN, 2016; GUPTA, 2015; RUGGIERO et al., 2022). Corroborando com o que foi apontado por Melo et al. (2021), onde afirma que manter a saúde bucal do paciente oncológico é essencial para promover uma melhor qualidade de vida.

Diante dos impactos bucais causados pelo tratamento antineoplásico, a inclusão do Cirurgião-Dentista em equipes multidisciplinares no tratamento oncológico é essencial, pois o cuidado integrativo contribui significativamente para a eficácia terapêutica. Além disso, como apontado por Kist, (2022); Eduardo, Benzinelli, Corrêa, (2019); Ministério da Saúde, (2022), na tabela 3 é possível analisar a importância da presença do Cirurgião-Dentista em todas as redes de atenção à saúde, destacando seu papel em cada fase do tratamento, colaborando no controle e tratamento das lesões bucais, e dessa forma devolvendo saúde, estética e melhor perspectiva de vida.

Entretanto, mesmo com a elevada prevalência de câncer bucal, existe uma negligência em buscar atendimento odontológico, que compromete diretamente a precisão do diagnóstico, dificultando o tratamento. Na maioria dos casos, esse tipo de câncer pode ser evitado, especialmente por meio da prevenção primária, que visa reduzir a exposição aos fatores de risco, e da prevenção secundária, que tem como objetivo identificar lesões com potencial de malignização ou câncer em estágios iniciais como evidenciado na tabela 3 (TOMMASI, 2014; LEMOS et al., 2013).

A avaliação da incidência do câncer de boca e orofaringe no Brasil enfrenta dificuldades devido a diversos fatores, como a subnotificação em determinadas regiões e a inclusão, nas estatísticas, de estruturas como base da língua, palato mole, úvula e outros tumores da cavidade oral (TOMMASI, 2014). O estudo feito por Epstein et al. (2009), enfatiza a necessidade crítica de estratégias de detecção e prevenção precoces. Seguindo por essa perspectiva, o estudo feito por Abati et al. (2020), reforça a ideia de que o diagnóstico precoce do câncer oral é essencial para aumentar as taxas de sobrevivência e reduzir a mortalidade, além de favorecer melhores resultados terapêuticos, muitas vezes evitando a necessidade de cirurgias invasivas.

De acordo com Petrovic et al., (2018); Rolim, Costa e Ramalho, (2011), além de representar uma ameaça à vida, o câncer oral e seu tratamento acarretam consequências estéticas e funcionais significativas, que afetam diretamente a qualidade de vida do paciente. Corroborando com esse estudo, Rogers (2010), relata que as intervenções terapêuticas, especialmente nos casos avançados, frequentemente resultam em sequelas estéticas e funcionais que comprometem a fala, a mastigação, a deglutição e a aparência física do paciente, refletindo negativamente na sua qualidade de vida.

Dessa forma, o tratamento do câncer oral tem como meta principal o controle duradouro da doença, aliado à reabilitação plena das funções orais, visando à melhor qualidade de vida possível e resultados positivos por meio da inclusão do Cirurgião-Dentista no tratamento (NATH, SINGH, SARMA, 2021; GOH et al., 2023).

REMUNOM
ISSN 2178-6925

Received: 01/12/2025 - **Accepted:** 13/12/2025
Vol: 21.03
DOI: 10.61164/s7bntg08
Pages: 1-24

A reabilitação oral de pacientes submetidos à radioterapia constitui um desafio para o Cirurgião-Dentista, pois diferentes tipos de câncer, assim como os tratamentos curativos ou paliativos, apresentam particularidades próprias. O planejamento deve considerar fatores como a região-alvo, o tipo e a dose de radiação empregada, além das condições individuais de cada paciente (LIMA et al., 2023). Em determinadas situações, o uso de próteses removíveis pode ser indicado; contudo, na maioria dos casos, os implantes se configuram como a principal opção para restabelecer a função estomatognática (LAVERTY et al., 2019).

A manutenção da saúde bucal em pacientes oncológicos submetidos à radioterapia visa garantir uma melhor qualidade de vida. Para isso, é fundamental preservar o periodonto em condições saudáveis, por meio de cuidados realizados de forma contínua, antes e durante o tratamento. A instrução quanto às técnicas de higiene oral, aliada à motivação e à cooperação do paciente, é essencial para alcançar um prognóstico mais favorável (SOARES et al., 2023; SHIBOSKI et al., 2007).

É importante monitorar a dentição não apenas pré-terapeuticamente, mas também pós-terapeuticamente para efeitos tardios (KIST, 2022; MINISTÉRIO DA SAÚDE, 2022), como osteorradionecrose, cáries por radiação e xerostomia persistente. Monitorização periódica e intervenções específicas são necessárias nessas condições para a reabilitação funcional e estética do sistema estomatognático (MINISTÉRIO DA SAÚDE, 2022).

O Cirurgião-Dentista nas equipes de Atenção Primária e nos serviços odontológicos dos hospitais possuem o papel de promover o tratamento precoce das sequelas, com o menor desconforto possível, para evitar a progressão das lesões. A literatura também observa que estratégias de baixo custo e alto impacto, como as orientações de higiene oral, dieta adequada, abstinência de tabaco e abstinência de bebidas alcoólicas, para prevenir a recorrência de tumores ou infecções oportunistas são eficazes como medidas preventivas (TOMMASI, 2014; EDUARDO; BEZINELLI; CORRÊA, 2019).

A adesão às medidas preventivas é fortemente dependente de uma comunicação eficiente entre a equipe multidisciplinar e o paciente, com destaque ao trabalho educacional que o Cirurgião-Dentista exerce para orientar e promover uma boa higiene oral durante o tratamento do câncer. Essas intervenções complementares devem ser protocolizadas na atenção odontológica oncológica, consolidando o vínculo entre a atividade clínica e a evidência científica.

Leite et al. (2021) relata que a atuação da equipe multiprofissional de saúde é a melhor forma de prevenção, pela sua forte contribuição com estratégias de diminuição dos fatores de riscos, auxiliando em um melhor prognóstico por identificação precoce do câncer. A integração de estratégias de educação somada a intervenções terapêuticas eficazes promove saúde e reduzem os fatores de risco, melhorando prognóstico e promovendo uma melhor qualidade de vida aos pacientes.

REMUNOM
ISSN 2178-6925

Received: 01/12/2025 - **Accepted:** 13/12/2025
Vol: 21.03
DOI: 10.61164/s7bntg08
Pages: 1-24

O cuidado multiprofissional de pacientes com câncer de cabeça e pescoço e cavidade bucal, apresenta como pilar para sua recuperação a melhora do estado nutricional, físico e emocional (DA SILVA, 2024). O diagnóstico oncológico e o período do tratamento podem provocam mudanças significativas em diversos aspectos da vida do paciente. Portanto, esse suporte multiprofissional tem como objetivo oferecer uma assistência de qualidade aos cuidados necessários frente às transformações psicossociais vivenciadas pelo paciente em tratamento (SILVA et al., 2024; LE CAMPION et al., 2016).

Além dos efeitos diretos dos tratamentos oncológicos ao paciente, são observadas as sequelas funcionais e estéticas da doença e do tratamento, incluindo operações mutiladoras e as perdas de elementos dentários, que têm um grande impacto na autoestima dos acometidos pela doença (LEE et al., 2022; PETERSON et al., 2024).

Segundo Rogers (2010) e Rolim, Rosta e Ramalho (2011), a reabilitação oral tem uma grande influência na reintegração psicossocial dos pacientes, além da restauração das funções fisiológicas, pois também lhes proporciona uma sensação de normalidade e bem-estar. O processo de reabilitação, portanto, deve ir além dos procedimentos tecnológicos, com um cuidado personalizado e multidimensional.

Quanto a reabilitação protética e assistida por implantes, conforme relatado por Lima et al. (2023) e Laverty et al. (2019), é um passo significativo adicional em direção à recuperação da função estomatognática. No entanto, a indicação deve levar em consideração a dose de radiação recebida, o tempo desde a conclusão do tratamento e o estado ósseo (ETTL et al., 2020).

Em casos de contraindicação dos implantes, uma prótese removível bem adaptada continua sendo uma opção bem-sucedida para restaurar a função mastigatória, a fonética e de sustentação na aparência facial (ANDRADE, 2011). Assim, o programa de reabilitação deve ser personalizado e uma avaliação criteriosa do estado sistêmico e oral deve ser realizada em cada caso.

A restauração estética e funcional oral dos pacientes com tratamento de câncer de cabeça e pescoço, faz parte de um processo interdisciplinar dinâmico, que deve ser acompanhado por um perfil especializado; Portanto, o Cirurgião-Dentista deve participar desde a prevenção até a restauração funcional-estética. Essa estratégia integral e consecutiva tem uma influência direta na reabilitação da autoestima, no incremento da reinserção social e na qualidade de vida dos pacientes, engrandecendo o papel imperativo da odontologia na oncologia atual.

Não menos importante, é a necessidade de desenvolvimento de cursos de treinamento contínuo, oncologistas médicos para dentistas. Treinamento insuficiente também pode comprometer o reconhecimento oportuno de sinais suspeitos e o manejo adequado de complicações orais. Cursos de formação e protocolos padrão, como proposto por Eduardo et al. (2019) e Brandão et al. (2021), são fundamentais para a melhoria da prática clínica baseada em evidências e cuidado integral.

REMUNOM
ISSN 2178-6925

Received: 01/12/2025 - **Accepted:** 13/12/2025
Vol: 21.03
DOI: 10.61164/s7bntg08
Pages: 1-24

Portanto, a marca do sucesso na terapia não deve ser apenas a ausência da doença, mas sim nossa capacidade de curar e proporcionar ao paciente uma vida plena e saudável com dignidade.

5. CONSIDERAÇÕES FINAIS

Dada a elevada taxa de Câncer de Cabeça e Pescoço, é fundamental que o Cirurgião-Dentista possua aptidão na prevenção, identificação e tratamento de qualquer lesão com suspeita cancerígena, aumentando as chances de um prognóstico favorável e conduta terapêutica menos invasiva, proporcionando uma recuperação mais rápida e positiva, uma vez que o CD possui papel ativo no controle e prevenção das complicações bucais ligadas ao câncer**.**

Diante desse cenário, é válido ressaltar a importância da inclusão do Cirurgião-Dentista nas equipes de saúde multidisciplinares, desde atenção básica nas unidades de saúde até atenção de alta complexidade no âmbito hospitalar/oncológico, com o objetivo de proporcionar o cuidado integral durante todas as fases de tratamento, minimizando o desconforto e devolvendo saúde, estima, dignidade e qualidade de vida ao paciente.

Referências

1. ABATI, Silvio et al. Câncer bucal e pré-câncer: uma revisão narrativa sobre a relevância do diagnóstico precoce. *Revista Internacional de Pesquisa Ambiental e Saúde Pública*, v. 17, n. 24, p. 9160, 2020.
2. ANDRADE, Isabel Margarida Costa Pinto Fonseca. *Implantologia em pacientes oncológicos*. 2011. Dissertação (Mestrado) — Universidade Fernando Pessoa, Portugal, 2011.

REMUNOM
ISSN 2178-6925

Received: 01/12/2025 - **Accepted:** 13/12/2025
Vol: 21.03
DOI: 10.61164/s7bntg08
Pages: 1-24

3. BRANDÃO, T. B. et al. *Diagnóstico e tratamento odontológico para pacientes oncológicos*. 1. ed. Rio de Janeiro: Guanabara Koogan, 2021.

4. BRASIL. Ministério da Saúde. Secretaria de Atenção à Saúde. *Portaria nº 140, de 27 de fevereiro de 2014*. Brasília, DF: Ministério da Saúde, 2014. Disponível em: https://bvsms.saude.gov.br/bvs/saudelegis/sas/2014/prt0140_27_02_2014.html. Acesso em: 19 abr. 2022.

5. BRENNAN, M. T.; TREISTER, N. S.; SOLLECITO, T. P.; SCHMIDT, B. L.; PATTON, L. L.; LIN, A.; ELTING, L. S.; HODGES, J. S.; LALLA, R. V. Insuficiência dentária pós-radioterapia em câncer de cabeça e pescoço: relatório primário do registro clínico de resultados odontológicos em pacientes com câncer de cabeça e pescoço (OraRad). *Int. J. Radiat. Oncol. Biol. Phys.*, v. 113, p. 320–330, 2022.

6. CHAVELI-LÓPEZ, B. Oral toxicity produced by chemotherapy: a systematic review. *Journal of Clinical and Experimental Dentistry*, v. 6, n. 1, p. e81-e90, fev. 2014.

7. CHAVELI-LÓPEZ, B.; BAGAN-SEBASTIÁN, J. Treatment of oral mucositis due to chemotherapy. *Journal of Clinical and Experimental Dentistry*, v. 8, n. 2, p. e201-e209, 2016.

8. CHI, A. C.; DAY, T. A.; NEVILLE, B. W. Oral cavity and oropharyngeal squamous cell carcinoma—an update. *CA: A Cancer Journal for Clinicians*, v. 65, n. 5, p. 401-421, 2015.

9. CRUZ QUINTANA, Sandra Margarita et al. Microbiota de los ecosistemas de la cavidad bucal. **Revista cubana de estomatología**, v. 54, n. 1, p. 84-99, 2017.

REMUNOM
ISSN 2178-6925

Received: 01/12/2025 - **Accepted:** 13/12/2025
Vol: 21.03
DOI: 10.61164/s7bntg08
Pages: 1-24

10. DA SILVA, F. R. A. et al. Câncer de cabeça, boca e pescoço: rastreamento, diagnóstico e tratamento na prática multiprofissional de saúde. *Brazilian Journal of Implantology and Health Sciences*, v. 6, n. 9, p. 2759-2769, 2024.

11. DA SILVA, F. A., Roussenq, S. C., Gonçalves de Souza Tavares, M., Pezzi Franco de Souza, C., Barreto Mozzini, C., Benetti, M., & Dias, M. (2020). Perfil Epidemiológico dos Pacientes com Câncer de Cabeça e Pescoço em um Centro Oncológico no Sul do Brasil. Revista Brasileira De Cancerologia, 66(1).

12. DE CARLI, Marina Lara et al. Características clínicas, epidemiológicas e microscópicas do câncer bucal diagnosticado na Universidade Federal de Alfenas. **Revista brasileira de cancerologia** , v. 3, pág. 205-211, 2009.

13. DE CASTRO, Karolina Novais; DE MEDEIROS, Letícia Dias; PEREIRA, Claudio. Efeitos adversos dos quimioterápicos na cavidade oral. **Brazilian Journal of Implantology and Health Sciences**, v. 5, n. 3, p. 1100-1115, 2023.

14. DE CARVALHO GONÇALVES, A. L. N.; ABREU, C. C. G.; DE OLIVEIRA NETO, H. S. Os efeitos colaterais da radioterapia na cavidade oral e a importância do acompanhamento odontológico no tratamento antineoplásico. *Revista Ibero-Americana de Humanidades, Ciências e Educação*, v. 11, n. 5, p. 750-768, 2025.

15. EDUARDO, F. P.; BEZINELLI, L. M.; CORREA, L. *Odontologia na Oncologia*, 2019.

16. EPSTEIN, J. B. et al. Qualidade de vida e função oral em pacientes tratados com radioterapia para câncer de cabeça e pescoço. *Head & Neck*, v. 23, n. 5, p. 389-398, 2001.

REMUNOM
ISSN 2178-6925

Received: 01/12/2025 - **Accepted:** 13/12/2025
Vol: 21.03
DOI: 10.61164/s7bntg08
Pages: 1-24

17. ETTL, T.; JUNOLD, N.; ZEMAN, F. et al. Sobrevivência ou sucesso do implante? Avaliação da reabilitação protética baseada em implantes em pacientes com câncer de cabeça e pescoço — um estudo observacional prospectivo. *Clinical Oral Investigations*, v. 24, p. 3039–3047, 2020. Disponível em: https://doi.org/10.1007/s00784-019-03172-9. Acesso em: 23 out. 2025.

18. FARIA, M. T. et al. Atendimento odontológico ao paciente com câncer: orientação para cirurgiões dentistas. Volta Redonda: UniFOA, 2017.

19. GERALDES, A. M. Ocorrência de *Porphyromonas gingivalis* na microbiota bucal de pacientes submetidos à radioterapia para tratamento de lesões malignas de cabeça e pescoço. 2010.

20. GOH, E. Z. et al. The dental management of patients irradiated for head and neck cancer. *British Dental Journal*, v. 234, n. 11, p. 800-804, 2023. Disponível em: https://doi.org/10.1038/s41415-023-5864-z. Acesso em: 23 out. 2025.

21. GUPTA, N. et al. Radiation-induced dental caries, prevention and treatment—A systematic review. *National Journal of Maxillofacial Surgery*, v. 6, n. 2, p. 160-166, 2015.

22. INSTITUTO NACIONAL DE CÂNCER JOSÉ ALENCAR GOMES DA SILVA (INCA). Coordenação de Prevenção e Vigilância. *Estimativa 2016: incidência de câncer no Brasil*. Rio de Janeiro: INCA, 2015. Disponível em: https://www.inca.gov.br/assuntos/ministerio-da-saude. Acesso em: 25 ago. 2025.

23. KIST, R. Estudos estruturais do complexo enzimático mTOR (mechanistic target of rapamycin) com abordagem *in silico* para delineamento de estratégias para desenvolvimento racional de inibidores do complexo enzimático. 2022.

REMUNOM
ISSN 2178-6925

Received: 01/12/2025 - **Accepted:** 13/12/2025
Vol: 21.03
DOI: 10.61164/s7bntg08
Pages: 1-24

24. LASTRUCCI, L. et al. Xerostomia Quality of Life Scale (XeQoLS) questionnaire: validation of Italian version in head and neck cancer patients. La Radiologia Medica, v. 123, n. 1, p. 44-47, 2018.

25. LAVERTY, D. P. et al. Resultados da reabilitação oral baseada em implantes em pacientes oncológicos de cabeça e pescoço — uma avaliação retrospectiva de uma grande coorte de um único serviço regional. Revista Internacional de Odontologia de Implantes, v. 5, n. 1, p. 8, 2019.

26. LE CAMPION, A. C. O. V. et al. Caracterização do atraso no diagnóstico do câncer de boca e orofaringe em dois centros de referência. Cadernos Saúde Coletiva, v. 24, p. 178-184, 2016.

27. LEE, J., Lee, J. J. B., Cha, I. H., Park, K. R., & Lee, C. G. (2022). Risk factor analysis of dental implants in patients with irradiated head and neck cancer. Head & neck, 44(8), 1816–1824.

28. LEITE, R. B. et al. The influence of tobacco and alcohol in oral cancer: literature review. Jornal Brasileiro de Patologia e Medicina Laboratorial, v. 57, p. e2142021, 2021.

29. LEMOS JUNIOR, Celso Augusto et al. Câncer de boca baseado em evidências científicas. **Revista da Associacao Paulista de Cirurgioes Dentistas**, v. 67, n. 3, p. 178-186, 2013.

30. LIMA, M. V. et al. Desafios protéticos em pacientes submetidos a tratamento oncológico de cabeça e pescoço: uma revisão integrativa. Research, Society and Development, v. 12, n. 9, p. e13012943302-e13012943302, 2023.

31. LOPES, A.; CHAMMAS, R.; IYEYASU, H. Oncologia para a graduação. In: Oncologia para a graduação. 2013. p. 752.

REMUNOM
ISSN 2178-6925

Received: 01/12/2025 - **Accepted:** 13/12/2025
Vol: 21.03
DOI: 10.61164/s7bntg08
Pages: 1-24

32. MENDES, E. C., & Fadel de Vasconcellos, L. C. (2015, Julho - Setembro). Cuidados paliativos no câncer e os princípios doutrinários do SUS. SAÚDE DEBATE, 39(106), 881- 892. https://doi.org/10.1590/0103-1104201510600030026

33. MELO, Bruna Braga da Cruz et al. Condição de saúde bucal de pacientes oncológicos. **Odontol. Clín.-Cient.(Online)**, p. 25-29, 2021.

34. NATH, J.; SINGH, P. K.; SARMA, G. Dental care in head and neck cancer patients undergoing radiotherapy. Indian Journal of Otolaryngology and Head & Neck Surgery, v. 74, n. Suppl 3, p. 6219-6224, 2022.

35. NIEHOFF, P. et al. HDR brachytherapy irradiation of the jaw–as a new experimental model of radiogenic bone damage. Journal of Cranio-Maxillofacial Surgery, v. 36, n. 4, p. 203-209, 2008.

36. NISHII, M. et al. Factors associated with severe oral mucositis and candidiasis in patients undergoing radiotherapy for oral and oropharyngeal carcinomas: a retrospective multicenter study of 326 patients. Supportive Care in Cancer, v. 28, n. 3, p. 1069-1075, 2020.

37. PETERSON, D. E. et al. Prevention and management of osteoradionecrosis in patients with head and neck cancer treated with radiation therapy: ISOO-MASCC-ASCO guideline. Journal of Clinical Oncology, v. 42, n. 16, p. 1975-1996, 2024.

38. PETROVIC, I. et al. Oral rehabilitation of the cancer patient: A formidable challenge. *Journal of Surgical Oncology*, v. 117, n. 8, p. 1729-1735, 2018.

REMUNOM
ISSN 2178-6925

Received: 01/12/2025 - **Accepted:** 13/12/2025
Vol: 21.03
DOI: 10.61164/s7bntg08
Pages: 1-24

39. RIVELLI, T. G. et al. Cisplatin based chemoradiation late toxicities in head and neck squamous cell carcinoma patients. *Discovery Medicine*, v. 20, n. 108, p. 57-66, 2015.

40. ROGERS, S. N. Quality of life perspectives in patients with oral cancer. *Oral Oncology*, v. 46, n. 6, p. 445-447, 2010.

41. ROLIM, A. E. H.; COSTA, L. J.; RAMALHO, L. M. P. Repercussões da radioterapia na região orofacial e seu tratamento. *Radiologia Brasileira*, v. 44, p. 388-395, 2011.

42. ROSALES, A. C. M. N. et al. Necessidades odontológicas em pacientes brasileiros submetidos à radioterapia de cabeça e pescoço. *Revista Brasileira de Odontologia*, v. 20, p. 74-77, 2009.

43. RUGGIERO, S. L. et al. American Association of Oral and Maxillofacial Surgeons' Position Paper on Medication-Related Osteonecrosis of the Jaws—2022 Update. *Journal of Oral and Maxillofacial Surgery*, v. 80, n. 5, p. 920–943, 2022. Acesso em: 5 jul. 2022.

44. SALAZAR, M. et al. Efeitos e tratamento da radioterapia de cabeça e pescoço de interesse ao cirurgião dentista: revisão da literatura. *Rev Odonto (São Bernardo do Campo)*, v. 16, n. 31, p. 62-68, 2008.

45. SHIBOSKI, C. H. et al. Management of salivary hypofunction during and after radiotherapy. *Oral Surgery, Oral Medicine, Oral Pathology, Oral Radiology, and Endodontology*, v. 103, p. S66.e1-S66.e19, 2007.

46. SILVA, F. R. A. da et al. Câncer de cabeça, boca e pescoço: rastreamento, diagnóstico e tratamento na prática multiprofissional de saúde. *Brazilian Journal of Implantology and Health Sciences*, v. 6, n. 9, p. 2759–2769, 2024. DOI: 10.36557/2674-8169.2024v6n9p2759-2769. Disponível em: https://bjihs.emnuvens.com.br/bjihs/article/view/3679. Acesso em: 23 out. 2025.

REMUNOM
ISSN 2178-6925

Received: 01/12/2025 - **Accepted:** 13/12/2025
Vol: 21.03
DOI: 10.61164/s7bntg08
Pages: 1-24

47. SOARES, Larissa Silva; DA SILVA, Gabriela Gonçalves; GUEDES, Cizelene do Carmo Faleiros Veloso. Cuidados paliativos odontológicos a pacientes com câncer bucal. **Research, Society and Development**, v. 12, n. 4, p. e25312441301-e25312441301, 2023.

48. TOLENTINO, E. S. et al. Oral adverse effects of head and neck radiotherapy: literature review and suggestion of a clinical oral care guideline for irradiated patients. *Journal of Applied Oral Science*, Bauru, v. 19, n. 5, p. 448-454, 2011. DOI: https://doi.org/10.1590/S1678-77572011000500003.

49. TOMMASI, M. H. M. (2014). Diagnóstico em patologia bucal. GEN Guanabara Koogan.

50. VIEIRA, Danielle Leal et al. Tratamento odontológico em pacientes oncológicos. **Oral Sciences**, p. 37-42, 2012.

51. VIGNESWARAN, N.; WILLIAMS, M. D. Tendências epidemiológicas em câncer de cabeça e pescoço e auxílios no diagnóstico. *Clínicas de Cirurgia Oral e Maxilofacial da América do Norte*, v. 26, n. 2, p. 123, 2014.

52. VISSINK, A. et al. Oral sequelae of head and neck radiotherapy. *Critical Reviews in Oral Biology & Medicine*, v. 14, n. 3, p. 199-212, 2003.