REMUNOM
ISSN 2178-6925

Received: 13/03/2026 - **Accepted:** 19/05/2026
Vol: 13.10
DOI: 10.66104/6t5r3v44
Pages: 1-24

RECONSTRUÇÃO MANDIBULAR COM RETALHO LIVRE DE FÍBULA: RELATO DE CASO

MANDIBULAR RECONSTRUCTION WITH A FREE FIBULAR FLAP: A CASE REPORT

RECONSTRUCCIÓN MANDIBULAR CON COLGAJO LIBRE DE PERONÉ: REPORTE DE UN CASO

Giuseppe Mazzaglia
Doutor em Estomatologia pela Università Degli Studi Di Sassari; Itália.
E-mail: info@mazzagliaclinic.it

Emerson Eduardo Toldo
Doutor em Saúde Pública pelo Atlantic International University, Estados Unidos.
E-mail: emersoneduardotoldo@gmail.com

Cristian Duane Pires
Doutorando em Odontologia Legal pela Faculdade São Leopoldo Mandic (SLMANDIC), Campinas, São Paulo, Brasil. E-mail: cristian.pires@icloud.com

Patrícia Beatriz Araújo Gomes
Discente no curso superior de Odontologia pelo Centro Universitário Tabosa de Almeida (ASCES-UNITA), Caruaru, Pernambuco, Brasil.
E-mail: 2023202346@app.asces.edu.br

Alexsandro do Nascimento Silva
Formado no curso superior de Odontologia pela Universidade Federal de Pernambuco (UFPE), Recife, Pernambuco, Brasil.
E-mail: alexsandronascimento11@gmail.com
Orcid: https://orcid.org/0009-0003-9995-396X

Pablo Luiz Moraes Teles
Pós-graduando em Harmonização Orofacial pela Universidade de Cuiabá (UNIC), Cuiabá, Mato Grosso, Brasil.
E-mail: pablodentista@icloud.com

Cíntia Moreira Gonçalves
Doutoranda em Materiais Odontológicos pelo Programa de Pós-graduação da Universidade de Campinas (PPGO-UNICAMP); Campinas; São Paulo, Brasil.
E-mail: moreiragoncalvescintia@gmail.com
Orcid: https://orcid.org/0000-0003-4379-6945

REMUNOM
ISSN 2178-6925

Received: 13/03/2026 - **Accepted:** 19/05/2026
Vol: 13.10
DOI: 10.66104/6t5r3v44
Pages: 1-24

Vitor Rodrigues da Silva
Doutorando em Clínica Odontológica com Ênfase em Dentística pelo Programa de Pós-graduação da Universidade de Campinas (PPGO-UNICAMP); Campinas, São Paulo, Brasil.
E-mail: v207042@dac.unicamp.br
Orcid: https://orcid.org/0000-0003-4379-6945

Rayssa Even Matos de Souza
Formada no curso superior de Odontologia pela (UFS), Lagarto, Sergipe, Brasil.
Universidade Federal de Sergipe
E-mail: rayssaeven@gmail.com

Rickson Pinheiro de Lima
Formado no curso superior de Odontologia pelo Centro Universitário da Amazônia (UNAMA), Belém, Pará, Brasil.
E-mail: rickson19@gmail.com

Cindy Bastos de Souza
Discente no curso superior de Odontologia pelo Centro Universitário Maurício de Nassau (UNINASSAU), Mossoró, Rio Grande do Norte, Brasil.
E-mail: cindybastosmunar@gmail.com

Pablo Ruan Nogueira Dantas
Discente no curso superior de Odontologia pelo Centro Universitário Maurício de Nassau (UNINASSAU), Mossoró, Rio Grande do Norte, Brasil.
E-mail: pabloruannd25@gmail.com;
Lattes: http://lattes.cnpq.br/4476999747103686

Iasmin Nacer de Oliveira Machado
Formada no curso superior de Odontologia pela Universidade Federal de Sergipe (UFS), Aracaju, Sergipe, Brasil.
E-mail: inacermachado@gmail.com
Lattes: http://lattes.cnpq.br/0988062079971567

João Paulo Rodrigues Torres
Discente no curso superior de Odontologia pelo Centro de Treinamento em Anatomia (CTA), Vila da Serra, Minas Gerais, Brasil.
E-mail: joaodrtorres@outlook.com

Resumo

Introdução: A reconstrução mandibular representa um dos maiores desafios da cirurgia reconstrutiva de cabeça e pescoço, especialmente em pacientes com osteorradionecrose, condição caracterizada por hipóxia tecidual, hipovascularidade e comprometimento severo dos mecanismos naturais de cicatrização. O retalho livre osteosseptocutâneo de fíbula consolidou-se como padrão ouro nesse cenário, oferecendo suprimento vascular intrínseco, comprimento ósseo adequado,

REMUNOM
ISSN 2178-6925

Received: 13/03/2026 - **Accepted:** 19/05/2026
Vol: 13.10
DOI: 10.66104/6t5r3v44
Pages: 1-24

possibilidade de osteotomias múltiplas e componente cutâneo confiável para reconstrução simultânea de partes moles. **Objetivo:** Relatar um caso de reconstrução mandibular com retalho livre osteosseptocutâneo de fíbula em paciente jovem com osteorradionecrose do corpo e ramo mandibular direito, descrevendo o planejamento pré-operatório, a técnica cirúrgica empregada e os resultados obtidos no período de seguimento de seis meses. **Relato de Caso:** Paciente do sexo feminino, 34 anos, com histórico de carcinoma espinocelular de soalho bucal tratado com protocolo combinado de radioterapia e quimioterapia, dose total de 66 Gy, que evoluiu com osteorradionecrose do corpo e ramo mandibular direito aproximadamente dois anos após o término do tratamento oncológico. Após preparo clínico multidisciplinar com controle da infecção local, otimização nutricional e antibioticoterapia dirigida, a paciente foi submetida à ressecção do segmento mandibular comprometido e à reconstrução em segundo tempo com retalho livre osteosseptocutâneo de fíbula do membro inferior esquerdo. O planejamento operatório foi realizado com auxílio de modelo estereolitográfico tridimensional. O segmento ósseo obtido mediu 12 centímetros, com paleta cutânea de sete por quatro centímetros, modelado com duas osteotomias em cunha para reprodução do contorno mandibular. As anastomoses microvasculares foram realizadas com a artéria e veia faciais, com tempo de isquemia quente de 47 minutos. O pós-operatório transcorreu sem intercorrências, com alta hospitalar no décimo oitavo dia. O seguimento de seis meses demonstrou integração óssea satisfatória, abertura bucal de 35 mm, mastigação funcional, fonação preservada e morbidade mínima do sítio doador. **Conclusão:** O retalho livre osteosseptocutâneo de fíbula mostrou-se uma opção segura e eficaz para a reconstrução mandibular em contexto de osteorradionecrose, com resultados funcionais e estéticos satisfatórios. O sucesso do procedimento esteve diretamente relacionado ao planejamento criterioso e ao suporte multidisciplinar perioperatório, reforçando que a qualidade dos resultados dessa modalidade reconstrutiva depende do conjunto de decisões adotadas em todas as etapas do tratamento.

Palavras-chave: Retalho de Fíbula; Reconstrução mandibular; Pré-placas; Transferência de tecido livre; Mandíbula.

Abstract

Introduction: Mandibular reconstruction represents one of the greatest challenges in reconstructive head and neck surgery, especially in patients with osteoradionecrosis, a condition characterized by tissue hypoxia, hypovascularity, and severe impairment of natural healing mechanisms. The free osteoseptocutaneous fibular flap has become the gold standard in this setting, offering intrinsic vascular supply, adequate bone length, the possibility of multiple osteotomies, and a reliable cutaneous component for simultaneous soft tissue reconstruction. Objective: To report a case of mandibular reconstruction with a free osteoseptocutaneous fibular flap in a young patient with osteoradionecrosis of the right mandibular body and ramus, describing the preoperative planning, the surgical technique employed, and the results obtained during the six-month follow-up period.

REMUNOM
ISSN 2178-6925

Received: 13/03/2026 - **Accepted:** 19/05/2026
Vol: 13.10
DOI: 10.66104/6t5r3v44
Pages: 1-24

Case Report: A 34-year-old female patient with a history of squamous cell carcinoma of the floor of the mouth treated with a combined radiotherapy and chemotherapy protocol, total dose of 66 Gy, developed osteoradionecrosis of the body and ramus of the right mandible approximately two years after the end of cancer treatment. After multidisciplinary clinical preparation with control of local infection, nutritional optimization, and targeted antibiotic therapy, the patient underwent resection of the affected mandibular segment and reconstruction in a second stage with a free osteoseptocutaneous fibular flap from the left lower limb. Surgical planning was performed with the aid of a three-dimensional stereolithographic model. The bone segment obtained measured 12 centimeters, with a skin flap of seven by four centimeters, modeled with two wedge osteotomies to reproduce the mandibular contour. Microvascular anastomoses were performed with the facial artery and vein, with a warm ischemia time of 47 minutes. The postoperative period was uneventful, with hospital discharge on the eighteenth day. Six-month follow-up demonstrated satisfactory bone integration, 35 mm mouth opening, functional mastication, preserved phonation, and minimal donor site morbidity. Conclusion: The free osteoseptocutaneous fibular flap proved to be a safe and effective option for mandibular reconstruction in the context of osteoradionecrosis, with satisfactory functional and aesthetic results. The success of the procedure was directly related to careful planning and perioperative multidisciplinary support, reinforcing that the quality of the results of this reconstructive modality depends on the set of decisions adopted at all stages of treatment.
Keywords: Fibula flap; Mandibular reconstruction; Preplates; Free tissue transfer; Mandible.

Resumen

Introducción: La reconstrucción mandibular representa uno de los mayores desafíos en la cirugía reconstructiva de cabeza y cuello, especialmente en pacientes con osteorradionecrosis, una afección caracterizada por hipoxia tisular, hipovascularización y deterioro severo de los mecanismos naturales de cicatrización. El colgajo osteoseptocutáneo libre de peroné se ha convertido en el estándar de oro en este contexto, ya que ofrece irrigación vascular intrínseca, longitud ósea adecuada, la posibilidad de realizar múltiples osteotomías y un componente cutáneo fiable para la reconstrucción simultánea de tejidos blandos. Objetivo: Presentar un caso de reconstrucción mandibular con un colgajo osteoseptocutáneo libre de peroné en un paciente joven con osteorradionecrosis del cuerpo y rama mandibular derecha, describiendo la planificación preoperatoria, la técnica quirúrgica empleada y los resultados obtenidos durante el período de seguimiento de seis meses. Informe de caso: Una paciente de 34 años con antecedentes de carcinoma de células escamosas del suelo de la boca, tratado con un protocolo combinado de radioterapia y quimioterapia (dosis total de 66 Gy), desarrolló osteorradionecrosis del cuerpo y rama de la mandíbula derecha aproximadamente dos años después de finalizar el tratamiento oncológico. Tras una preparación clínica multidisciplinaria con control de la infección local, optimización nutricional y antibioticoterapia dirigida, la paciente se sometió a resección del segmento mandibular

REMUNOM
ISSN 2178-6925

Received: 13/03/2026 - **Accepted:** 19/05/2026
Vol: 13.10
DOI: 10.66104/6t5r3v44
Pages: 1-24

afectado y reconstrucción en una segunda etapa con un colgajo osteoseptocutáneo libre de peroné de la extremidad inferior izquierda. La planificación quirúrgica se realizó con la ayuda de un modelo estereolitográfico tridimensional. El segmento óseo obtenido medía 12 centímetros, con un colgajo cutáneo de siete por cuatro centímetros, modelado con dos osteotomías en cuña para reproducir el contorno mandibular. Se realizaron anastomosis microvasculares con la arteria y vena faciales, con un tiempo de isquemia caliente de 47 minutos. El postoperatorio transcurrió sin complicaciones, con alta hospitalaria al decimoctavo día. El seguimiento a los seis meses demostró una integración ósea satisfactoria, una apertura bucal de 35 mm, masticación funcional, fonación conservada y mínima morbilidad en la zona donante. Conclusión: El colgajo osteoseptocutáneo libre de peroné demostró ser una opción segura y eficaz para la reconstrucción mandibular en el contexto de la osteorradionecrosis, con resultados funcionales y estéticos satisfactorios. El éxito del procedimiento estuvo directamente relacionado con una planificación cuidadosa y el apoyo multidisciplinario perioperatorio, lo que refuerza la idea de que la calidad de los resultados de esta modalidad reconstructiva depende del conjunto de decisiones adoptadas en todas las etapas del tratamiento.

Palabras clave: Colgajo de Peroné; Reconstrucción mandibular; Placas Preoperatorias; Transferencia de Tejido Libre; Mandíbula.

1. INTRODUÇÃO

A mandíbula é um componente essencial da face humana, desempenhando funções fundamentais na mastigação, deglutição, fonação e na estética facial. Sua perda ou comprometimento estrutural, decorrente de neoplasias malignas, traumas, osteorradionecrose ou outras condições patológicas, impõe ao paciente severas limitações funcionais e psicossociais (Chim et al., 2010). Diante disso, a reconstrução mandibular representa um dos maiores desafios da cirurgia reconstrutiva de cabeça e pescoço, exigindo do cirurgião conhecimento técnico apurado e planejamento criterioso (Hayden; Mullin; Patel, 2012).

Historicamente, diversas técnicas foram propostas para a reconstrução dos defeitos mandibulares, incluindo o uso de placas de reconstrução isoladas, enxertos ósseos não vascularizados e retalhos pediculados (Wei et al., 2003). No entanto, tais métodos apresentavam limitações consideráveis, especialmente em pacientes submetidos à radioterapia ou com grandes defeitos segmentares, nos quais a taxa de complicações e falhas era elevada (Brown et al., 2016). A evolução da microcirurgia reconstrutiva permitiu superar muitas dessas limitações, com o desenvolvimento e a consolidação dos retalhos livres vascularizados como padrão

REMUNOM
ISSN 2178-6925

Received: 13/03/2026 - **Accepted:** 19/05/2026
Vol: 13.10
DOI: 10.66104/6t5r3v44
Pages: 1-24

ouro na reconstrução mandibular (Hidalgo; Pusic, 2002).

O retalho livre de fíbula foi descrito inicialmente por Hidalgo em 1989 e representou um marco na reconstrução mandibular (Hidalgo, 1989). Desde então, tornou-se o retalho de escolha para a maioria dos defeitos mandibulares segmentares, graças à sua versatilidade, ao comprimento ósseo disponível, à possibilidade de osteotomias múltiplas e à inclusão de um componente cutâneo confiável para reconstrução simultânea de partes moles (Wallace et al., 2010). Refinamentos técnicos subsequentes ampliaram ainda mais suas indicações e resultados estéticos (Hidalgo, 1991).

A fíbula oferece um segmento ósseo de até 25 centímetros, com suprimento vascular axial proveniente dos vasos peroneiros, o que confere alta confiabilidade ao retalho (Deek; Kao; Wei, 2018). O componente osteosseptocutâneo permite a reconstrução simultânea do arcabouço ósseo e da mucosa oral ou da pele facial, em um único tempo cirúrgico (Cardoso et al., 2011). Essa característica torna o retalho especialmente adequado para os chamados defeitos compostos, nos quais há perda concomitante de osso e partes moles (Chim et al., 2010).

As transferências microcirúrgicas em cabeça e pescoço apresentam índices de sucesso superiores a 90% nos centros especializados, com taxas de falha total do retalho em torno de 2% a 5% (Wu et al., 2014). A experiência da equipe cirúrgica e a padronização do protocolo operatório são fatores determinantes para esses resultados (Gerressen et al., 2013). No Brasil, centros de referência em cirurgia plástica e bucomaxilofacial têm relatado séries com resultados comparáveis aos da literatura internacional, demonstrando a viabilidade e a segurança do procedimento em nosso meio (Portinho et al., 2013; Cardoso et al., 2011).

A morbidade do sítio doador representa uma preocupação relevante na utilização do retalho de fíbula (Erdmann et al., 2004). Estudos demonstram que, quando a técnica de coleta é realizada de forma adequada, preservando o terço distal da fíbula e os tendões extensores, a morbidade funcional do membro inferior é aceitável e manejável com programas de reabilitação específicos (Liu et al., 2013). A confiabilidade do componente cutâneo proximal, no entanto, ainda é tema

REMUNOM
ISSN 2178-6925

Received: 13/03/2026 - **Accepted:** 19/05/2026
Vol: 13.10
DOI: 10.66104/6t5r3v44
Pages: 1-24

de debate na literatura, havendo relatos de variações anatômicas que podem comprometer a perfusão da paleta cutânea (Schusterman et al., 1992; Winters; Jongh, 1999).

O planejamento pré-operatório evoluiu de forma significativa com o advento das tecnologias digitais, incluindo a prototipagem rápida, a cirurgia virtual e a navegação intraoperatória (Bell, 2010). Modelos estereolitográficos tridimensionais permitem simular as osteotomias, planejar o posicionamento das miniplacas e antecipar possíveis dificuldades técnicas, contribuindo para a redução do tempo cirúrgico e para a melhora dos resultados funcionais e estéticos (Bill et al., 1995; Ueda et al., 2001). O uso dessas ferramentas tem sido cada vez mais incorporado à rotina dos centros de reconstrução de cabeça e pescoço de excelência (Eckardt; Swennen, 2005).

Diante do exposto, o presente trabalho tem como objetivo relatar um caso de reconstrução mandibular realizada com retalho livre de fíbula, descrevendo as etapas do planejamento, a técnica cirúrgica empregada e os resultados obtidos. A apresentação deste caso busca contribuir para a discussão sobre as melhores práticas na reconstrução de defeitos mandibulares complexos, reforçando a importância da microcirurgia reconstrutiva como ferramenta indispensável na reabilitação oncológica e funcional dos pacientes acometidos por doenças da mandíbula

2. Relato de Caso

Paciente do sexo feminino, 34 anos de idade, previamente hígida, encaminhada ao serviço de cirurgia bucomaxilofacial com queixa de dor intensa, exposição óssea e fistulização na região mentoniana, com evolução de aproximadamente oito meses. Referia histórico de carcinoma espinocelular de soalho bucal diagnosticado dois anos antes, tratado com protocolo combinado de radioterapia e quimioterapia. A dose total de radiação recebida foi de 66 Gy, administrada em frações convencionais, associada à quimioterapia com cisplatina em regime de sensibilização. A paciente não havia sido submetida a ressecção cirúrgica prévia do tumor primário, tendo sido optado, à época, pelo tratamento

REMUNOM
ISSN 2178-6925

Received: 13/03/2026 - **Accepted:** 19/05/2026
Vol: 13.10
DOI: 10.66104/6t5r3v44
Pages: 1-24

clínico exclusivo, com resposta completa documentada ao término do tratamento oncológico.

Ao exame físico, apresentava-se em bom estado geral, normocorada, afebril, com abertura bucal reduzida e dor à palpação da região mentoniana. À inspeção intraoral, observava-se área de mucosa desvitalizada com exposição óssea de aproximadamente quatro centímetros na região da sínfise e parassínfise mandibular, associada a trajeto fistuloso cutâneo submentoniano com saída de secreção purulenta em pequena quantidade. Não havia sinais clínicos de recidiva tumoral. A avaliação nutricional evidenciou estado nutricional limítrofe, com índice de massa corporal de 19,2 kg/m², e a paciente encontrava-se em acompanhamento com equipe de nutrição desde o diagnóstico da fistulização.

A investigação por imagem incluiu tomografia computadorizada com reconstrução tridimensional da face e da mandíbula, que demonstrou extensa área de osteorradionecrose acometendo a região da sínfise e parassínfise mandibular, com reabsorção óssea irregular, sequestros ósseos e adelgaçamento cortical significativo, sem evidência de fratura patológica estabelecida. A ressonância magnética confirmou a ausência de recidiva neoplásica e afastou acometimento de estruturas nobres adjacentes. Para o planejamento do sítio doador, foi realizada angiotomografia do membro inferior esquerdo, que evidenciou sistema peroneiro pérvio e com calibre adequado, sem variações anatômicas que contraindicassem a coleta do retalho de fíbula.

Após otimização clínica, controle da infecção local com antibioticoterapia dirigida por cultura e curativo diário por quatro semanas, e suplementação nutricional intensiva, a paciente foi submetida ao procedimento cirúrgico reconstrutivo em segundo tempo, realizado em regime de colaboração entre a equipe de cirurgia bucomaxilofacial, responsável pela etapa ablativa e pela reconstrução mandibular, e a equipe de ortopedia, responsável pela coleta do retalho no sítio doador. O planejamento operatório foi realizado em conjunto pelas duas equipes, com auxílio de modelo estereolitográfico tridimensional da mandíbula obtido a partir dos dados da tomografia computadorizada, permitindo a simulação das osteotomias, o pré-moldamento das miniplacas de titânio e a definição das

REMUNOM
ISSN 2178-6925

Received: 13/03/2026 - **Accepted:** 19/05/2026
Vol: 13.10
DOI: 10.66104/6t5r3v44
Pages: 1-24

dimensões do segmento fibular necessário antes do ato operatório. A cirurgia foi realizada sob anestesia geral com intubação nasotraqueal, com as duas equipes atuando simultaneamente em campos operatórios distintos, otimizando o tempo cirúrgico total e reduzindo o tempo de isquemia do retalho.

A etapa ablativa, conduzida pela equipe de cirurgia bucomaxilofacial, consistiu na ressecção em bloco do segmento mandibular comprometido pela osteorradionecrose, incluindo a região da sínfise e parassínfise mandibular bilateral, preservando os segmentos posteriores da mandíbula e os côndilos. A margem de ressecção óssea foi confirmada por aspecto macroscópico de osso com sangramento vivo e ausência de tecido necrótico. Simultaneamente, a equipe de ortopedia procedeu à coleta do retalho livre osteosseptocutâneo de fíbula do membro inferior esquerdo. Foi realizada incisão longitudinal na face lateral da perna, com identificação e preservação cuidadosa do nervo fibular superficial. O segmento ósseo obtido mediu aproximadamente 12 centímetros de comprimento, acompanhado de paleta cutânea de sete por quatro centímetros, centrada sobre o septo intermuscular posterior e baseada em ramos septocutâneos da artéria peroneira. Os vasos peroneiros foram dissecados até sua origem na artéria tibial posterior, obtendo-se pedículo vascular de aproximadamente oito centímetros de extensão. O fechamento do sítio doador foi realizado pela equipe de ortopedia com sutura por planos, curativo compressivo e tala gessada posterior para imobilização temporária do tornozelo.

A modelagem do enxerto ósseo fibular foi realizada pela equipe de cirurgia bucomaxilofacial com duas osteotomias em cunha, permitindo a reprodução da curvatura mentoniana natural e a reconstituição do arco anterior da mandíbula. Os segmentos ósseos foram fixados entre si e ao remanescente mandibular com miniplacas e parafusos de titânio de 2,0 mm, com estabilidade rígida obtida em todos os pontos de fixação. A paleta cutânea foi posicionada para reconstrução do assoalho bucal anterior e da mucosa da região mentoniana interna, com adequada cobertura da superfície cruenta intraoral. As anastomoses microvasculares foram realizadas pela equipe de cirurgia bucomaxilofacial com auxílio de microscópio operatório com magnificação de dez vezes, sendo a anastomose arterial realizada

REMUNOM
ISSN 2178-6925

Received: 13/03/2026 - **Accepted:** 19/05/2026
Vol: 13.10
DOI: 10.66104/6t5r3v44
Pages: 1-24

em terminoterminal entre a artéria peroneira e a artéria facial, e a anastomose venosa realizada entre a veia peroneira e a veia facial, ambas com fio de nylon monofilamentar 9.0. O tempo de isquemia quente total foi de 47 minutos. Após a reperfusão, o retalho apresentou sangramento vivo nas bordas da paleta cutânea e boa tensão ao enchimento capilar, confirmando a viabilidade do retalho.

Visão intraoperatória demonstrando o acesso ao corpo e ramo mandibular direito por meio de incisão cervical submandibular, realizada aproximadamente dois centímetros abaixo e paralelamente ao bordo inferior da mandíbula. Observa-se a dissecção por planos anatômicos com identificação e preservação do ramo marginal do nervo facial e dos vasos faciais, estes isolados com fita vascular para utilização posterior como vasos receptores das anastomoses microvasculares (Figura 1).

Figura 1: Ressecção do segmento mandibular comprometido pela osteorradionecrose.



Aspecto intraoperatório após a ressecção em bloco do segmento em região de sínfise e parasínfise mandibular, acometido pela osteorradionecrose. Observa-se a peça cirúrgica ressecada com aproximadamente 12 centímetros de extensão, evidenciando osso com coloração acinzentada, superfície irregular, ausência de medular vascularizada e presença de sequestros ósseos em sua superfície,

REMUNOM
ISSN 2178-6925

Received: 13/03/2026 - **Accepted:** 19/05/2026
Vol: 13.10
DOI: 10.66104/6t5r3v44
Pages: 1-24

confirmando macroscopicamente o diagnóstico de osteorradionecrose (Figura 2).

Figura 2: Ressecção do segmento mandibular comprometido pela osteorradionecrose.

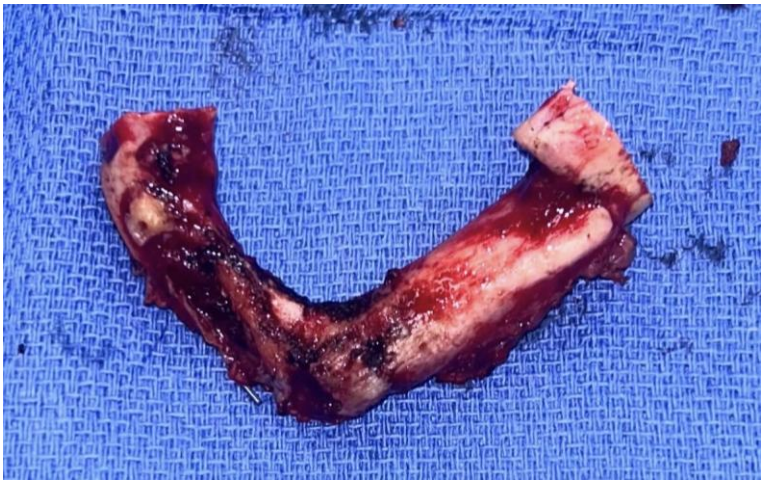

Visão intraoperatória demonstrando o acesso cirúrgico à fíbula do membro inferior esquerdo, com o paciente posicionado em decúbito dorsal, coxim sob o joelho ipsilateral promovendo leve flexão e rotação medial do membro, conferindo adequada exposição da face lateral da perna sem necessidade de reposicionamento intraoperatório (Figura 3).

Figura 3: Acesso cirúrgico à fíbula do membro inferior esquerdo para coleta do retalho livre osteosseptocutâneo.



REMUNOM
ISSN 2178-6925

Received: 13/03/2026 - **Accepted:** 19/05/2026
Vol: 13.10
DOI: 10.66104/6t5r3v44
Pages: 1-24

Visão intraoperatória do acesso cirúrgico à fíbula do membro inferior esquerdo, realizado com o paciente em decúbito dorsal e coxim posicionado sob o joelho ipsilateral, permitindo leve flexão e rotação medial do membro para adequada exposição da face lateral da perna. A incisão cutânea longitudinal foi realizada sobre a projeção do septo intermuscular posterior, estendendo-se do terço médio ao terço distal da perna, respeitando uma margem de segurança de aproximadamente seis centímetros em relação à sindesmose tibiofibular distalmente e ao colo da fíbula proximalmente, de forma a preservar a estabilidade articular do tornozelo e evitar lesão do nervo fibular comum (Figura 4).

Figura 4: Coleta do retalho livre de fíbula com auxílio de guia cirúrgico.

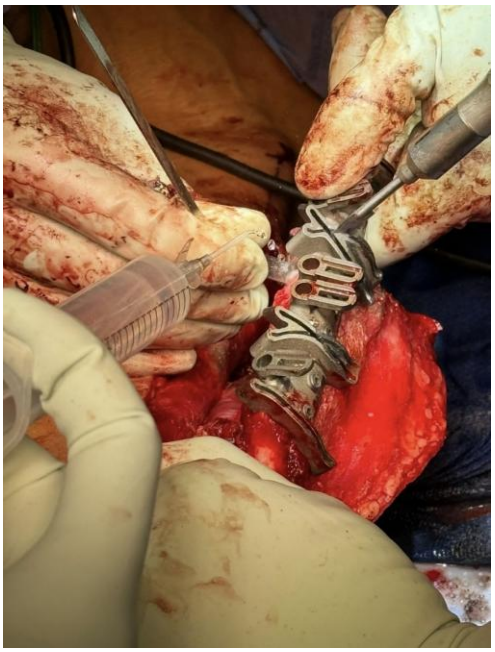

Visão intraoperatória demonstrando o posicionamento e a fixação da placa de reconstrução de titânio de 2,0 mm aos cotos mandibulares remanescentes, previamente pré-moldada com auxílio do modelo estereolitográfico tridimensional na fase de planejamento pré-operatório (Figura 5).

REMUNOM
ISSN 2178-6925

Received: 13/03/2026 - **Accepted:** 19/05/2026
Vol: 13.10
DOI: 10.66104/6t5r3v44
Pages: 1-24

Figura 5: Fixação do enxerto fibular à placa de titânio com reconstituição do contorno mandibular.

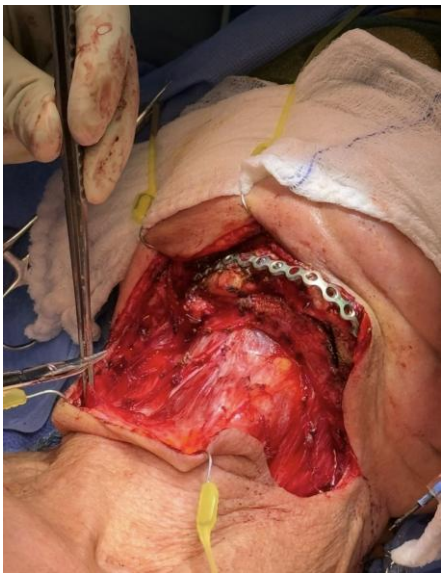

O pós-operatório imediato transcorreu sem intercorrências. A paciente permaneceu em unidade de terapia intensiva por 48 horas para monitorização hemodinâmica e vigilância do retalho, com avaliação clínica horária nas primeiras 24 horas e a cada duas horas nas 24 horas subsequentes. O retalho manteve-se viável durante todo o período de internação, com coloração, temperatura e turgor adequados. A dieta foi introduzida por sonda nasoenteral no segundo dia de pós-operatório e a alimentação oral pastosa foi iniciada progressivamente a partir do décimo quarto dia. O dreno de sucção foi retirado no quinto dia de pós-operatório. O membro doador foi mantido elevado e com curativo compressivo, e a deambulação foi iniciada com auxílio de fisioterapeuta no terceiro dia pós-operatório, sem relato de dor intensa ou déficit motor significativo.

A paciente recebeu alta hospitalar no décimo oitavo dia de pós-operatório, com retalho íntegro, ferida operatória cervical em processo de cicatrização satisfatório e ausência de complicações infecciosas. O seguimento ambulatorial foi realizado com consultas semanais no primeiro mês, quinzenais no segundo e terceiro meses e mensais até o sexto mês de pós-operatório. A tomografia computadorizada de controle realizada no terceiro mês evidenciou integração óssea adequada do enxerto fibular, com manutenção do contorno mandibular

REMUNOM
ISSN 2178-6925

Received: 13/03/2026 - **Accepted:** 19/05/2026
Vol: 13.10
DOI: 10.66104/6t5r3v44
Pages: 1-24

reconstruído e sem sinais de reabsorção ou soltura de material de osteossíntese. Ao exame de seguimento de seis meses, a paciente apresentava abertura bucal de 35 mm, mastigação funcional com dieta pastosa a sólida, fonação preservada e resultado estético facial satisfatório, com simetria da região mandibular e submandibular. A morbidade do sítio doador foi considerada mínima, sem sequelas funcionais relevantes no membro inferior esquerdo e com cicatriz cirúrgica discreta na face lateral da perna.

4. Resultados

O procedimento cirúrgico foi concluído sem intercorrências intraoperatórias, com tempo cirúrgico total de aproximadamente nove horas. O retalho livre de fíbula apresentou viabilidade imediata confirmada após a reperfusão, com tempo de isquemia quente de 47 minutos, dentro dos limites considerados seguros para transferências microcirúrgicas. As anastomoses vasculares foram realizadas com sucesso em primeira tentativa, sem necessidade de revisão ou trombectomia. O segmento ósseo fibular, modelado com duas osteotomias em cunha, permitiu a reprodução satisfatória do contorno mandibular, com fixação rígida obtida por meio de miniplacas e parafusos de titânio.

No pós-operatório imediato, o retalho manteve-se viável em todos os momentos de avaliação clínica, sem sinais de comprometimento arterial ou venoso. Não foram registradas complicações locais como hematoma, seroma, deiscência de sutura ou infecção da ferida operatória no sítio receptor. O sítio doador evoluiu de forma igualmente satisfatória, sem déficit motor ou sensitivo clinicamente relevante no membro inferior esquerdo, e a deambulação foi retomada precocemente no terceiro dia pós-operatório. A dieta oral pastosa foi introduzida no décimo quarto dia, e a alta hospitalar ocorreu no décimo oitavo dia de pós-operatório.

Os exames de controle realizados ao longo do seguimento de seis meses demonstraram integração óssea adequada do enxerto fibular, sem evidência de reabsorção, pseudoartrose ou falha no material de osteossíntese à tomografia computadorizada do terceiro mês. Ao final do período de acompanhamento, a

REMUNOM
ISSN 2178-6925

Received: 13/03/2026 - **Accepted:** 19/05/2026
Vol: 13.10
DOI: 10.66104/6t5r3v44
Pages: 1-24

paciente apresentava abertura bucal de 35 mm, mastigação funcional com progressão para dieta sólida, fonação preservada e resultado estético considerado satisfatório, com simetria facial mantida na região mandibular e submandibular. Não foram identificados sinais clínicos ou radiológicos de recidiva da osteorradionecrose nem de recidiva tumoral durante o período de seguimento.

Os resultados observados neste caso são consistentes com os dados reportados na literatura sobre o uso do retalho livre de fíbula na reconstrução mandibular. Hidalgo e Pusic, em estudo de seguimento de dez anos com pacientes submetidos a reconstrução mandibular microcirúrgica, demonstraram taxas de viabilidade do retalho superiores a 95%, com resultados funcionais e estéticos duráveis na maioria dos casos, o que corrobora a evolução favorável observada na presente paciente. A viabilidade imediata do retalho e a ausência de complicações vasculares no pós-operatório refletem a importância da padronização técnica das anastomoses e da monitorização rigorosa no período perioperatório, conforme enfatizado por Wu et al., que analisaram mais de dois mil retalhos livres em cabeça e pescoço e identificaram a experiência da equipe cirúrgica como fator determinante para os desfechos.

A reconstrução em contexto de osteorradionecrose representa um cenário de maior complexidade técnica em comparação às ressecções oncológicas primárias, em razão das alterações teciduais induzidas pela radiação, que comprometem a vascularização local, reduzem a capacidade de cicatrização e aumentam o risco de infecção. A opção pelo retalho vascularizado, em detrimento de técnicas não vascularizadas, é amplamente sustentada pela literatura nesse contexto, uma vez que o aporte sanguíneo intrínseco do retalho confere maior resistência ao ambiente hostil gerado pela radionecrose tecidual. A evolução sem complicações infecciosas ou falha de integração óssea observada neste caso reforça essa preferência técnica, embora seja necessário reconhecer que o sucesso obtido pode ter sido favorecido pelo adequado preparo pré-operatório da paciente, incluindo o controle da infecção local e a otimização nutricional antes do procedimento definitivo.

A morbidade mínima do sítio doador verificada neste caso também encontra

REMUNOM
ISSN 2178-6925

Received: 13/03/2026 - **Accepted:** 19/05/2026
Vol: 13.10
DOI: 10.66104/6t5r3v44
Pages: 1-24

respaldo na literatura. Liu et al. demonstraram que programas de reabilitação precoce do membro inferior após a coleta da fíbula resultam em recuperação funcional satisfatória na grande maioria dos pacientes, com retorno às atividades habituais em prazo relativamente curto. A deambulação precoce adotada no presente caso, iniciada no terceiro dia pós-operatório com suporte fisioterapêutico, está alinhada a esse conceito e contribuiu para o desfecho favorável no sítio doador. No entanto, é importante destacar que a avaliação da morbidade do membro doador neste relato limitou-se ao período de seis meses, sendo insuficiente para detectar eventuais sequelas tardias, como instabilidade do tornozelo ou alterações sensitivas persistentes, que podem manifestar-se em prazos mais longos.

É necessário reconhecer algumas limitações inerentes ao presente trabalho. O desenho metodológico de relato de caso único, por sua própria natureza, não permite generalizações sobre a eficácia e a segurança da técnica para a população mais ampla de pacientes com osteorradionecrose mandibular. Os resultados favoráveis observados representam a experiência de um único caso, em um centro com equipe treinada em microcirurgia reconstrutiva de cabeça e pescoço, e podem não ser reprodutíveis em instituições com menor volume cirúrgico ou com equipes em fase de curva de aprendizado. Além disso, o período de seguimento de seis meses, embora suficiente para a avaliação dos desfechos imediatos e de médio prazo inicial, é insuficiente para conclusões definitivas sobre a durabilidade da reconstrução óssea, a estabilidade do material de osteossíntese e a qualidade de vida da paciente em longo prazo. Estudos com seguimento superior a dois anos são necessários para avaliar desfechos como a possibilidade de reabilitação com implantes osseointegrados, a manutenção do contorno facial e a ausência de complicações tardias relacionadas ao retalho ou ao sítio doador.

Por fim, ressalta-se que a evolução clínica favorável documentada neste caso deve ser interpretada dentro de seu contexto específico, considerando as características individuais da paciente, o suporte multidisciplinar disponível e as condições institucionais em que o procedimento foi realizado. A replicabilidade dos resultados em cenários distintos permanece uma questão em aberto, que somente

REMUNOM
ISSN 2178-6925

Received: 13/03/2026 - **Accepted:** 19/05/2026
Vol: 13.10
DOI: 10.66104/6t5r3v44
Pages: 1-24

séries maiores e estudos comparativos prospectivos serão capazes de responder com maior rigor científico.

5. Discussão

A reconstrução mandibular por meio do retalho livre de fíbula consolidou-se, ao longo das últimas três décadas, como o procedimento de referência para o tratamento dos defeitos segmentares da mandíbula, independentemente de sua etiologia. O caso relatado ilustra a aplicabilidade dessa técnica em um cenário de particular complexidade, representado pela osteorradionecrose em paciente jovem previamente submetida a protocolo combinado de radioterapia e quimioterapia. A escolha pelo retalho vascularizado nesse contexto não é arbitrária, mas fundamentada em evidências consistentes que demonstram a superioridade dos tecidos com suprimento vascular intrínseco sobre as alternativas não vascularizadas em ambientes com comprometimento da cicatrização induzido pela radiação ionizante.

A osteorradionecrose representa uma das complicações mais graves e de manejo mais desafiador entre as sequelas do tratamento radioterápico de tumores de cabeça e pescoço. O ambiente tecidual resultante da radiação é caracterizado por hipóxia, hipovascularidade e hipocelularidade, condições que comprometem profundamente os mecanismos naturais de reparo e que tornam os tecidos irradiados altamente suscetíveis a infecções e à falha de procedimentos reconstrutivos convencionais. Nesse contexto, a transferência de tecido vascularizado representa não apenas uma solução reconstrutiva, mas também uma intervenção biológica, na medida em que o retalho introduz no leito receptor um suprimento vascular novo, capaz de superar as limitações impostas pela lesão actínica e de criar condições favoráveis à integração óssea e à cicatrização dos tecidos moles adjacentes.

A fíbula oferece características anatômicas que a tornam particularmente adequada para a reconstrução mandibular. O comprimento do segmento ósseo disponível, que pode atingir até 25 centímetros, permite a reconstrução de defeitos extensos, incluindo aqueles que envolvem múltiplos segmentos mandibulares. A

REMUNOM
ISSN 2178-6925

Received: 13/03/2026 - **Accepted:** 19/05/2026
Vol: 13.10
DOI: 10.66104/6t5r3v44
Pages: 1-24

cortical espessa e a boa qualidade óssea do perônio favorecem a fixação de implantes de osteossíntese e, futuramente, a reabilitação com implantes osseointegrados. A possibilidade de realizar osteotomias múltiplas sem comprometimento da vascularização do segmento, graças ao suprimento endosteal e periosteal proveniente dos vasos peroneiros, confere ao retalho uma versatilidade de modelagem que nenhum outro sítio doador ósseo é capaz de reproduzir com a mesma consistência. No caso em questão, a realização de duas osteotomias em cunha permitiu a reprodução adequada da curvatura do corpo e do ângulo mandibular, com resultado morfológico satisfatório confirmado tanto clinicamente quanto por exame de imagem.

O planejamento pré-operatório baseado em modelo estereolitográfico tridimensional, utilizado no presente caso, representa um avanço significativo em relação ao planejamento convencional realizado exclusivamente com base em exames bidimensionais. A possibilidade de simular as osteotomias, pré-moldar as placas de titânio e antecipar as dificuldades técnicas antes do início do procedimento contribui diretamente para a redução do tempo cirúrgico, para a precisão da reconstrução e para a minimização do tempo de isquemia do retalho. Essa abordagem é especialmente relevante em casos complexos, como o relatado, nos quais a geometria do defeito e a necessidade de múltiplas osteotomias tornam o planejamento intraoperatório improvisado uma fonte potencial de erros e de prolongamento desnecessário do tempo de isquemia.

O preparo pré-operatório criterioso, com controle da infecção local, otimização nutricional e antibioticoterapia dirigida, merece destaque como fator contribuinte para o desfecho favorável observado. Pacientes com osteorradionecrose frequentemente apresentam estado nutricional comprometido, imunossupressão relativa e colonização bacteriana local, condições que elevam substancialmente o risco de complicações infecciosas pós-operatórias e de falha do retalho. A conduta adotada neste caso, com quatro semanas de preparo clínico antes do procedimento definitivo, reflete uma abordagem multidisciplinar que reconhece a importância do estado geral do paciente como determinante do sucesso cirúrgico, e não apenas a qualidade técnica do procedimento em si.

REMUNOM
ISSN 2178-6925

Received: 13/03/2026 - **Accepted:** 19/05/2026
Vol: 13.10
DOI: 10.66104/6t5r3v44
Pages: 1-24

A viabilidade do retalho e a ausência de complicações vasculares registradas neste caso estão alinhadas às taxas reportadas pelos grandes centros de referência em microcirurgia reconstrutiva. No entanto, é importante contextualizar esses resultados dentro das condições em que foram obtidos. A taxa de sucesso das transferências microcirúrgicas é fortemente dependente da experiência da equipe cirúrgica, da infraestrutura de monitorização pós-operatória disponível e do volume de procedimentos realizados pela instituição. Centros com menor experiência acumulada em microcirurgia de cabeça e pescoço tendem a apresentar taxas de complicações vasculares e de falha do retalho significativamente superiores às descritas nos grandes estudos multicêntricos, o que limita a extrapolação direta dos resultados aqui apresentados para outros contextos institucionais.

A morbidade do sítio doador, frequentemente subestimada na literatura mais antiga, deve ser considerada de forma integral na avaliação dos resultados da técnica. A coleta da fíbula, quando realizada com técnica adequada e seguida de protocolo de reabilitação precoce, resulta em morbidade funcional aceitável na grande maioria dos pacientes. Contudo, sequelas como instabilidade do tornozelo, parestesias no território do nervo fibular superficial e alterações da marcha podem manifestar-se em prazos superiores ao seguimento de seis meses documentado neste relato. A avaliação da morbidade doadora em longo prazo, utilizando instrumentos validados de qualidade de vida e de função do membro inferior, representa uma lacuna metodológica relevante no presente trabalho e em boa parte dos relatos de caso disponíveis na literatura nacional.

É necessário abordar de forma explícita as limitações do presente trabalho, que devem ser consideradas na interpretação de seus resultados. Em primeiro lugar, o desenho descritivo e unicêntrico do relato de caso impede qualquer generalização dos achados para a população mais ampla de pacientes com osteorradionecrose mandibular ou com outras indicações de reconstrução com retalho de fíbula. Os resultados favoráveis aqui descritos refletem a experiência de uma única instituição, com equipe especializada, e podem não ser reprodutíveis em serviços com menor volume cirúrgico ou em fase de implantação do programa de

REMUNOM
ISSN 2178-6925

Received: 13/03/2026 - **Accepted:** 19/05/2026
Vol: 13.10
DOI: 10.66104/6t5r3v44
Pages: 1-24

microcirurgia. Em segundo lugar, a ausência de comparação com outras abordagens reconstrutivas, como a utilização de placas de reconstrução isoladas, enxertos ósseos não vascularizados ou outros retalhos livres, impede conclusões sobre a superioridade relativa da técnica utilizada no contexto específico da osteorradionecrose. Em terceiro lugar, o seguimento de seis meses, embora suficiente para a documentação dos desfechos imediatos, é insuficiente para avaliações definitivas sobre a durabilidade da reconstrução óssea, a estabilidade do material de osteossíntese, a possibilidade de reabilitação com implantes osseointegrados e a qualidade de vida da paciente em médio e longo prazo.

Por fim, a dependência de expertise operatória elevada, tanto na etapa microcirúrgica quanto no planejamento virtual e na modelagem óssea, representa uma barreira real à reprodutibilidade da técnica em cenários de menor desenvolvimento institucional, aspecto que raramente é discutido com a transparência necessária nos relatos de casos bem-sucedidos. O reconhecimento dessas limitações não diminui o valor científico e didático do presente relato, mas é indispensável para que sua contribuição seja interpretada com o rigor metodológico que a produção científica em cirurgia reconstrutiva exige.

6. Conclusão

O presente relato demonstrou que a reconstrução mandibular com retalho livre de fíbula representa uma opção técnica segura, versátil e eficaz para o tratamento dos defeitos segmentares decorrentes de osteorradionecrose em pacientes jovens, com resultados funcionais e estéticos satisfatórios no período de seguimento avaliado. A viabilidade do retalho, a integração óssea adequada, a recuperação funcional progressiva e a morbidade aceitável do sítio doador observadas neste caso corroboram os dados consolidados na literatura internacional sobre o tema. O sucesso do procedimento esteve diretamente relacionado ao planejamento pré-operatório criterioso, ao preparo clínico multidisciplinar do paciente e à padronização técnica das etapas microcirúrgicas, reforçando que a excelência nos resultados dessa modalidade reconstrutiva depende não apenas da qualidade do ato cirúrgico em si, mas do conjunto de

REMUNOM
ISSN 2178-6925

Received: 13/03/2026 - **Accepted:** 19/05/2026
Vol: 13.10
DOI: 10.66104/6t5r3v44
Pages: 1-24

decisões tomadas antes, durante e após o procedimento. Estudos prospectivos com maior casuística, seguimento prolongado e comparação entre diferentes abordagens reconstrutivas são necessários para consolidar as evidências disponíveis e orientar de forma mais robusta a tomada de decisão clínica nesse cenário complexo.

Referências

BELL, R. B. Computer planning and intraoperative navigation in craniomaxillofacial surgery. **Oral and Maxillofacial Surgery Clinics of North America**, Philadelphia, v. 22, n. 1, p. 135-156, 2010.

BILL, J. S. et al. Stereolithography in oral and maxillofacial operation planning. **International Journal of Oral and Maxillofacial Surgery**, Copenhagen, v. 24, n. 1, p. 98-103, 1995.

BROWN, J. S. et al. Mandibular reconstruction with vascularized bone flaps: a systematic review over 25 years. **British Journal of Oral and Maxillofacial Surgery**, Edinburgh, v. 55, n. 2, p. 113-126, 2016.

CARDOSO, I. F. et al. Uso do retalho osteocutâneo microcirúrgico de fíbula na reconstrução dos defeitos complexos de mandíbula. **Revista Brasileira de Cirurgia Plástica**, São Paulo, v. 26, n. 1, p. 42-47, 2011.

CHIM, H. et al. Reconstruction of mandibular defects. **Seminars in Plastic Surgery**, New York, v. 24, n. 2, p. 188-197, 2010.

DEEK, N. F. A.; KAO, H. K.; WEI, F. C. The fibula osteoseptocutaneous flap: concise review, goal-oriented surgical technique, and tips and tricks. **Plastic and Reconstructive Surgery**, Baltimore, v. 142, n. 6, p. 913e-923e, 2018.

ECKARDT, A.; SWENNEN, G. R. Virtual planning of composite mandibular reconstruction with free fibula bone graft. **Journal of Craniofacial Surgery**, Philadelphia, v. 16, n. 6, p. 1137-1140, 2005.

ERDMANN, D. et al. Free fibula transfer: analysis of 76 consecutive microsurgical procedures and review of the literature. **Chirurg**, Berlin, v. 75, n. 8, p. 799-809, 2004.

GERRESSEN, M. et al. Microsurgical free flap reconstructions of head and neck region in 406 cases: a 13-year experience. **Journal of Oral and Maxillofacial Surgery**, Philadelphia, v. 71, n. 3, p. 628-635, 2013.

HAYDEN, R. E.; MULLIN, D. P.; PATEL, A. K. Reconstruction of the segmental mandibular defect: current state of the art. **Current Opinion in Otolaryngology**

REMUNOM
ISSN 2178-6925

Received: 13/03/2026 - **Accepted:** 19/05/2026
Vol: 13.10
DOI: 10.66104/6t5r3v44
Pages: 1-24

and Head and Neck Surgery, Philadelphia, v. 20, n. 4, p. 231-236, 2012.

HIDALGO, D. A. Fibula free flap: a new method of mandible reconstruction. **Plastic and Reconstructive Surgery**, Baltimore, v. 84, n. 1, p. 71-79, 1989.

HIDALGO, D. A. Aesthetic improvements in free-flap mandible reconstruction. **Plastic and Reconstructive Surgery**, Baltimore, v. 88, p. 574-585, 1991.

HIDALGO, D. A.; PUSIC, A. L. Free-flap mandibular reconstruction: a 10-year follow-up study. **Plastic and Reconstructive Surgery**, Baltimore, v. 110, n. 2, p. 438-449, 2002.

LIU, T. Y. et al. Home-based exercise on functional outcome of the donor lower extremity in oral cancer patients after fibula flap harvest. **Biomedical Journal**, Taipei, v. 36, n. 2, p. 90-95, 2013.

PORTINHO, C. P. et al. Reconstrução microcirúrgica em cabeça e pescoço: análise retrospectiva de 60 retalhos livres. **Revista Brasileira de Cirurgia Plástica**, São Paulo, v. 28, n. 3, p. 434-443, 2013.

SCHUSTERMAN, M. A. et al. The osteocutaneous free fibula flap: is the skin paddle reliable? **Plastic and Reconstructive Surgery**, Baltimore, v. 90, p. 787-793, 1992.

UEDA, K. M. et al. Mandibular contour reconstruction with three-dimensional computer-assisted models. **Annals of Plastic Surgery**, Boston, v. 46, n. 4, p. 387-393, 2001.

WALLACE, C. G. et al. Harnessing the potential of the free fibula osteoseptocutaneous flap in mandible reconstruction. **Plastic and Reconstructive Surgery**, Baltimore, v. 125, n. 1, p. 305-314, 2010.

WEI, F. et al. Complications after reconstruction by plate and soft-tissue free flap in composite mandibular defects and secondary salvage reconstruction with osteocutaneous flap. **Plastic and Reconstructive Surgery**, Baltimore, v. 112, n. 1, p. 37-42, 2003.

WINTERS, H. A.; JONGH, G. J. Reliability of the proximal skin paddle of the osteocutaneous free fibula flap: a prospective clinical study. **Plastic and Reconstructive Surgery**, Baltimore, v. 103, p. 846-849, 1999.

WU, C. C. et al. Free tissue transfers in head and neck reconstruction: complications, outcomes and strategies for management of flap failure: analysis of 2019 flaps in single institute. **Microsurgery**, New York, v. 34, n. 5, p. 339-344, 2014.

REMUNOM
ISSN 2178-6925

Received: 13/03/2026 - **Accepted:** 19/05/2026
Vol: 13.10
DOI: 10.66104/6t5r3v44
Pages: 1-24

APÊNDICE

Este estudo caracteriza-se como um relato de caso clínico individual, de natureza descritiva, sem delineamento experimental, não envolvendo grupo controle ou intervenção com finalidade de pesquisa, mas sim a descrição de conduta terapêutica realizada conforme as indicações clínicas estabelecidas. De acordo com as diretrizes da Resolução nº 466/2012 do Conselho Nacional de Saúde e normativas complementares, relatos de caso, quando não configuram pesquisa envolvendo seres humanos, podem ser dispensados de apreciação por Comitê de Ética em Pesquisa.

Ressalta-se, contudo, que todos os princípios éticos foram rigorosamente respeitados, incluindo a preservação da identidade do paciente e a confidencialidade das informações. O paciente foi devidamente esclarecido acerca do diagnóstico, das alternativas terapêuticas, dos riscos e benefícios do tratamento proposto, tendo assinado o Termo de Consentimento Livre e Esclarecido (TCLE) para a realização do procedimento, bem como autorização específica para uso de imagens clínicas, intraoperatórias e exames radiográficos para fins acadêmicos e científicos.

Adicionalmente, o acompanhamento clínico foi realizado de forma sistemática, com avaliações periódicas previamente estabelecidas, garantindo o monitoramento da evolução do caso, a detecção precoce de possíveis intercorrências e a adequada condução terapêutica até o momento atual, em conformidade com os princípios da boa prática clínica.

REMUNOM
ISSN 2178-6925

Received: 13/03/2026 - **Accepted:** 19/05/2026
Vol: 13.10
DOI: 10.66104/6t5r3v44
Pages: 1-24