REMUNOM
ISSN 2178-6925

Received: 13/01/2026 - **Accepted:** 22/05/2026
Vol: 13.10
DOI: 10.66104/5tnjqp66
Pages: 1-26

ENUCLEAÇÃO CIRÚRGICA DE CISTO DENTÍGERO EM PACIENTE PEDIÁTRICO: RELATO DE CASO

SURGICAL ENUCLEATION OF A DENTIGEROUS CYST IN A PEDIATRIC PATIENT: CASE REPORT

ENUCLEACIÓN QUIRÚRGICA DE UN QUISTE DENTÍGERO EN UN PACIENTE PEDIÁTRICO: INFORME DE CASO

Maria Nayara Quaresma Bezerra
Discente do curso superior de Odontologia pelo Centro Universitário Maurício de Nassau (UNINASSAU) Campina Grande, Paraíba, Brasil.
E-mail: marianayara0503@gmail.com

Giuseppe Mazzaglia
Doutor em Estomatologia pela Università Degli Studi Di Sassari; Itália.
E-mail: info@mazzagliaclinic.it

Leonardo Gomes Mendes
Discente do curso superior de Odontologia pelo Centro Universitário do Estado do Pará (CESUPA), Belém, Pará, Brasil. E-mail: leotrabalhos500@gmail.com
Lattes: http://lattes.cnpq.br/4070151172940803
Orcid: https://orcid.org/0009-0005-5670-2321

Emerson Eduardo Toldo
Doutor em Saúde Pública pelo Atlantic International University, Estados Unidos
E-mail: emersoneduardotoldo@gmail.com

Cíntia Moreira Gonçalves
Doutoranda em Materiais Odontológicos pelo Programa de Pós-graduação da Universidade de Campinas (PPGO-UNICAMP); Campinas; São Paulo, Brasil.
E-mail: moreiragoncalvescintia@gmail.com
Orcid: https://orcid.org/0000-0003-4379-6945

Vitor Rodrigues da Silva
Doutorando em Clínica Odontológica com Ênfase em Dentística pelo Programa de Pós-graduação da Universidade de Campinas (PPGO-UNICAMP); Campinas, São Paulo, Brasil.
E-mail: v207042@dac.unicamp.br
Orcid: https://orcid.org/0000-0003-4379-6945

Leonardo Rinaldi
Mestre em Estomatologia e Patologia Bucal pela Faculdade São Leopoldo Mandic (SLMANDIC), Campinas, São Paulo, Brasil.
E-mail: leonardo@uceff.edu.br
Orcid: https://orcid.org/0000-0001-9252-9638

Evllyn Maelly Peixoto Pereira
Formada no curso superior de Odontologia pelo Centro Universitário Maurício de Nassau (UNINASSAU), Mossoró, Rio Grande do Norte, Brasil.

REMUNOM
ISSN 2178-6925

Received: 13/01/2026 - **Accepted:** 22/05/2026
Vol: 13.10
DOI: 10.66104/5tnjqp66
Pages: 1-26

E-mail: maellypeixoto@gmail.com

Cynthia Luiza Lopes de Oliveira
Formada no curso superior de Odontologia pela Universidade de Campinas (UNICAMP), Piracicaba, São Paulo, Brasil.
E-mail: cynthiadentista@gmail.com
Lattes: http://lattes.cnpq.br/6608098881337702;
Orcid: https://orcid.org/0000-0003-2300-5077

Nathália Costa Pimentel
Pós-graduada em Dentística e Prótese Dentária pela Faculdade Integrada da Amazônia (FINAMA), Belém, Pará, Brasil.
E-mail: nathaliapimentel11@gmail.com
Lattes: http://lattes.cnpq.br/3864111815281841

Rhania Paes Reis
Discente do curso superior de Odontologia pelo Centro Universitário Santo Agostinho (UNIFSA), Teresina, Piauí, Brasil.
E-mail: rhaniareis02@gmail.com
Lattes: https://lattes.cnpq.br/3923757887673775

Sarah Inês de Alencar Cardoso
Discente do curso superior de Odontologia pelo Centro Universitário Santo Agostinho (UNIFSA), Teresina, Piauí, Brasil.
E-mail: sarahalencar156@gmail.com
Lattes: http://lattes.cnpq.br/6526690887638745

Érika Sabrina Machado da Silva
Discente do curso superior de Odontologia pelo Centro Universitário Santo Agostinho (UNIFSA), Teresina, Piauí, Brasil.
E-mail: machdodasilvaerikasabrina9@gmail.com
Orcid: https://orcid.org/0009-0003-6932-2323

Elisson Teixeira dos Santos
Discente do curso superior de Odontologia pelo Centro Universitário Santo Agostinho (UNIFSA), Teresina, Piauí, Brasil.
E-mail: Elisson.15052000@outlook.com
Orcid: https://orcid.org/0009-0007-0218-9336

Juliana dos Santos Couto Brito
Discente do curso superior de Odontologia pela Universidade Federal de Pernambuco (UFPE), Recife, Pernambuco, Brasil.
E-mail: juliacoutobrito@gmail.com
Lattes: https://lattes.cnpq.br/6999699050826202

Resumo

Introdução: O cisto dentígero é uma das lesões odontogênicas mais frequentes na população pediátrica, caracterizado pelo desenvolvimento de uma cavidade patológica revestida por epitélio a partir do folículo pericoronário de um dente não erupcionado. Sua ocorrência em crianças merece

REMUNOM
ISSN 2178-6925

Received: 13/01/2026 - **Accepted:** 22/05/2026
Vol: 13.10
DOI: 10.66104/5tnjqp66
Pages: 1-26

atenção especial, visto que, quando não diagnosticada e tratada precocemente, pode ocasionar consequências graves ao desenvolvimento da dentição permanente e das estruturas ósseas adjacentes. O tratamento pode envolver diferentes abordagens cirúrgicas, sendo a enucleação, a marsupialização e a descompressão as principais modalidades descritas na literatura, com a escolha dependendo das características individuais de cada caso. **Objetivo:** Relatar um caso clínico de enucleação cirúrgica de cisto dentígero em paciente pediátrico, discutindo os aspectos diagnósticos, o planejamento cirúrgico, a técnica empregada e os resultados obtidos no acompanhamento pós-operatório, contribuindo para a literatura científica sobre o manejo dessa lesão em crianças. **Relato de Caso:** Paciente do sexo masculino, 9 anos de idade, foi encaminhado ao serviço de Cirurgia e Traumatologia Buco-maxilo-facial com queixa de aumento de volume assintomático na região posterior de mandíbula direita, com aproximadamente seis meses de evolução. Os exames de imagem, incluindo radiografia panorâmica e tomografia computadorizada de feixe cônico com reconstrução tridimensional, evidenciaram extensa área radiolúcida unilocular bem delimitada, envolvendo a coroa do segundo pré-molar inferior direito, elemento 45, em posição de inclusão e em fase final de formação radicular, com processo de rizólise avançada das raízes do elemento decíduo 85 associado à expansão da lesão. O paciente foi submetido à enucleação cirúrgica sob anestesia local, com exodontia prévia do elemento decíduo 85 e remoção do elemento 45 em conjunto com a membrana cística íntegra. O exame histopatológico confirmou o diagnóstico de cisto dentígero. O paciente segue em acompanhamento para verificarmos a completa resolução do caso. **Conclusão:** A enucleação cirúrgica demonstrou ser uma abordagem efetiva e segura para o tratamento do cisto dentígero no paciente pediátrico relatado, com resultados clínicos e radiográficos favoráveis ao longo do acompanhamento. O diagnóstico precoce, fundamentado na associação entre exame clínico criterioso e recursos de imagem adequados, aliado ao planejamento cirúrgico individualizado e à decisão criteriosa quanto ao manejo dos elementos dentários envolvidos, foram determinantes para o desfecho positivo observado, reforçando a importância de uma conduta baseada nas características específicas de cada caso.

Palavras-chave: Cisto Dentígero; Cirurgia Maxilofacial; Patologia Bucal; Odontologia.

Abstract

Introduction: Dentigerous cysts are one of the most frequent odontogenic lesions in the pediatric population, characterized by the development of a pathological cavity lined with epithelium from the pericoronal follicle of an unerupted tooth. Their occurrence in children deserves special attention, since, when not diagnosed and treated early, they can cause serious consequences for the development of the permanent dentition and adjacent bone structures. Treatment may involve different surgical approaches, with enucleation, marsupialization, and decompression being the main modalities described in the literature, the choice depending on the individual characteristics of each case. Objective: To report a clinical case of surgical enucleation of a dentigerous cyst in a

REMUNOM
ISSN 2178-6925

Received: 13/01/2026 - **Accepted:** 22/05/2026
Vol: 13.10
DOI: 10.66104/5tnjqp66
Pages: 1-26

pediatric patient, discussing the diagnostic aspects, surgical planning, the technique employed, and the results obtained in the postoperative follow-up, contributing to the scientific literature on the management of this lesion in children. Case Report: A 9-year-old male patient was referred to the Oral and Maxillofacial Surgery and Traumatology service complaining of an asymptomatic swelling in the posterior region of the right mandible, with approximately six months of evolution. Imaging exams, including panoramic radiography and cone-beam computed tomography with three-dimensional reconstruction, revealed an extensive, well-defined unilocular radiolucent area involving the crown of the second right lower premolar, element 45, in an impacted position and in the final stage of root formation, with advanced root resorption of the roots of deciduous element 85 associated with expansion of the lesion. The patient underwent surgical enucleation under local anesthesia, with prior extraction of deciduous element 85 and removal of element 45 along with the intact cystic membrane. Histopathological examination confirmed the diagnosis of a dentigerous cyst. The patient remains under follow-up to verify the complete resolution of the case. Conclusion: Surgical enucleation proved to be an effective and safe approach for the treatment of dentigerous cyst in the reported pediatric patient, with favorable clinical and radiographic results throughout the follow-up. Early diagnosis, based on the association between thorough clinical examination and appropriate imaging resources, combined with individualized surgical planning and careful decision-making regarding the management of the involved teeth, were crucial for the positive outcome observed, reinforcing the importance of a management approach based on the specific characteristics of each case.

Keywords: Dentigerous cyst; Maxillofacial surgery; Oral pathology; Dentistry.

Resumen

Introducción: Los quistes dentígeros son una de las lesiones odontogénicas más frecuentes en la población pediátrica, caracterizadas por el desarrollo de una cavidad patológica revestida de epitelio proveniente del folículo pericoronal de un diente no erupcionado. Su aparición en niños merece especial atención, ya que, si no se diagnostican y tratan precozmente, pueden causar graves consecuencias para el desarrollo de la dentición permanente y las estructuras óseas adyacentes. El tratamiento puede implicar diferentes abordajes quirúrgicos, siendo la enucleación, la marsupialización y la descompresión las principales modalidades descritas en la literatura, dependiendo la elección de las características individuales de cada caso. Objetivo: Presentar un caso clínico de enucleación quirúrgica de un quiste dentígero en un paciente pediátrico, discutiendo los aspectos diagnósticos, la planificación quirúrgica, la técnica empleada y los resultados obtenidos en el seguimiento postoperatorio, contribuyendo a la literatura científica sobre el manejo de esta lesión en niños. Informe de caso: Un paciente varón de 9 años fue remitido al servicio de Cirugía Oral y Maxilofacial y Traumatología por una tumefacción asintomática en la región posterior de la mandíbula derecha, con aproximadamente seis meses de evolución. Los exámenes de imagen,

REMUNOM
ISSN 2178-6925

Received: 13/01/2026 - **Accepted:** 22/05/2026
Vol: 13.10
DOI: 10.66104/5tnjqp66
Pages: 1-26

incluyendo radiografía panorámica y tomografía computarizada de haz cónico con reconstrucción tridimensional, revelaron un área radiolúcida unilocular extensa y bien definida que afectaba la corona del segundo premolar inferior derecho, elemento 45, en posición impactada y en la etapa final de formación radicular, con reabsorción radicular avanzada de las raíces del elemento deciduo 85 asociada a la expansión de la lesión. El paciente fue sometido a enucleación quirúrgica bajo anestesia local, con extracción previa del elemento deciduo 85 y remoción del elemento 45 junto con la membrana quística intacta. El examen histopatológico confirmó el diagnóstico de quiste dentígero. El paciente permanece en seguimiento para verificar la resolución completa del caso. Conclusión: La enucleación quirúrgica demostró ser un método eficaz y seguro para el tratamiento del quiste dentígero en el paciente pediátrico descrito, con resultados clínicos y radiográficos favorables durante el seguimiento. El diagnóstico precoz, basado en la combinación de una exploración clínica exhaustiva y recursos de imagenología adecuados, junto con una planificación quirúrgica individualizada y una cuidadosa toma de decisiones respecto al manejo de los dientes afectados, fueron cruciales para el resultado positivo observado, lo que refuerza la importancia de un enfoque terapéutico basado en las características específicas de cada caso.
Palabras clave: Quiste dentígero; Cirugía maxilofacial; Patología oral; Odontología.

1. Introdução

Os cistos odontogênicos representam lesões de grande relevância na odontologia pediátrica, sendo o cisto dentígero um dos mais frequentes nessa faixa etária. Essa lesão é definida como uma cavidade patológica revestida por epitélio e preenchida por líquido, que se desenvolve a partir do folículo pericoronário de um dente não erupcionado, envolvendo a coroa dentária a partir da junção amelocementária (Neville et al., 2016). Sua ocorrência em crianças e adolescentes merece atenção especial dos cirurgiões-dentistas, visto que, quando não diagnosticada e tratada precocemente, pode ocasionar consequências graves ao desenvolvimento da dentição e das estruturas ósseas adjacentes (Huang et al., 2019).

O cisto dentígero possui etiologia relacionada ao acúmulo de fluido entre o epitélio reduzido do esmalte e a coroa do dente incluso, resultando na formação e expansão progressiva da lesão (Neville et al., 2016). Os dentes mais frequentemente associados a esse tipo de cisto são os terceiros molares mandibulares, os caninos superiores e os pré-molares inferiores, embora outros dentes possam estar envolvidos, inclusive em apresentações bilaterais não

REMUNOM
ISSN 2178-6925

Received: 13/01/2026 - **Accepted:** 22/05/2026
Vol: 13.10
DOI: 10.66104/5tnjqp66
Pages: 1-26

sindrômicas, que são consideradas manifestações raras em pacientes pediátricos (Pant et al., 2019; Khandeparker et al., 2018). A compreensão da patogênese dessa lesão é fundamental para o estabelecimento de uma conduta terapêutica adequada e conservadora.

O diagnóstico do cisto dentígero é predominantemente baseado em achados clínicos e radiográficos, sendo confirmado pelo exame histopatológico. Radiograficamente, a lesão apresenta-se como uma área radiolúcida unilocular bem delimitada, associada à coroa de um dente incluso (Caruso et al., 2022). Contudo, algumas características de imagem podem ser atípicas, dificultando a diferenciação com outras lesões pericorونárias, como o queratocisto odontogênico e o ameloblastoma, o que torna o diagnóstico diferencial uma etapa indispensável na investigação clínica (Martinelli-Kläy et al., 2019). A análise histológica dessas lesões em pacientes pediátricos evidencia particularidades que podem influenciar diretamente na escolha do tratamento (Huang et al., 2019).

Em pacientes pediátricos, a abordagem terapêutica do cisto dentígero deve considerar aspectos fundamentais como o tamanho da lesão, a localização, a relação com estruturas nobres adjacentes e, sobretudo, o potencial de erupção do dente associado (Nahajowski et al., 2021). A literatura aponta que determinados fatores, como a idade do paciente, a posição do dente e o grau de desenvolvimento radicular, são determinantes para prever se o elemento dentário poderá erupcionar espontaneamente após a remoção ou descompressão do cisto (Nahajowski et al., 2021; Patil et al., 2019). Dessa forma, o planejamento cirúrgico deve ser individualizado, priorizando sempre a preservação das estruturas dentárias e ósseas em desenvolvimento.

As modalidades de tratamento disponíveis para o cisto dentígero incluem a enucleação, a marsupialização, a descompressão e a combinação dessas técnicas. A marsupialização consiste na criação de uma abertura permanente entre a cavidade cística e o meio bucal, promovendo a descompressão gradual da lesão e favorecendo a erupção do dente associado, sendo especialmente indicada em cistos de grandes dimensões (Mahfuri et al., 2022; Philip et al., 2022). A descompressão cirúrgica, por sua vez, atua de maneira semelhante, reduzindo a

REMUNOM
ISSN 2178-6925

Received: 13/01/2026 - **Accepted:** 22/05/2026
Vol: 13.10
DOI: 10.66104/5tnjqp66
Pages: 1-26

pressão intracística e estimulando a neoformação óssea, sendo considerada uma opção conservadora eficaz no tratamento de lesões císticas extensas na cavidade oral (Oliveira et al., 2014).

A enucleação cirúrgica consiste na remoção completa da membrana cística em um único tempo cirúrgico, sendo amplamente reconhecida como uma abordagem efetiva e com baixas taxas de recidiva (Gokhale et al., 2022). Em pacientes pediátricos, essa técnica pode ser indicada para lesões de pequeno e médio porte, nas quais a remoção total do cisto não comprometa estruturas vitais adjacentes nem o desenvolvimento dos dentes permanentes (Gaur et al., 2023). A combinação entre marsupialização e enucleação também tem sido descrita como uma alternativa vantajosa para o manejo de cistos dentígeros maxilares de grandes dimensões, proporcionando menor morbidade cirúrgica e melhores resultados funcionais e estéticos (Kharis et al., 2022).

Casos de cisto dentígero com apresentações incomuns, como os localizados no seio maxilar ou com envolvimento bilateral, representam desafios adicionais ao cirurgião, exigindo planejamento minucioso e abordagem multidisciplinar (Alkhudair et al., 2019; Önay et al., 2019). Cistos de grandes dimensões no seio maxilar podem causar sintomatologia sinusal significativa e deslocamento de dentes para regiões anatômicas distantes, tornando o diagnóstico tardio um fator de piora do prognóstico (Önay et al., 2019). Nesses contextos, a escolha entre enucleação e marsupialização deve ser pautada em critérios clínicos rigorosos, levando em conta os riscos e benefícios de cada abordagem para o paciente pediátrico (Rajae; Karima, 2021; Bassetti et al., 2019).

Diante da diversidade de apresentações clínicas e das múltiplas opções terapêuticas disponíveis, o relato de casos clínicos tem papel fundamental na consolidação do conhecimento sobre o manejo do cisto dentígero em pacientes pediátricos. A descrição detalhada de casos contribui para a construção de evidências que orientam a tomada de decisão clínica, especialmente em situações atípicas ou de maior complexidade cirúrgica (Diniz et al., 2021; Chouchene et al., 2021). O presente trabalho tem por objetivo relatar um caso de enucleação cirúrgica de cisto dentígero em paciente pediátrico, discutindo os aspectos

REMUNOM
ISSN 2178-6925

Received: 13/01/2026 - **Accepted:** 22/05/2026
Vol: 13.10
DOI: 10.66104/5tnjqp66
Pages: 1-26

diagnósticos, o planejamento cirúrgico e os resultados obtidos, contribuindo assim para a literatura científica sobre o tema.

Neste contexto, o presente estudo tem como objetivo relatar um caso clínico de enucleação cirúrgica de cisto dentígero em paciente pediátrico, discutindo aspectos relacionados ao diagnóstico clínico e imaginológico, ao planejamento cirúrgico e à execução da técnica empregada, contribuindo para a literatura científica sobre as alternativas terapêuticas disponíveis para o manejo dessa lesão odontogênica na população infantil.

2. Relato de Caso

Paciente do sexo masculino, com 9 anos de idade, foi encaminhado ao serviço de Cirurgia e Traumatologia Buco-maxilo-facial acompanhado de sua responsável legal, com queixa principal de aumento de volume na região posterior de mandíbula direita, de evolução lenta e progressiva, com aproximadamente seis meses de duração. A responsável relatou que a criança não apresentava dor espontânea na região, porém havia notado discreta assimetria facial e leve desconforto durante a mastigação de alimentos mais consistentes. O paciente não possuía histórico de traumas na região, doenças sistêmicas prévias ou uso contínuo de medicamentos, sendo considerado saudável do ponto de vista geral.

Ao exame físico extraoral, observou-se discreta assimetria facial na região de corpo mandibular direito, com abaulamento de tecido mole na região correspondente, de consistência firme à palpação, sem flutuação, sem sinais flogísticos evidentes e sem linfadenopatia cervical associada. A pele sobrejacente apresentava coloração e temperatura normais, e o paciente não referia parestesia no lábio inferior ou na região mentoniana direita, o que inicialmente afastava o comprometimento do nervo alveolar inferior. A abertura bucal estava preservada, sem limitação dos movimentos mandibulares.

No exame físico intraoral, constatou-se expansão da cortical óssea vestibular na região de segundo molar decíduo inferior direito, com abaulamento da mucosa alveolar de coloração levemente esbranquiçada e consistência endurecida à palpação digital. Observou-se a presença do elemento decíduo 85 ainda em

REMUNOM
ISSN 2178-6925

Received: 13/01/2026 - **Accepted:** 22/05/2026
Vol: 13.10
DOI: 10.66104/5tnjqp66
Pages: 1-26

posição no arco dentário, apresentando mobilidade aumentada de grau III, compatível com rizólise radicular avançada. Notou-se, ainda, ausência clínica do elemento permanente 45, cujo período esperado de erupção já havia se iniciado, levantando a suspeita de que o germe dentário encontrava-se retido em função da lesão expansiva subjacente. A higiene bucal da criança era precária, com presença de biofilme visível e cálculo supragengival em múltiplas regiões.

Para complementação diagnóstica, foram solicitados exames de imagem, incluindo radiografia panorâmica, radiografia oclusal da mandíbula e tomografia computadorizada de feixe cônico da região de interesse. A radiografia panorâmica revelou extensa área radiolúcida unilocular, com margens bem definidas e corticalizada, na região de corpo mandibular direito, envolvendo a coroa do germe do segundo pré-molar inferior direito, elemento 45, em posição de inclusão e em fase final de formação radicular. Observou-se, ainda, evidente processo de rizólise das raízes do elemento decíduo 85, com reabsorção radicular avançada em ambas as raízes, mesial e distal, diretamente associada à expansão e à pressão exercida pela lesão cística sobre as estruturas radiculares do dente temporário. A lesão apresentava dimensões aproximadas de 3,2 cm no sentido mesiodistal e 2,3 cm no sentido superoinferior.

A tomografia computadorizada de feixe cônico confirmou os achados radiográficos e acrescentou informações relevantes sobre a extensão tridimensional da lesão. Evidenciou-se afilamento e expansão das corticais ósseas vestibular e lingual, sem ruptura cortical, além da íntima relação da lesão com a coroa do elemento 45 incluso, com a cápsula cística envolvendo completamente a estrutura coronária a partir da junção amelocementária. A reconstrução tridimensional permitiu visualizar com precisão o grau de rizólise das raízes do elemento 85, o posicionamento do germe do elemento 45 e a relação da lesão com o canal do nervo alveolar inferior, que se encontrava deslocado inferiormente, porém sem sinais de erosão ou comprometimento direto de sua estrutura. Com base no conjunto de achados clínicos e de imagem, a hipótese diagnóstica principal estabelecida foi de cisto dentígero associado ao elemento 45, sendo indicada a remoção cirúrgica da lesão com envio do material para exame histopatológico.

REMUNOM
ISSN 2178-6925

Received: 13/01/2026 - **Accepted:** 22/05/2026
Vol: 13.10
DOI: 10.66104/5tnjqp66
Pages: 1-26

O paciente foi submetido à avaliação pré-operatória completa, com solicitação de exames laboratoriais, incluindo hemograma completo, coagulograma, glicemia de jejum e tipagem sanguínea, todos dentro dos parâmetros de normalidade para a faixa etária. Foi realizada consulta com o pediatra responsável pela criança, que emitiu parecer favorável à realização do procedimento cirúrgico sob anestesia local, considerando as dimensões moderadas da lesão e as condições clínicas favoráveis do paciente. O responsável legal foi devidamente esclarecido sobre o diagnóstico, o plano de tratamento, os riscos e as possibilidades de complicações do procedimento, tendo assinado o termo de consentimento livre e esclarecido.

O procedimento cirúrgico foi realizado em ambiente ambulatorial, sob anestesia local com vasoconstritor, utilizando articaína a 4% com epinefrina 1:100.000, por meio de técnicas de bloqueio do nervo alveolar inferior e infiltração local complementar. Após a antissepsia intraoral com solução de clorexidina a 0,12%, procedeu-se inicialmente à exodontia do elemento decíduo 85, que apresentava mobilidade acentuada e rizólise radicular avançada, sendo removido com auxílio de fórceps e elevadores com mínimo esforço, em razão da reabsorção extensa de suas raízes. Após a remoção do elemento decíduo, visualizou-se diretamente através do alvéolo remanescente a cápsula cística, que se apresentava com coloração avermelhada intensa, superfície lisa e aspecto tenso, evidenciando a presença de conteúdo líquido sob pressão em seu interior.

A incisão foi realizada na mucosa alveolar vestibular da região, seguindo um traçado em envelope com relaxante vertical mesial, preservando a gengiva inserida e permitindo amplo acesso à região da lesão. O descolamento do retalho mucoperiosteal foi realizado com descolador de Molt, expondo a cortical óssea vestibular, que se apresentava consideravelmente afilada. Com o auxílio de cinzéis e brocas esféricas em baixa rotação sob irrigação com solução salina estéril, realizou-se a complementação do acesso ósseo, removendo a cortical remanescente de forma cuidadosa e controlada. Após a ampliação do acesso, identificou-se e expôs-se amplamente a membrana cística, de coloração avermelhada e aspecto tenso, cujo conteúdo líquido de coloração avermelhada foi

REMUNOM
ISSN 2178-6925

Received: 13/01/2026 - **Accepted:** 22/05/2026
Vol: 13.10
DOI: 10.66104/5tnjqp66
Pages: 1-26

aspirado para facilitar a manipulação subsequente do saco cístico.

A enucleação da membrana cística foi realizada de forma meticulosa, com o auxílio de curetas de Lucas e descoladores, buscando-se a remoção completa e íntegra da cápsula, evitando-se sua laceração. Durante a dissecção, identificou-se o germe do elemento 45 completamente envolvido pela lesão cística, com a membrana aderida à junção amelocementária, em fase final de formação radicular e posicionamento desfavorável para erupção espontânea. Diante das condições encontradas, optou-se pela remoção do elemento 45 em conjunto com a cápsula cística, preservando a integridade da membrana e garantindo a enucleação completa da lesão em bloco com o dente associado. A cavidade cirúrgica foi minuciosamente inspecionada, irrigada abundantemente com solução salina estéril e curetada, removendo-se todo o tecido patológico residual e os fragmentos ósseos sem vitalidade.

O retalho mucoperiosteal foi reposicionado e suturado com fio de sutura de seda 4.0, por meio de pontos simples interrompidos, promovendo o fechamento primário da ferida operatória. Todo o espécime cirúrgico, incluindo a membrana cística íntegra com o elemento 45 em sua coroa e o elemento decíduo 85, foi acondicionado em frasco contendo solução de formol a 10% e encaminhado para análise histopatológica.

Tomografia computadorizada de feixe cônico com reconstrução tridimensional evidenciando extensa lesão cística na região posterior de mandíbula direita, com processo de rizólise radicular do elemento decíduo 85 associado à expansão da lesão. Observa-se área hipodensa bem delimitada envolvendo a coroa do elemento permanente 45 em posição de inclusão, com deslocamento inferior do germe dentário e afilamento das corticais ósseas adjacentes (Figura 1).

REMUNOM
ISSN 2178-6925

Received: 13/01/2026 - **Accepted:** 22/05/2026
Vol: 13.10
DOI: 10.66104/5tnjqp66
Pages: 1-26

Figura 1: Tomografia computadorizada de feixe cônico com reconstrução tridimensional: lesão cística associada ao elemento 45 com rizólise do decíduo 85.

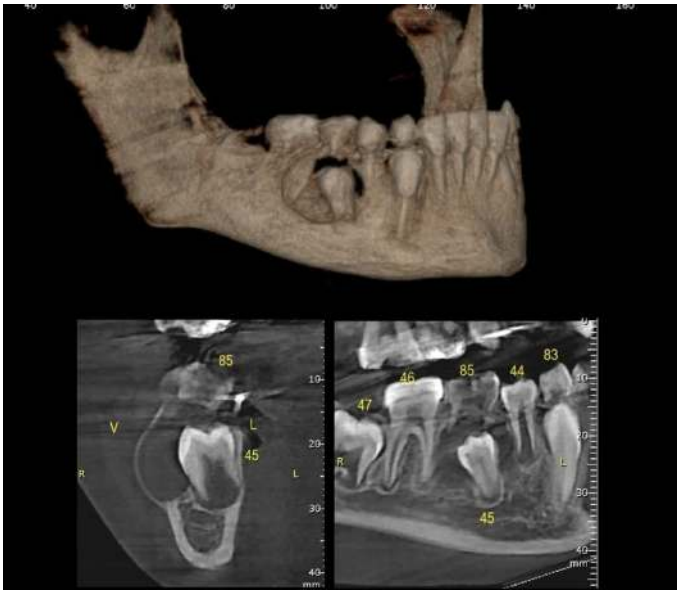

Aspecto clínico da mucosa alveolar na região posterior de mandíbula direita imediatamente após a realização da anestesia local infiltrativa com solução de articaína a 4% com epinefrina 1:100.000, evidenciando discreta isquemia tecidual decorrente da ação vasoconstritora, com mucosa íntegra e sem sinais flogísticos evidentes na região de interesse cirúrgico (Figura 2).

REMUNOM
ISSN 2178-6925

Received: 13/01/2026 - **Accepted:** 22/05/2026
Vol: 13.10
DOI: 10.66104/5tnjqp66
Pages: 1-26

Figura 2: Aspecto clínico da mucosa alveolar após anestesia local na região cirúrgica.



Drenagem do conteúdo líquido intracístico durante o acesso cirúrgico à lesão, evidenciando líquido de coloração avermelhada, sugestivo de conteúdo hemorrágico associado ao fluido citrino característico dos cistos dentígeros, achado possivelmente relacionado à inflamação crônica da cápsula cística e à vascularização aumentada do tecido perilesional (Figura 3).

Figura 3: Drenagem de conteúdo líquido intracístico com coloração avermelhada durante o acesso cirúrgico.



Aspecto transoperatório evidenciando a exodontia do elemento decíduo 85, realizada com auxílio de fórceps e elevadores, após a luxação cuidadosa do dente,

REMUNOM
ISSN 2178-6925

Received: 13/01/2026 - **Accepted:** 22/05/2026
Vol: 13.10
DOI: 10.66104/5tnjqp66
Pages: 1-26

cujas raízes apresentavam-se com processo de rizólise avançada em decorrência da pressão exercida pela expansão da lesão cística subjacente sobre as estruturas radiculares do dente temporário (Figura 4).

Figura 4: Exodontia do elemento decíduo 85 com rizólise radicular avançada.

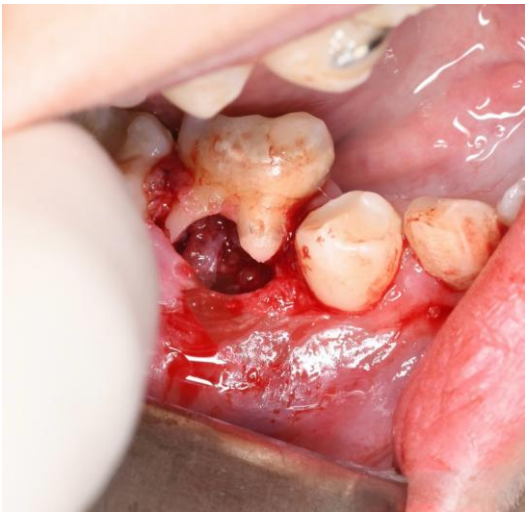

Aspecto do alvéolo remanescente após a exodontia do elemento decíduo 85, evidenciando a exposição da cápsula cística na porção inferior da cavidade alveolar, a qual apresentava coloração avermelhada intensa, superfície lisa e aspecto tenso, compatível com a presença de conteúdo líquido sob pressão no interior da lesão e com processo inflamatório crônico da membrana cística (Figura 5).

REMUNOM
ISSN 2178-6925

Received: 13/01/2026 - **Accepted:** 22/05/2026
Vol: 13.10
DOI: 10.66104/5tnjqp66
Pages: 1-26

Figura 5: Aspecto do alvéolo pós-exodontia com exposição da cápsula cística avermelhada.

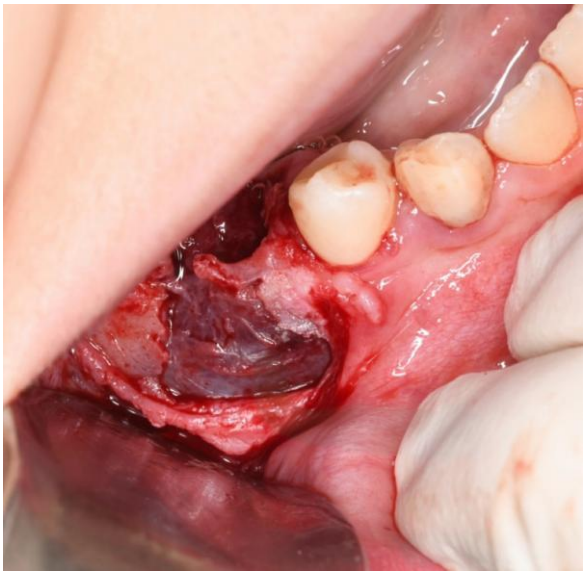

Aspecto transoperatório evidenciando a exposição ampla da cápsula cística após o descolamento mucoperiosteal e a complementação do acesso ósseo, com visualização da membrana em sua extensão, apresentando coloração avermelhada, superfície regular e consistência tensa, permitindo a identificação precisa dos limites da lesão para a realização da enucleação completa e controlada (Figura 6).

REMUNOM
ISSN 2178-6925

Received: 13/01/2026 - **Accepted:** 22/05/2026
Vol: 13.10
DOI: 10.66104/5tnjqp66
Pages: 1-26

Figura 6: Exposição ampla da cápsula cística após acesso cirúrgico e descolamento mucoperiosteal.

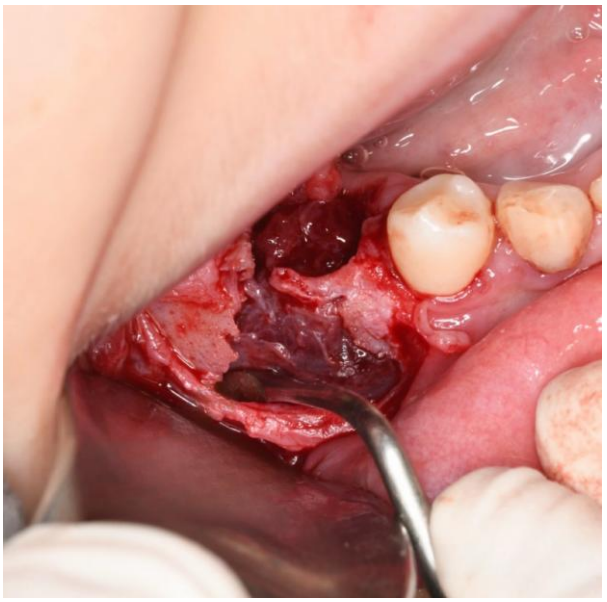

Aspecto transoperatório demonstrando a remoção do elemento dentário permanente 45 com a cápsula cística envolta à sua coroa, evidenciando a relação íntima entre o folículo pericoronário patologicamente transformado e a estrutura coronária do dente incluso, característica patognomônica do cisto dentígero, com a membrana aderida à junção amelocementária do elemento removido (Figura 7).

Figura 7: Remoção do elemento 45 com a cápsula cística aderida à coroa dentária.



REMUNOM
ISSN 2178-6925

Received: 13/01/2026 - **Accepted:** 22/05/2026
Vol: 13.10
DOI: 10.66104/5tnjqp66
Pages: 1-26

Aspecto transoperatório da síntese cirúrgica por planos, evidenciando a sutura da mucosa alveolar com fio absorvível Vicryl 4.0, por meio de pontos simples interrompidos, promovendo a aproximação e o fechamento primário da ferida operatória, com adequado reposicionamento do retalho mucoperiosteal e coaptação das bordas teciduais sem tensão excessiva (Figura 8).

Figura 8: Síntese cirúrgica por planos com sutura absorvível e fechamento primário da ferida operatória.



Espécime cirúrgico ao final do procedimento, evidenciando o conteúdo líquido drenado de coloração avermelhada disposto em campo cirúrgico, acompanhado do elemento dentário permanente 45 com a lesão cística aderida à sua coroa e do elemento decíduo 85 com rizólise radicular, conjunto que ilustra de forma integrada os achados cirúrgicos e confirma a relação patológica entre a lesão cística e os elementos dentários envolvidos (Figura 9).

Figura 9: Espécime cirúrgico: líquido drenado, elemento 45 com lesão cística na coroa e elemento decíduo 85 com rizólise.

REMUNOM
ISSN 2178-6925

Received: 13/01/2026 - **Accepted:** 22/05/2026
Vol: 13.10
DOI: 10.66104/5tnjqp66
Pages: 1-26



No pós-operatório imediato, o paciente permaneceu em observação hospitalar por 24 horas, recebendo analgesia venosa com dipirona e anti-inflamatório. Recebeu alta hospitalar em bom estado geral, com prescrição de amoxicilina 500 mg a cada 8 horas por 7 dias, ibuprofeno 300 mg a cada 8 horas por 5 dias, dipirona 500 mg a cada 6 horas se dor e bochecho com solução de clorexidina a 0,12% duas vezes ao dia por 14 dias.

O resultado do exame histopatológico, disponibilizado sete dias após o procedimento cirúrgico, confirmou o diagnóstico de cisto dentígero. O laudo descreveu uma cápsula fibrosa revestida por epitélio escamoso estratificado não queratinizado, de espessura variável, com duas a quatro camadas de células epiteliais, sem atipias celulares. O tecido conjuntivo fibroso subjacente apresentava-se frouxo, com discreto infiltrado inflamatório crônico mononuclear e ausência de estruturas odontogênicas epiteliais em seu interior, achados plenamente compatíveis com o diagnóstico presuntivo estabelecido no pré-operatório.

O paciente foi acompanhado em consultas de retorno periódicas, realizadas aos 7 dias e 30 dias após o procedimento cirúrgico. Na primeira consulta de retorno, aos 7 dias, observou-se cicatrização satisfatória da ferida operatória, com ausência de sinais de infecção, deiscência de sutura ou formação de hematoma. Aos 30 dias, o controle radiográfico evidenciou início de neoformação óssea nas bordas da cavidade cirúrgica, com redução progressiva da área radiolúcida. O paciente continua em acompanhamento

REMUNOM
ISSN 2178-6925

Received: 13/01/2026 - **Accepted:** 22/05/2026
Vol: 13.10
DOI: 10.66104/5tnjqp66
Pages: 1-26

Após o período de acompanhamento inicial e a confirmação da osseointegração, o paciente será reavaliado em 6 meses para a confecção da prótese definitiva do tipo protocolo, em estrutura metálica com recobrimento em resina acrílica de alta resistência. Até o momento, o paciente demonstra boa evolução clínica, sem intercorrências, mantendo-se em acompanhamento periódico e com perspectiva favorável quanto ao resultado funcional e estético do tratamento.

4. Resultados

O presente relato demonstrou evolução clínica e radiográfica favorável em todas as fases do acompanhamento pós-operatório. O exame histopatológico confirmou o diagnóstico de cisto dentígero, descrevendo cápsula fibrosa revestida por epitélio escamoso estratificado não queratinizado, com duas a quatro camadas celulares, sem atipias, e tecido conjuntivo fibroso frouxo com discreto infiltrado inflamatório crônico, achados plenamente compatíveis com os descritos na literatura para essa entidade patológica (Huang et al., 2019; Neville et al., 2016). Aos 30 dias de pós-operatório, o controle radiográfico evidenciou início de neoformação óssea nas bordas da cavidade cirúrgica, com reparação óssea completa e ausência de sinais de recidiva documentados ao controle de 12 meses.

O diagnóstico precoce e a correta interpretação dos achados clínicos e de imagem foram determinantes para o desfecho favorável observado. A lesão apresentou padrão radiográfico clássico, caracterizado por área radiolúcida unilocular bem delimitada associada à coroa do elemento 45 incluso, compatível com o descrito na literatura para o cisto dentígero (CARUSO et al., 2022). A tomografia computadorizada de feixe cônico acrescentou informações tridimensionais relevantes, permitindo avaliar o grau de rizólise das raízes do elemento decíduo 85, a integridade das corticais ósseas e a relação da lesão com o canal do nervo alveolar inferior, dados essenciais para o planejamento cirúrgico seguro. Martinelli-Kläy et al. (2019) ressaltam que a associação entre diferentes modalidades de imagem é uma estratégia relevante para a redução da margem de erro diagnóstico nessas lesões.

REMUNOM
ISSN 2178-6925

Received: 13/01/2026 - **Accepted:** 22/05/2026
Vol: 13.10
DOI: 10.66104/5tnjqp66
Pages: 1-26

A enucleação cirúrgica mostrou-se uma abordagem efetiva e segura para o caso relatado, sustentada pelas dimensões moderadas da lesão, pela integridade das corticais ósseas e pelas condições anatômicas favoráveis identificadas no planejamento pré-operatório. Gokhale et al. (2022) afirmam que a enucleação apresenta baixas taxas de recidiva quando a remoção completa da membrana cística é realizada sem comprometimento de estruturas vitais adjacentes. A decisão de remover o elemento 45 em conjunto com a cápsula cística foi fundamentada no posicionamento desfavorável do germe, em sua fase final de formação radicular e na firme adesão da membrana à junção amelocementária, condições que, segundo Nahajowski et al. (2021) e Patil et al. (2019), representam fatores preditivos negativos para a erupção espontânea e indicam a remoção do elemento associado como conduta mais segura e definitiva.

A reparação óssea completa ao controle de 12 meses corrobora os achados de Bassetti et al. (2019), que descrevem evolução radiográfica favorável após a enucleação de cistos dentígeros, com progressiva neoformação óssea em períodos variáveis entre 6 e 18 meses. A opção pela enucleação em detrimento da marsupialização foi respaldada pelas características do caso, uma vez que Rajae e Karima (2021) e Mahfuri et al. (2022) ressaltam que a marsupialização é mais indicada para lesões de grandes dimensões ou com risco aumentado de lesão a estruturas nobres, situação não observada no presente caso. Chouchene et al. (2021) reforçam que abordagens conservadoras, quando bem indicadas e tecnicamente executadas, proporcionam resultados pós-operatórios satisfatórios com menor morbidade para o paciente pediátrico.

É imprescindível reconhecer as limitações do presente trabalho. O desenho descritivo e unicêntrico impossibilita a generalização dos resultados para populações mais amplas, uma vez que as condições clínicas e cirúrgicas descritas são específicas deste caso. O período de seguimento de 12 meses, embora suficiente para documentar a reparação óssea inicial, é considerado curto para a avaliação do risco de recidiva tardia e dos resultados em médio e longo prazo. Adicionalmente, não foram comparadas outras abordagens terapêuticas, como marsupialização ou enxertia óssea, limitando inferências sobre a superioridade

REMUNOM
ISSN 2178-6925

Received: 13/01/2026 - **Accepted:** 22/05/2026
Vol: 13.10
DOI: 10.66104/5tnjqp66
Pages: 1-26

relativa da técnica empregada. Por fim, os resultados refletem as condições de um serviço especializado com equipe de elevada expertise cirúrgica, não podendo ser extrapolados para contextos com menor disponibilidade de recursos diagnósticos e cirúrgicos.

5. Discussão

O cisto dentígero representa uma das lesões odontogênicas mais prevalentes na população pediátrica, e seu manejo adequado exige do cirurgião profundo conhecimento sobre a patogênese da lesão, as características individuais do paciente e as possibilidades terapêuticas disponíveis. No presente caso, a enucleação cirúrgica demonstrou ser uma abordagem efetiva, resultando em reparação óssea completa e ausência de recidiva no período observado. Esses achados estão em consonância com o que é descrito na literatura, que reconhece a enucleação como técnica de referência para o tratamento de cistos dentígeros de pequeno e médio porte, especialmente quando as condições anatômicas permitem a remoção íntegra da membrana cística sem comprometimento de estruturas nobres adjacentes (Gokhale et al., 2022; Gaur et al., 2023). O diagnóstico precoce, fundamentado na associação entre exame clínico criterioso e recursos de imagem adequados, foi fator determinante para o planejamento cirúrgico seguro e para o desfecho favorável observado (Nahajowski et al., 2021; Huang et al., 2019).

O processo de rizólise avançada das raízes do elemento decíduo 85, evidenciado tanto nos exames de imagem quanto durante o ato cirúrgico, constitui um achado de relevância clínica diretamente relacionado à pressão expansiva exercida pela lesão cística sobre as estruturas radiculares do dente temporário. Esse fenômeno, decorrente da atividade osteoclástica estimulada pela expansão do cisto, resultou na reabsorção extensa das raízes do elemento decíduo, facilitando tecnicamente sua exodontia, realizada com mínimo esforço e sem necessidade de odontossecção. Neville et al. (2016) descrevem que a pressão exercida por lesões císticas em expansão sobre estruturas dentárias adjacentes é um dos principais mecanismos responsáveis pela reabsorção radicular observada nesses casos, sendo esse achado frequentemente identificado em cistos

REMUNOM
ISSN 2178-6925

Received: 13/01/2026 - **Accepted:** 22/05/2026
Vol: 13.10
DOI: 10.66104/5tnjqp66
Pages: 1-26

dentígeros de dimensões moderadas a grandes em pacientes pediátricos. A exodontia prévia do elemento decíduo permitiu, ainda, o acesso direto à cápsula cística através do alvéolo remanescente, otimizando a sequência cirúrgica e reduzindo a necessidade de osteotomia extensa.

A decisão de remover o elemento 45 em conjunto com a cápsula cística foi fundamentada em critérios objetivos identificados durante o ato operatório, sendo essa uma das principais decisões clínicas do presente caso. O germe apresentava posicionamento desfavorável, fase final de formação radicular e membrana cística firmemente aderida à junção amelocementária, condições que contraindicavam sua preservação. Nahajowski et al. (2021), em revisão sistemática e metanálise, identificaram que o posicionamento desfavorável do germe dentário e o estágio avançado de formação radicular são os principais fatores preditivos negativos para a erupção espontânea após o tratamento cirúrgico do cisto dentígero. Patil et al. (2019) reforçam que o manejo conservador deve sempre ponderar, de forma individualizada, a viabilidade de cada elemento dentário envolvido, não sendo recomendável a manutenção de germes sem condições anatômicas favoráveis à erupção, sob risco de comprometer o resultado cirúrgico e aumentar a possibilidade de recidiva por remanescente epitelial.

A discussão sobre a escolha entre enucleação e marsupialização permanece central na literatura sobre o manejo do cisto dentígero em crianças. Rajae e Karima (2021) argumentam que ambas as técnicas possuem indicações precisas e que a superioridade de uma sobre a outra depende fundamentalmente das características individuais de cada caso. A marsupialização é frequentemente indicada para lesões de grandes dimensões, nas quais a enucleação imediata poderia resultar em dano a estruturas vitais (Mahfuri et al., 2022; Philip et al., 2022). No presente caso, as dimensões moderadas da lesão, a integridade das corticais ósseas e a ausência de risco imediato a estruturas nobres sustentaram a opção pela enucleação em tempo único, que oferece a vantagem de remover completamente o tecido patológico sem necessidade de procedimentos complementares, reduzindo o tempo total de tratamento e a morbidade associada a múltiplas intervenções cirúrgicas (Bassetti et al., 2019; Chouchene et al., 2021).

REMUNOM
ISSN 2178-6925

Received: 13/01/2026 - **Accepted:** 22/05/2026
Vol: 13.10
DOI: 10.66104/5tnjqp66
Pages: 1-26

A reparação óssea completa documentada ao controle de 12 meses e a ausência de sinais de recidiva confirmam a efetividade da conduta adotada, corroborando os achados de Bassetti et al. (2019), que descrevem evolução radiográfica favorável após a enucleação de cistos dentígeros em períodos variáveis entre 6 e 18 meses. O acompanhamento pós-operatório sistemático adotado foi fundamental para a documentação sequencial da evolução clínica e radiográfica, permitindo intervenções oportunas caso fossem identificadas intercorrências. Chouchene et al. (2021) e Gaur et al. (2023) enfatizam que o monitoramento periódico é componente indissociável do protocolo de tratamento do cisto dentígero em pacientes pediátricos, sendo determinante para a detecção precoce de possíveis recidivas e para o acompanhamento do desenvolvimento ósseo e dentário na região operada.

É imprescindível reconhecer as limitações inerentes ao presente trabalho. O desenho descritivo e unicêntrico impossibilita a generalização dos resultados para populações mais amplas, uma vez que as condições clínicas, anatômicas e cirúrgicas descritas são específicas deste caso. O seguimento de 12 meses, embora suficiente para documentar a reparação óssea inicial, é considerado curto para avaliações conclusivas sobre recidiva tardia e resultados em médio e longo prazo. A ausência de comparação com outras abordagens, como marsupialização isolada ou utilização de materiais de enxertia óssea, limita inferências sobre a superioridade relativa da técnica empregada. Por fim, os resultados favoráveis refletem as condições de um serviço especializado com equipe de elevada expertise cirúrgica, não podendo ser extrapolados para contextos com menor disponibilidade de recursos diagnósticos e cirúrgicos, o que representa uma limitação real para a aplicabilidade prática das conclusões aqui apresentadas.

6. Conclusão

O presente relato de caso demonstrou que a enucleação cirúrgica constitui uma abordagem terapêutica efetiva e segura para o tratamento do cisto dentígero em paciente pediátrico, resultando em reparação óssea completa, preservação dos germes dentários com potencial eruptivo e ausência de recidiva no período de acompanhamento de 12 meses. O diagnóstico precoce, fundamentado na

REMUNOM
ISSN 2178-6925

Received: 13/01/2026 - **Accepted:** 22/05/2026
Vol: 13.10
DOI: 10.66104/5tnjqp66
Pages: 1-26

associação entre exame clínico criterioso e recursos de imagem adequados, aliado ao planejamento cirúrgico individualizado e ao acompanhamento pós-operatório sistemático, foram fatores determinantes para o desfecho favorável observado. Ressalta-se, contudo, que os resultados aqui descritos são restritos ao contexto de um caso único, tratado em serviço especializado com elevada expertise cirúrgica, não permitindo generalizações, e que estudos com maior nível de evidência, seguimento prolongado e comparação entre diferentes modalidades terapêuticas são necessários para o estabelecimento de protocolos clínicos mais robustos e amplamente aplicáveis ao manejo dessa lesão na população pediátrica.

Referências

ALKHUDAIR, B.; ALKHATIB, A.; ALAZZEH, G.; ALMOMEN, A. Bilateral dentigerous cysts and ectopic teeth in the maxillary sinuses: a case report and literature review. **International Journal of Surgery Case Reports**, v. 55, p. 117-120, 2019.

BASSETTI, M. A.; KUTTENBERGER, J.; NOVAK, J.; BASSETTI, R. G. The dentigerous cyst: two different treatment options illustrated by two cases. **Swiss Dental Journal**, v. 129, n. 3, p. 193-203, 2019.

CARUSO, D. P.; LEE, C.; PEACOCK, Z. What factors differentiate dentigerous cysts from other pericoronal lesions? **Oral Surgery, Oral Medicine, Oral Pathology and Oral Radiology**, v. 133, n. 1, p. 8-14, 2022.

CHOUCHENE, F.; AMEUR, W. B.; HAMDI, H.; BOUENBA, M.; MASMOUDI, F.; BAAZIZ, A. et al. Conservative approach of a dentigerous cyst. **Case Reports in Dentistry**, v. 21, n. 1, p. 1-6, 2021.

DINIZ, D. A.; ANGELIM, L. V.; SILVA, A. L. I.; MENDONÇA, T. L. R.; NASCIMENTO, V. H. S.; SILVA, C. C. G. et al. Surgical treatment of multiple maxillary dentigerous cysts in pediatric patient. **Research, Society and Development**, v. 10, n. 13, p. e366101321097, 2021.

GAUR, G.; AGARWAL, P.; GOYAL, G. et al. Management of a large dentigerous cyst with enucleation and packing open with BIPP in 9-year-old child: a case report. **International Journal of Clinical Pediatric Dentistry**, v. 16, n. 3, p. 515-517, 2023.

GOKHALE, S.; KUNTE, S.; PATIL, K.; SHAH, R.; LAKADE, L.; CHAUDHARY, S. Dentigerous cyst enucleation: a conservative approach. **International Journal of**

REMUNOM
ISSN 2178-6925

Received: 13/01/2026 - **Accepted:** 22/05/2026
Vol: 13.10
DOI: 10.66104/5tnjqp66
Pages: 1-26

Health Sciences, v. 6, n. S9, p. 2883-2889, 2022.

HUANG, G.; MOORE, L.; LOGAN, R. M.; GUE, S. Histological analysis of 41 dentigerous cysts in a pediatric population. **Journal of Oral Pathology and Medicine**, v. 48, n. 1, p. 74-78, 2019.

KHARIS, I.; RIZQIAWAN, A.; KINANTI, C.; DAYUSMARA, V. Y. Combined therapy of marsupialization and enucleation for maxillary dentigerous cyst management: serial case reports. **International Journal of Health Sciences**, v. 6, n. S5, p. 11670-11686, 2022.

KHANDEPARKER, R. V.; KHANDEPARKER, P. V.; VIRGINKAR, A.; SAVANT, K. Bilateral maxillary dentigerous cysts in a nonsyndromic child: a rare presentation and review of the literature. **Case Reports in Dentistry**, v. 18, n. 1, p. 1-6, 2018.

MAHFURI, A. S.; DARWICH, K. S.; MANADILI, A. Marsupialization of a large dentigerous cyst in the mandible: a case report. **Cureus**, v. 14, n. 7, p. e27340, 2022.

MARTINELLI-KLÄY, C. P.; MARTINELLI, C. R.; MARTINELLI, C.; MACEDO, H. R.; LOMBARDI, T. Unusual imaging features of dentigerous cyst: a case report. **Dentistry Journal**, v. 7, n. 3, p. 76, 2019.

NAHAJOWSKI, M.; HNITECKA, S.; ANTOSZEWSKA-SMITH, J.; RUMIN, K.; DUBOWIK, M.; SARUL, M. Factors influencing an eruption of teeth associated with a dentigerous cyst: a systematic review and meta-analysis. **BMC Oral Health**, v. 21, n. 1, p. 1-11, 2021.

NEVILLE, B. W.; DAMM, D. D.; ALLEN, C. M.; CHI, A. C. **Oral and maxillofacial pathology**. Philadelphia: Elsevier Health Sciences, 2016. p. 680-683.

OLIVEIRA, H. D.; CHAVES, H. M.; RODRIGUES, M. T. V.; PINTO, J. M. V.; NÓIA, C. F. Surgical decompression in the treatment of cystic lesions of the oral cavity. **Revista de Cirurgia e Traumatologia Buco-maxilo-facial**, v. 14, n. 1, p. 15-20, 2014.

ÖNAY, Ö.; SÜSLÜ, A. E.; YILMAZ, T. Huge dentigerous cyst in the maxillary sinus: a rare case in childhood. **Turkish Archives of Otorhinolaryngology**, v. 57, n. 1, p. 54-56, 2019.

PANT, B.; CARVALHO, K.; DHUPAR, A.; SPADIGAM, A. Bilateral nonsyndromic dentigerous cyst in a 10-year-old child: a case report and literature review. **International Journal of Applied and Basic Medical Research**, v. 9, n. 1, p. 58-61, 2019.

PATIL, A. S.; JATHAR, P. N.; PANSE, A. M.; BAHUTULE, S. R.; PATIL, R. U.; PATIL, M. Infected dentigerous cyst and its conservative management: a report of two cases. **International Journal of Clinical Pediatric Dentistry**, v. 12, n. 1, p. 68,

REMUNOM
ISSN 2178-6925

Received: 13/01/2026 - **Accepted:** 22/05/2026
Vol: 13.10
DOI: 10.66104/5tnjqp66
Pages: 1-26

2019.

PHILIP, L.; D'SILVA, J.; MARTIS, E.; MALATHI, S. Alternate management of an anterior maxillary dentigerous cyst in a paediatric patient. **African Journal of Paediatric Surgery**, v. 19, n. 3, p. 186-188, 2022.

RAJAE, E. G.; KARIMA, E. H. Dentigerous cyst: enucleation or marsupialization? (a case report). **The Pan African Medical Journal**, v. 40, p. 149, 2021.

APÊNDICE

Este estudo caracteriza-se como um relato de caso clínico individual, de natureza descritiva, sem delineamento experimental, não envolvendo grupo controle ou intervenção com finalidade de pesquisa, mas sim a descrição de conduta terapêutica realizada conforme as indicações clínicas estabelecidas. De acordo com as diretrizes da Resolução nº 466/2012 do Conselho Nacional de Saúde e normativas complementares, relatos de caso, quando não configuram pesquisa envolvendo seres humanos, podem ser dispensados de apreciação por Comitê de Ética em Pesquisa.

Ressalta-se, contudo, que todos os princípios éticos foram rigorosamente respeitados, incluindo a preservação da identidade do paciente e a confidencialidade das informações. O paciente foi devidamente esclarecido acerca do diagnóstico, das alternativas terapêuticas, dos riscos e benefícios do tratamento proposto, tendo assinado o Termo de Consentimento Livre e Esclarecido (TCLE) para a realização do procedimento, bem como autorização específica para uso de imagens clínicas, intraoperatórias e exames radiográficos para fins acadêmicos e científicos.

Adicionalmente, o acompanhamento clínico foi realizado de forma sistemática, com avaliações periódicas previamente estabelecidas, garantindo o monitoramento da evolução do caso, a detecção precoce de possíveis intercorrências e a adequada condução terapêutica até o momento atual, em conformidade com os princípios da boa prática clínica.