REMUNOM
ISSN 2178-6925

Received: 11/03/2026 - **Accepted:** 02/06/2026
Vol: 13.11
DOI: 10.66104/htvavv98
Pages: 1-12

CLAREAMENTO DENTAL INTERNO COM ÓLEO DE GIRASSOL OZONIZADO ASSOCIADO AO PERBORATO DE SÓDIO: RELATO DE CASO CLÍNICO

INTERNAL DENTAL BLEACHING WITH OZONIZED SUNFLOWER OIL ASSOCIATED WITH SODIUM PERBORATE: A CLINICAL CASE REPORT

BLANQUEAMIENTO DENTAL INTERNO CON ACEITE DE GIRASOL OZONIZADO ASOCIADO AL PERBORATO DE SODIO: REPORTE DE CASO CLÍNICO

Maria Ritha Veiga Colognese
DDS, Universidade Estadual do Oeste do Paraná (UNIOESTE), Brasil
E-mail: mariarithacolognese@gmail.com

Vitoria Bortolon Jassniker
DDS, Universidade Estadual do Oeste do Paraná (UNIOESTE), Brasil
E-mail: vitoriabjassniker@gmail.com

Alana Zenilda Thomaz Sacht
DDS, Universidade Estadual do Oeste do Paraná (UNIOESTE), Brasil
E-mail: alanasacht43@icloud.com

Mateus Pacer de Lima
DDS, Universidade Estadual do Oeste do Paraná (UNIOESTE), Brasil
E-mail: mateuspacer@gmail.com

Poliana Maria de Faveri Cardoso
DDS, MSc, Universidade Estadual do Oeste do Paraná (UNIOESTE), Brasil
E-mail: polif1704@gmail.com

Julio Katuhide Ueda
DDS, MSc, PhD, Universidade Estadual do Oeste do Paraná (UNIOESTE), Brasil
E-mail: julioueda07@gmail.com

Patrícia Oehlmeyer Nassar
DDS, MSc, PhD, Universidade Estadual do Oeste do Paraná (UNIOESTE), Brasil
E-mail: patricia.nassar@unioeste.br

Veridiana Camilotti
DDS, MSc, PhD, Universidade Estadual do Oeste do Paraná (UNIOESTE), Brasil
E-mail: vericamilotti@hotmail.com

REMUNOM
ISSN 2178-6925

Received: 11/03/2026 - **Accepted:** 02/06/2026
Vol: 13.11
DOI: 10.66104/htvavv98
Pages: 1-12

Resumo

Objetivo: Descrever o protocolo terapêutico e os desfechos clínicos do clareamento dental interno utilizando perborato de sódio associado ao óleo de girassol ozonizado em dente anterior tratado endodonticamente. **Relato de caso:** Paciente do sexo feminino com escurecimento do incisivo central superior direito previamente tratado endodonticamente, com queixa associada. Os exames clínico e radiográfico evidenciaram escurecimento coronário sem alterações periapicais ou reabsorção cervical externa. O clareamento dental interno foi realizado pela técnica walking bleach utilizando perborato de sódio associado ao óleo de girassol ozonizado na proporção 2:1. A troca do agente clareador ocorreu após sete dias, com obtenção da cor desejada após duas sessões. Posteriormente, aplicou-se pasta de hidróxido de cálcio por 14 dias antes da restauração definitiva. A avaliação visual pela escala Vita Classical indicou alteração cromática de C3 para C2, com melhora da integração cromática em relação aos dentes adjacentes. A associação terapêutica mostrou potencial clínico promissor com redução no número de sessões clínicas, sem evidência de efeitos adversos durante o período de acompanhamento realizado. **Conclusão:** A associação entre perborato de sódio e óleo de girassol ozonizado mostrou potencial para o clareamento dental interno de dentes tratados endodonticamente em área estética, podendo representar uma abordagem. Entretanto, estudos clínicos controlados são necessários para investigar estabilidade cromática, segurança biológica e padronização do protocolo.

Palavras-chave: Clareamento Dental; Estética Dentária; Ozonioterapia; Endodontia.

Abstract

Objective: To describe the therapeutic protocol and clinical outcomes of internal dental bleaching using sodium perborate associated with ozonized sunflower oil in an endodontically treated anterior tooth. **Case report:** A female patient presented with discoloration of the maxillary right central incisor previously treated endodontically, associated with an esthetic complaint. Clinical and radiographic examinations revealed coronal discoloration without periapical alterations or external cervical resorption. Internal dental bleaching was performed using the walking bleach technique with sodium perborate associated with ozonized sunflower oil in a 2:1 ratio. The bleaching agent was replaced after seven days, and the desired shade was achieved after two sessions. Subsequently, calcium hydroxide paste was applied for 14 days before definitive restoration. Visual evaluation using the Vita Classical shade guide indicated a color change from C3 to C2, with improved chromatic integration in relation to adjacent teeth. The therapeutic association showed promising clinical potential, with a reduction in the number of clinical sessions and no evidence of adverse effects during the follow-up period. **Conclusion:** The association between sodium perborate and ozonized sunflower oil showed potential for internal dental bleaching of endodontically treated teeth in esthetic areas and may represent an alternative therapeutic approach. However, controlled clinical studies are necessary to investigate

REMUNOM
ISSN 2178-6925

Received: 11/03/2026 - **Accepted:** 02/06/2026
Vol: 13.11
DOI: 10.66104/htvavv98
Pages: 1-12

color stability, biological safety, and protocol standardization.

Keywords: Tooth Bleaching; Esthetics, Dental; Ozone Therapy; Endodontics.

Resumen

Objetivo: Describir el protocolo terapéutico y los resultados clínicos del blanqueamiento dental interno utilizando perborato de sodio asociado con aceite de girasol ozonizado en un diente anterior tratado endodónticamente. **Reporte de caso:** Paciente femenina con oscurecimiento del incisivo central superior derecho previamente tratado endodónticamente, asociado a una queja estética. Los exámenes clínico y radiográfico evidenciaron oscurecimiento coronario sin alteraciones periapicales ni reabsorción cervical externa. El blanqueamiento dental interno se realizó mediante la técnica walking bleach utilizando perborato de sodio asociado con aceite de girasol ozonizado en proporción 2:1. El agente blanqueador fue reemplazado después de siete días, obteniéndose el color deseado tras dos sesiones. Posteriormente, se aplicó pasta de hidróxido de calcio durante 14 días antes de la restauración definitiva. La evaluación visual mediante la guía Vita Classical indicó un cambio cromático de C3 a C2, con mejor integración cromática en relación con los dientes adyacentes. La asociación terapéutica mostró un potencial clínico prometedor, con reducción en el número de sesiones clínicas y sin evidencia de efectos adversos durante el período de seguimiento realizado. **Conclusión:** La asociación entre perborato de sodio y aceite de girasol ozonizado mostró potencial para el blanqueamiento dental interno de dientes tratados endodónticamente en áreas estéticas, pudiendo representar un enfoque terapéutico alternativo. Sin embargo, son necesarios estudios clínicos controlados para investigar la estabilidad cromática, la seguridad biológica y la estandarización del protocolo.

Palabras clave: Blanqueiamiento de Dientes; Estética Dental; Ozonioterapía; Endodoncia.

1. Introdução

O clareamento interno constitui uma abordagem conservadora e amplamente utilizada para o tratamento de dentes tratados endodonticamente com alteração cromática em região estética (Amer, 2023). Embora os protocolos baseados em peróxido de hidrogênio (PH) apresentem efetividade clínica previsível, a maior difusão transdentinária desses agentes oxidantes tem sido associada ao potencial risco de reabsorção cervical externa (Anugrahati et al., 2021; Prisinda; Malinda, 2023). Nesse contexto, estratégias terapêuticas capazes

REMUNOM
ISSN 2178-6925

Received: 11/03/2026 - **Accepted:** 02/06/2026
Vol: 13.11
DOI: 10.66104/htvavv98
Pages: 1-12

de otimizar a eficácia clareadora, reduzir o número de sessões clínicas e diminuir possíveis efeitos adversos permanecem relevantes na prática clínica e na pesquisa translacional.

Nesse contexto, o óleo de girassol ozonizado tem sido investigado como agente coadjuvante em protocolos clareadores, uma vez que apresenta capacidade de liberar espécies reativas de oxigênio de forma gradual (Cardoso et al., 2024). Esse mecanismo pode favorecer a degradação oxidativa dos pigmentos cromogênicos e contribuir para a intensificação do efeito clareador (Schneider et al., 2023). Em um ensaio clínico randomizado, Cardoso et al. (2024) observaram maior alteração de cor cromática e redução do número de sessões clínicas com a associação entre perborato de sódio e óleo de girassol ozonizado em comparação ao protocolo convencional utilizando perborato de sódio associado à solução salina, sem comprometer a estabilidade da cor. Adicionalmente, estudos in vitro observaram ausência de alterações relevantes na microdureza superficial do esmalte após utilização de óleos ozonizados, sugerindo segurança quanto à integridade estrutural dental (Selena et al., 2019).

Apesar dos achados preliminares favoráveis, ainda não há consenso na literatura quanto à efetividade clínica, estabilidade cromática em longo prazo e segurança biológica de protocolos de clareamento interno associados a compostos ozonizados. Além disso, permanecem limitadas as evidências clínicas relacionadas à padronização da concentração, proporção e tempo de aplicação desses agentes em dentes tratados endodonticamente, especialmente em região estética. Considerando essa lacuna de conhecimento, o presente relato de caso clínico tem como objetivo descrever o protocolo terapêutico e os desfechos clínicos observados no clareamento interno de um dente tratado endodonticamente em área estética utilizando perborato de sódio associado ao óleo de girassol ozonizado.

2. Relato de caso

Desenho do estudo

REMUNOM
ISSN 2178-6925

Received: 11/03/2026 - **Accepted:** 02/06/2026
Vol: 13.11
DOI: 10.66104/htvavv98
Pages: 1-12

Este estudo consiste em um relato de caso clínico conduzido na Clínica de Odontologia da Universidade Estadual do Oeste do Paraná (UNIOESTE), Brasil entre outubro de 2025 a janeiro de 2026. O relato foi elaborado de acordo com as diretrizes CARE (CAse REport) (Riley et al., 2017), com o objetivo de descrever o protocolo terapêutico e os desfechos clínicos do clareamento dental interno utilizando perborato de sódio associado ao óleo de girassol ozonizado em dente tratado endodonticamente localizado em região estética. O acompanhamento clínico e radiográfico foi realizado entre outubro de 2025 e janeiro de 2026, incluindo avaliação clínica da estabilidade cromática e monitoramento de possíveis alterações periapicais ou sinais de reabsorção cervical externa.

Critérios éticos

Esse relato de caso clínico foi elaborado em conformidade com os princípios éticos estabelecidos pela Declaração de Helsinki de 1964. A paciente recebeu esclarecimentos detalhados sobre os procedimentos clínicos, potenciais riscos e benefícios da intervenção proposta, formalizando sua participação mediante assinatura do Termo de Consentimento Livre e Esclarecido (TCLE). Adicionalmente, autorizou o registro fotográfico e a utilização das imagens e informações clínicas para fins científicos e de publicação, garantindo-se a preservação de sua identidade e confidencialidade. O estudo foi aprovado pelo Comitê de Ética em Pesquisa da Universidade Estadual do Oeste do Paraná, sob parecer nº 15685419.7.0000.0107.

Apresentação do caso

Paciente do sexo feminino, 42 anos de idade, apresentou-se à Clínica de Odontologia da Universidade Estadual do Oeste do Paraná (UNIOESTE), Brasil, com queixa estética relacionada ao escurecimento progressivo do incisivo central superior direito previamente submetido ao tratamento endodôntico. A alteração cromática coronária comprometia a harmonia do sorriso e motivou a busca por tratamento estético conservador.

Durante a anamnese, a paciente não relatou sintomatologia dolorosa

REMUNOM
ISSN 2178-6925

Received: 11/03/2026 - **Accepted:** 02/06/2026
Vol: 13.11
DOI: 10.66104/htvavv98
Pages: 1-12

associada ao elemento dental, histórico prévio de procedimentos clareadores ou alergias medicamentosas conhecidas. Também não foram identificadas doenças sistêmicas relevantes, uso contínuo de medicamentos ou condições clínicas capazes de interferir no tratamento proposto. O escurecimento coronário ocorreu progressivamente após tratamento endodôntico realizado há cinco anos em decorrência de trauma dentário.

Avaliação clínica e radiográfica

Ao exame clínico intraoral evidenciou escurecimento coronário do incisivo central superior direito, previamente submetido ao tratamento endodôntico (Figura 1). O elemento dental apresentava remanescente coronário satisfatório, ausências de alterações periodontais associadas e integridade dos tecidos gengivais adjacentes. A avaliação inicial da cor foi realizada utilizando a escala Vita Classical (Vita Zahnfabrik, Bad Säckingen, Alemanha), sendo registrada a tonalidade C3.

Figura 1. Aspecto clínico inicial evidenciando escurecimento coronário do incisivo central superior direito tratado endodonticamente



A radiografia periapical foi realizada para avaliação da qualidade do tratamento endodôntico e investigação de possíveis alterações associadas ao clareamento interno. A análise radiográfica evidenciou tratamento endodôntico satisfatório, ausência de alterações periapicais e ausência de sinais sugestivos de reabsorção cervical externa.

REMUNOM
ISSN 2178-6925

Received: 11/03/2026 - **Accepted:** 02/06/2026
Vol: 13.11
DOI: 10.66104/htvavv98
Pages: 1-12

Com base nos achados clínicos e radiográficos, estabeleceu-se o diagnóstico de escurecimento coronário associado ao tratamento endodôntico, sendo indicado o clareamento dental interno como abordagem terapêutica conservadora para reabilitação estética do elemento dental.

Intervenção clínica

Inicialmente, realizou-se profilaxia dental utilizando escova de Robinson (Microdont, São Paulo, SP, Brazil), pedra-pomes (Quimidrol, Joinville, SC, Brazil) e água, seguida do registro inicial da cor utilizando a escala Vita Classical (Vita Lumin, Vita Zahnfabrik, Bad Säckingen, Alemanha). Posteriormente, após isolamento absoluto do campo operatório, removeu-se o material restaurador presente na câmara pulpar e realizou-se desobturação parcial da guta-percha aproximadamente 2 mm abaixo da junção cemento-esmalte (Figura 2).

Figura 2. Mensuração da altura da coroa clínica utilizando instrumento milimetrado e stop de borracha

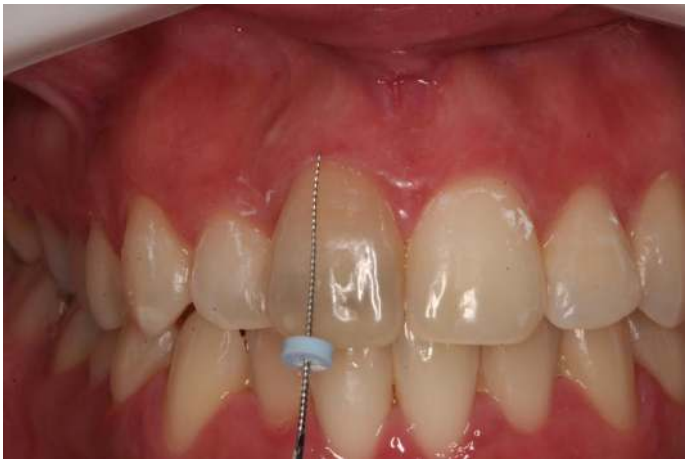

Em seguida, confeccionou-se a barreira cervical com cimento de ionômero de vidro reforçado por resina (Riva Light Cure, SDI Limited, Bayswater, Victoria, Australia), com o objetivo de prevenir a difusão do agente clareador para os tecidos periodontais adjacentes.

O clareamento dental interno foi realizado pela walking bleach [8] utilizando perborato de sódio associado ao óleo de girassol ozonizado, na proporção 2:1. A

REMUNOM
ISSN 2178-6925

Received: 11/03/2026 - **Accepted:** 02/06/2026
Vol: 13.11
DOI: 10.66104/htvavv98
Pages: 1-12

pasta clareadora foi inserida na câmara pulpar até o preenchimento completo da cavidade, seguido de selamento provisório com resina composta Filtek Z250 XT (3M ESPE, St. Paul, MN, EUA). Após sete dias, o agente clareador foi removido e substituído, conforme protocolo clínico estabelecido após a segunda sessão. Observou-se compatibilidade cromática satisfatória em relação aos dentes adjacentes, sendo o tratamento clareador finalizado. Ao término do protocolo clareador, a câmara pulpar foi irrigada abundantemente e preenchida com pasta de hidróxido de cálcio associada à água destilada (Biodinâmica, Ibiporã, PR, Brasil) durante 14 dias. Após esse período, realizou-se a restauração definitiva do elemento dental.

Desfechos clínicos e acompanhamento

Após a conclusão do protocolo clareador, a avaliação visual pela escala Vita Classical demonstrou alteração cromática de C3 para C2, com melhora da integração cromática do elemento dental em relação aos dentes adjacentes. Clinicamente, observou-se resultado favorável quanto à harmonização estética do sorriso, ao grau de clareamento obtido após o protocolo, sem relato de sintomatologia dolorosa ou desconforto da paciente durante o tratamento (Figura 3).

No acompanhamento clínico e radiográfico realizado após 60 dias, não foram observados sinais de recidiva cromática, alterações periapicais ou evidências sugestivas de reabsorção cervical externa. Adicionalmente, o elemento dental apresentou manutenção da integridade restauradora e estabilidade clínica satisfatória durante o período avaliado.

REMUNOM
ISSN 2178-6925

Received: 11/03/2026 - **Accepted:** 02/06/2026
Vol: 13.11
DOI: 10.66104/htvavv98
Pages: 1-12

Figura 3. Comparação entre os aspectos inicial (A) e final (B) após o clareamento dental interno do incisivo central superior direito



3. Discussão

O presente relato de caso monstrou que a associação entre perborato de sódio e óleo de girassol ozonizado promoveu clareamento intracoronal em um dente anterior tratado endodonticamente, resultando em alteração cromática de C3 para C2 após duas sessões da técnica walking bleach. Além da melhora estética obtida, não ocorreram intercorrências clínicas durante o tratamento. Esses achados sugerem que esse protocolo pode ser uma alternativa para a reabilitação estética de dentes escurecidos. No entanto, esses resultados devem ser interpretados à luz dos protocolos convencionalmente utilizados no clareamento intracoronário.

Os protocolos convencionais de clareamento dental interno frequentemente utilizam perborato de sódio associado à água destilada, solução salina ou peróxido de hidrogênio (PH) (Amer, 2023; Coelho et al., 2020). Embora esses protocolos apresentem eficácia clínica bem documentada, em alguns casos, múltiplas sessões podem ser necessárias para atingir o resultado estético desejado (Amer, 2023). Além disso, protocolos baseados em PH em altas concentrações têm sido associados a maior risco de reabsorção cervical externa, particularmente na ausência de barreira cervical adequada (Anugrahati et al., 2021; Prisinda; Malinda, 2023). Nesse sentido, a utilização do óleo de girassol ozonizado como veículo do perborato de sódio pode representar uma alternativa promissora para potencializar o clareamento

REMUNOM
ISSN 2178-6925

Received: 11/03/2026 - **Accepted:** 02/06/2026
Vol: 13.11
DOI: 10.66104/htvavv98
Pages: 1-12

intracoronário. O possível efeito clareador do óleo de girassol ozonizado pode estar relacionado à liberação gradual de espécies reativas de oxigênio (Anzolin; Da Silveira-Kaross; Bertol, 2020; Martínez-Sanchez, 2021; Ugazio et al., 2020). Essas espécies oxidantes podem degradar os pigmentos cromogênicos presentes na dentina (Cardoso et al., 2024). Além disso, a liberação contínua dessas espécies oxidantes pode prolongar a atividade oxidativa do agente clareador (D'Amario et al., 2022).

Essa hipótese biológica encontra suporte com os achados descritos por Cardoso et al. (2024), que verificaram maior alteração cromática e redução do número de sessões clínicas quando o óleo de girassol ozonizado foi associado ao perborato de sódio em comparação ao protocolo convencional com solução salina. Estudos in vitro utilizando com óleo de girasssol ozonizado também relataram clareamento intracoronário após aplicações semanais (Selena et al., 2019). Em relação à segurança, pesquisas laboratoriais não identificaram alterações significativas na microdureza superficial do esmalte após a utilização de óleos ozonizados em protocolos clareadores, sem alterações significativas na integridade dental (Selena et al., 2019).

Apesar desses resultados promissores, algumas limitações devem ser consideradas. Apesar dos resultados favoráveis, algumas limitações devem ser consideradas na interpretação dos resultados apresentados. Por se tratar de um relato de caso, os resultados não podem ser generalizados. Além disso, a avaliação da alteração cromática foi realizada visualmente por meio da escala Vita Classical, sem métodos instrumentais objetivos, como a espectrofotometria. O período de acompanhamento de 60 dias foi limitado para avaliação da estabilidade cromática. Ademais, a radiografia periapical do dente em questão não foi incluída no manuscrito, uma vez que o arquivo apresentou perda de definição da imagem, comprometendo sua utilização para publicação científica. No entanto, todos os os achados radiográficos descritos foram registrados durante a avaliação clínica inicial e considerados no planejamento e acompanhamento do caso. Estudos clínicos controlados e com acompanhamento prolongado são necessários para confirmar a eficácia e a segurança desse protocolo.

REMUNOM
ISSN 2178-6925

Received: 11/03/2026 - **Accepted:** 02/06/2026
Vol: 13.11
DOI: 10.66104/htvavv98
Pages: 1-12

4. Conclusão

A associação entre perborato de sódio e óleo de girassol ozonizado promoveu clareamento intracoronário em um dente anterior tratado endodonticamente, com alteração cromática perceptível após duas sessões e ausência intercorrências durante o período de acompanhamento. Esses achados sugerem que esse protocolo pode representar uma alternativa conservadora para reabilitação estética de dentes escurecidos, preservando a estrutura dental remanescente. Entretanto, estudos clínicos controlados e com acompanhamento longitudinal ainda são necessários para confirmar a eficácia e a segurança dessa associação.

Referências

AMER, M. Intracoronal tooth bleaching - A review and treatment guidelines. **Australian dental journal**, v. 68 Suppl 1, n. S1, p. S141–S152, 1 jun. 2023.

ANUGRAHATI, Dewi Fitria *et al.* Management of Non-Vital Teeth Discoloration with the Internal Bleaching : A Case Report. **Indian Journal of Forensic Medicine & Toxicology**, v. 15, n. 1, p. 1072–1076, 1 jan. 2021.

ANZOLIN, Ana; DA SILVEIRA-KAROSS, Níncia; BERTOL, Charise. Ozonated oil in wound healing: what has already been proven? **Medical gas research**, v. 10, n. 1, p. 54–59, 1 mar. 2020.

CARDOSO, Poliana Maria Faveri *et al.* Utilization of ozonated oil for internal dental whitening: a clinical, blind, and randomized study. **CONTRIBUCIONES A LAS CIENCIAS SOCIALES**, v. 17, n. 7, p. e8368–e8368, 11 jul. 2024.

COELHO, Ana Sofia *et al.* Non-Vital Tooth Bleaching Techniques: A Systematic Review. **Coatings 2020, Vol. 10, Page 61**, v. 10, n. 1, p. 61, 9 jan. 2020.

D'AMARIO, Maurizio *et al.* Application of Ozone Therapy in Paediatric Dentistry. **Applied Sciences 2022, Vol. 12, Page 11100**, v. 12, n. 21, p. 11100, 2 nov. 2022.

REMUNOM
ISSN 2178-6925

Received: 11/03/2026 - **Accepted:** 02/06/2026
Vol: 13.11
DOI: 10.66104/htvavv98
Pages: 1-12

MARTÍNEZ-SANCHEZ, Gregorio. Scientific rational for the medical application of ozonized oils, an up-date. **Official Journal of Aepromo (Spanish Association of Medical Professionals in Ozone Therapy)**, v. 11, n. 1, p. 239–272, 2021.

PRISINDA, Mrs Diani; MALINDA, Mrs Yuti. Aesthetic Rehabilitation of Discoloured Anterior Tooth with Intra-Coronal Bleaching. **International Dental Journal**, v. 73, p. S44, 1 set. 2023.

RILEY, David S. *et al.* CARE guidelines for case reports: explanation and elaboration document. **Journal of Clinical Epidemiology**, v. 89, p. 218–235, 1 set. 2017.

SCHNEIDER, Luiza Maria *et al.* Efficacy of Ozonized Sunflower Oil with Tea Tree Oil as Desensitizing Agents in Dental Bleaching: Randomized and Double-Blind Clinical Trial. **Journal of Advances in Medicine and Medical Research**, v. 35, n. 21, p. 18–27, 8 set. 2023.

SELENA, Thalia *et al.* **Estudio in vitro de la efectividad del oleozón (ozono) al 5% utilizado como agente de aclaramiento intracoronal en dientes extraídos**. Loja, , 2019. Disponível em: <http://dspace.unl.edu.ec/handle/123456789/22012>. Acesso em: 25 maio. 2026

UGAZIO, Elena *et al.* Ozonated Oils as Antimicrobial Systems in Topical Applications. Their Characterization, Current Applications, and Advances in Improved Delivery Techniques. **Molecules 2020, Vol. 25, Page 334**, v. 25, n. 2, p. 334, 14 jan. 2020.