REMUNOM
ISSN 2178-6925

Received: 13/07/2026 - **Accepted:** 13/08/2026
Vol: 13.18 - August
DOI: 10.66104/50pm2503
Pages: 1-20

Protocolo de estudo com fios a base de poli-L-lactideo Co-E-caprolactina multifilamentados em região periorbital

Protocol Using Poly(L-lactide-co-ε-caprolactone) Multifilament Threads in the Periorbital Region

Protocolo con hilos multifilamento de poli(L-lactida-co-ε-caprolactona) en la región periorbitaria

Thiago Borges Mattos
Doutor, UNINCOR, Brasil
drthiagomattos@hotmail.com

Lídia Batista Conrado Martins
Mestre, UFJF, Brasil
lidiabatistaconradomartins@gmail.com

Luiz Eduardo Meireles Mayrink
Especialista, UNIPAC, Brasil
drluizmayrink@gmail.com

Paula Karolina Fonseca
Especialista, NEEO, Brasil
paulinhakef@gmail.com

Érika Leonel Sobral de Souza
Especialista, NEEO, Brasil
dra.ericaleonel@gmail.com

Karina Cazzeta Sales Neves
Especialista, NEEO, Brasil
karinasinhoroto@gmail.com

João Marcos Borges Mattos
Pós Doutor, UNINCOR, Brasil
matteduc76@icloud.com

Caio Sales
Especialista, NEEO, Brasil
caiosalesneves@gmail.com

CC BY

REMUNOM
ISSN 2178-6925

Received: 13/07/2026 - **Accepted:** 13/08/2026
Vol: 13.18 - August
DOI: 10.66104/50pm2503
Pages: 1-20

Resumo

Sugere se avaliar de forma qualitativa os efeitos estruturantes e bioestimuladores do processo de neocolagênese aliados a durabilidade dos efeitos alcançados pela ação dos fios multifilamentados a base de poli-L-lactideo Co-E-caprolactina. Serão abordados três protocolos diferentes baseados na individualização das características clínicas da região suborbitária e do biotipo dérmico, visando restruturação da região periorbital em conjunto com gerenciamento da perda de colágeno inerente ao processo de envelhecimento.
Palavras – chave: Músculo orbital; Odontologia; Estética

Abstract

It is proposed to qualitatively evaluate the structural and biostimulatory effects of the neocollagenesis process, together with the durability of the results achieved through the use of multifilament threads composed of poly(L-lactide-co-ε-caprolactone). Three different protocols will be presented, based on the individualized assessment of the clinical characteristics of the suborbital region and the dermal biotype, aiming at the restructuring of the periorbital area while managing the collagen loss inherent to the aging process.
Keywords: Orbicularis oculi muscle; Dentistry; Aesthetics.

Resumen

Se propone evaluar cualitativamente los efectos estructurales y bioestimuladores del proceso de neocolagénesis, junto con la durabilidad de los resultados obtenidos mediante la acción de hilos multifilamentados a base de poli(L-láctido-co-ε-caprolactona). Se abordarán tres protocolos diferentes basados en la individualización de las características clínicas de la región suborbitaria y del biotipo dérmico, con el objetivo de lograr la reestructuración de la región periorbitaria, asociada al manejo de la pérdida de colágeno inherente al proceso de envejecimiento.
Palabras clave: Músculo orbicular; Odontología; Estética.

1. Introdução

1. Introdução

O processo de envelhecimento facial constitui um fenômeno biológico progressivo, multifatorial e tempo-dependente, caracterizado por alterações estruturais e funcionais em diferentes planos anatômicos da face. A interação entre fatores intrínsecos, relacionados à senescência celular e redução da atividade metabólica

CC BY

REMUNOM
ISSN 2178-6925

Received: 13/07/2026 - **Accepted:** 13/08/2026
Vol: 13.18 - August
DOI: 10.66104/50pm2503
Pages: 1-20

dos tecidos, e fatores extrínsecos, como exposição solar, alterações ambientais e hábitos comportamentais, promove modificações graduais na arquitetura facial, envolvendo alterações ósseas, musculares, ligamentares, do sistema músculo-aponeurótico superficial (SMAS), tecido adiposo e matriz extracelular dérmica. Essas modificações são determinantes para o desenvolvimento da flacidez cutânea e das alterações do contorno facial observadas ao longo do envelhecimento. (Ali et al., 2018; Kang et al., 2018).

A perda progressiva da qualidade dérmica está diretamente associada à redução da síntese de colágeno, alterações na organização das fibras elásticas e modificações na matriz extracelular. Paralelamente, ocorre remodelação dos compartimentos adiposos faciais, redução do suporte ligamentar e alterações da relação entre tecidos moles e estruturas ósseas, contribuindo para mudanças na dinâmica facial e no aspecto envelhecido da face. (Kang et al., 2018; Unal et al., 2018).

A região periorbitária apresenta características anatômicas particulares que tornam sua abordagem estética um desafio clínico. A pele dessa região apresenta menor espessura, menor quantidade de tecido subcutâneo e elevada mobilidade, tornando-se susceptível às alterações gravitacionais, à perda volumétrica e à diminuição da qualidade dérmica. Além disso, a proximidade com estruturas vasculares, nervosas, orbitárias e lacrimais exige conhecimento anatômico aprofundado, planejamento individualizado e aplicação de técnicas baseadas em segurança para minimizar eventos adversos. (Bernardini et al., 2019; Haddock et al., 2021).

As alterações estéticas denominadas como hiperpigmentação ou depressão infraorbitária (“olheiras”) possuem etiologia multifatorial, podendo apresentar componentes pigmentares, vasculares, estruturais ou mistos. A presença de depressão do sulco nasojugal, alterações do compartimento de gordura suborbicular, perda do suporte ósseo da região maxilar e redução da espessura dérmica podem favorecer a formação de sombras e irregularidades no contorno

CC BY

REMUNOM
ISSN 2178-6925

Received: 13/07/2026 - **Accepted:** 13/08/2026
Vol: 13.18 - August
DOI: 10.66104/50pm2503
Pages: 1-20

infraorbitário, sendo fundamental compreender o mecanismo predominante antes da escolha terapêutica. (Cymbalista et al., 2012; Freitag & Cestari, 2007).

Nas últimas décadas, procedimentos minimamente invasivos utilizando fios reabsorvíveis e materiais bioestimuladores ganharam relevância no manejo das alterações relacionadas ao envelhecimento facial. Diferentemente das técnicas exclusivamente volumizadoras ou de preenchimento, esses materiais apresentam potencial de interação biológica com os tecidos, podendo promover resposta inflamatória controlada, ativação fibroblástica e remodelação progressiva da matriz extracelular. (Liew et al., 2020; Kapicioglu et al., 2019).

Os primeiros fios utilizados para elevação dos tecidos faciais foram desenvolvidos com materiais não absorvíveis e mecanismos de tração mecânica. Sulamanidze et al. (1998) descreveram inicialmente o sistema APTOS, composto por fios de polipropileno com características de sustentação tecidual. Posteriormente, modificações estruturais permitiram o desenvolvimento de fios absorvíveis e biocompatíveis, ampliando sua aplicabilidade clínica e reduzindo a permanência de materiais sintéticos no organismo. (Sulamanidze et al., 1998; Kang et al., 2018).

Os fios compostos por poli(L-lactídeo-co-ε-caprolactona) apresentam características de biodegradabilidade, biocompatibilidade e degradação gradual por processo de hidrólise, sendo posteriormente metabolizados pelo organismo. Esse comportamento possibilita uma permanência tecidual prolongada e potencial estímulo da atividade fibroblástica, favorecendo a reorganização da matriz extracelular e a produção de novos componentes estruturais dérmicos. (Liew et al., 2020; Kim et al., 2017).

A resposta tecidual desencadeada pela inserção dos fios envolve inicialmente um processo inflamatório controlado associado à cicatrização tecidual, seguido por fases de proliferação celular e remodelação da matriz extracelular. Estudos histológicos demonstram presença de fibroblastos, células inflamatórias e formação de estruturas capsulares ao redor dos filamentos, sugerindo relação entre a

CC BY

REMUNOM
ISSN 2178-6925

Received: 13/07/2026 - **Accepted:** 13/08/2026
Vol: 13.18 - August
DOI: 10.66104/50pm2503
Pages: 1-20

presença do material e estímulos relacionados à neocolagênese. (Shin et al., 2019; Bernardini et al., 2019).

Apesar da evolução dos fios absorvíveis, a literatura ainda apresenta limitações relacionadas à padronização das técnicas, definição dos planos anatômicos ideais, seleção dos pacientes e comprovação objetiva dos efeitos clínicos, principalmente em regiões de maior complexidade anatômica como a área infraorbitária. Estudos prospectivos com metodologia padronizada são necessários para determinar parâmetros de segurança, eficácia clínica e durabilidade dos resultados obtidos. (Tavares et al., 2017; Liew et al., 2020).

Diante desse cenário, o presente estudo propõe um protocolo prospectivo para avaliação da aplicação de fios multifilamentados à base de poli(L-lactídeo-co-ε-caprolactona) na região infraorbitária, considerando estratégias individualizadas de inserção conforme características anatômicas e clínicas da região tratada. O objetivo é estabelecer parâmetros técnicos para investigação dos efeitos estruturantes e bioestimuladores associados ao processo de neocolagênese, bem como avaliar segurança, resposta clínica e evolução temporal dos tecidos submetidos ao procedimento.

2. Metodologia

2.1 Desenho do estudo

O presente manuscrito descreve um protocolo de estudo prospectivo, destinado à avaliação clínica da aplicação de fios multifilamentados compostos por poli(L-lactídeo-co-ε-caprolactona) na região infraorbitária, considerando diferentes estratégias técnicas de inserção individualizadas conforme as características anatômicas da região periorbitária, padrão clínico da deformidade infraorbitária e características do biotipo dérmico.

A proposta metodológica fundamenta-se na necessidade de uma abordagem personalizada da região infraorbitária, considerando que as alterações estéticas dessa área apresentam etiologia multifatorial e podem estar relacionadas a

CC BY

REMUNOM
ISSN 2178-6925

Received: 13/07/2026 - **Accepted:** 13/08/2026
Vol: 13.18 - August
DOI: 10.66104/50pm2503
Pages: 1-20

componentes estruturais, vasculares, pigmentares ou mistos. Dessa forma, os participantes serão avaliados individualmente para definição do protocolo técnico mais adequado conforme as características clínicas observadas.

O estudo será conduzido de acordo com os princípios éticos aplicáveis à pesquisa envolvendo seres humanos, sendo submetido previamente à apreciação do Comitê de Ética em Pesquisa. Todos os participantes deverão assinar o Termo de Consentimento Livre e Esclarecido (TCLE), incluindo autorização específica para documentação fotográfica e videográfica, quando aplicável.

2.2 Seleção dos participantes

Os participantes serão selecionados conforme critérios clínicos relacionados às alterações da região infraorbitária e características da pele periorbitária.

Serão considerados critérios de inclusão:

- indivíduos adultos;
- presença de alterações estéticas na região infraorbitária associadas à perda de qualidade tecidual, flacidez dérmica ou alteração do contorno periorbitário;
- interesse em tratamento minimamente invasivo com fios bioestimuladores;
- disponibilidade para acompanhamento clínico durante todo o período determinado pelo protocolo.

Serão considerados critérios de exclusão:

- presença de infecção ativa na região de tratamento;
- doenças sistêmicas descompensadas;
- alterações imunológicas relevantes;
- histórico de reação adversa a componentes do material utilizado;
- distúrbios de coagulação ou uso de medicamentos anticoagulantes sem avaliação prévia;
- gestação ou lactação;
- procedimentos recentes na região periorbitária que possam interferir na avaliação dos resultados;

CC BY

REMUNOM
ISSN 2178-6925

Received: 13/07/2026 - **Accepted:** 13/08/2026
Vol: 13.18 - August
DOI: 10.66104/50pm2503
Pages: 1-20

- alterações oftalmológicas que contraindiquem o procedimento.

A avaliação inicial deverá contemplar histórico clínico, análise anatômica facial, identificação de procedimentos prévios, classificação do padrão de alteração infraorbitária e documentação fotográfica padronizada.

2.3 Classificação clínica e organização dos protocolos

Os participantes serão classificados conforme o padrão predominante da alteração infraorbitária, considerando características estruturais relacionadas à depressão, perda de suporte tecidual, alteração da qualidade dérmica e distribuição anatômica da região tratada.

Os protocolos foram organizados em três grupos técnicos, definidos não como grupos comparativos, mas como estratégias individualizadas de aplicação:

Grupo 1 – Alteração infraorbitária medial e central

Indicado para indivíduos com comprometimento predominante nas regiões medial e central da área infraorbitária.

Grupo 2 – Alteração infraorbitária lateral, central e medial

Indicado para indivíduos com comprometimento mais amplo envolvendo diferentes segmentos da região periorbitária.

Grupo 3 – Alteração infraorbitária central

Indicado para indivíduos com alteração predominante na região central infraorbitária.

A classificação será realizada considerando avaliação clínica individualizada, visto que a região periorbitária apresenta grande variabilidade anatômica e não deve ser tratada por protocolo único.

2.4 Descrição do material utilizado

O procedimento será realizado utilizando fios multifilamentados constituídos por poli(L-lactídeo-co-ε-caprolactona), material reabsorvível e biocompatível, com propriedades relacionadas à indução de remodelação tecidual e estímulo da atividade fibroblástica.

Para adequada caracterização do dispositivo utilizado, serão descritos no manuscrito final: fabricante, nome comercial, registro sanitário, composição,

CC BY

REMUNOM
ISSN 2178-6925

Received: 13/07/2026 - **Accepted:** 13/08/2026
Vol: 13.18 - August
DOI: 10.66104/50pm2503
Pages: 1-20

calibre, comprimento, quantidade de filamentos por unidade, tipo de cânula utilizada e demais especificações técnicas fornecidas pelo fabricante.

A nomenclatura do material será padronizada ao longo do manuscrito como fio multifilamentado de poli(L-lactídeo-co-ε-caprolactona), evitando alternância inadequada entre termos como monofilamento, multifilamento e unidades de filamentos.

2.5 Avaliação inicial e documentação clínica

Antes da intervenção será realizada avaliação clínica da região periorbitária, considerando a anatomia superficial e profunda da área tratada, incluindo margem palpebral inferior, rebordo orbitário inferior, sulco nasojugal, região malar e relação dos tecidos moles adjacentes.

A documentação clínica será realizada por meio de registros fotográficos padronizados e documentação videográfica, seguindo critérios previamente estabelecidos quanto à posição do paciente, iluminação, distância da câmera, expressão facial e enquadramento, permitindo comparação longitudinal durante o acompanhamento.

Serão avaliadas possíveis alterações relacionadas às estruturas ósseas, musculares, ligamentares, adiposas e dérmicas que possam influenciar o resultado clínico.

2.6 Descrição anatômica e segurança do procedimento

A aplicação dos fios será realizada em planos anatômicos previamente definidos, considerando a complexidade vascular e estrutural da região periorbitária.

A região infraorbitária não será considerada uma área livre de estruturas vasculares, sendo reconhecida a presença de vasos e variações anatômicas que exigem planejamento adequado, conhecimento anatômico e técnica cuidadosa.

O posicionamento dos fios será planejado conforme o objetivo terapêutico, respeitando estruturas como músculo orbicular dos olhos, septo orbitário, gordura suborbicular do olho, rebordo orbitário inferior e região malar.

A utilização de cânulas deverá considerar a redução de trauma tecidual, respeitando os planos anatômicos definidos e as medidas de segurança descritas

CC BY

REMUNOM
ISSN 2178-6925

Received: 13/07/2026 - **Accepted:** 13/08/2026
Vol: 13.18 - August
DOI: 10.66104/50pm2503
Pages: 1-20

na literatura.

2.7 Procedimento técnico de aplicação dos fios multifilamentados de poli(L-lactídeo-co-ε-caprolactona)

A intervenção será realizada após avaliação anatômica individualizada da região periorbitária, considerando a margem palpebral inferior, rebordo orbitário inferior, sulco nasojugal, região malar e características do tecido tegumentar. O planejamento dos vetores de inserção será definido conforme o padrão clínico identificado em cada participante.

Os fios serão posicionados em plano subcutâneo/suborbicular conforme o planejamento anatômico estabelecido, respeitando a relação entre músculo orbicular dos olhos, septo orbitário e compartimentos adiposos da região infraorbitária. A técnica será conduzida considerando a complexidade anatômica da área, incluindo possíveis variações vasculares e estruturais.

O procedimento seguirá protocolo de biossegurança, incluindo preparo adequado da pele, assepsia, anestesia local conforme avaliação clínica individual e utilização de materiais estéreis.

O protocolo anestésico deverá ser descrito conforme o produto efetivamente utilizado, incluindo concentração do anestésico, presença ou ausência de vasoconstritor, volume aplicado, dose total administrada e técnica de infiltração, respeitando as recomendações farmacológicas e de segurança.

Após o procedimento, os pontos de entrada das cânulas serão adequadamente tratados e será realizada documentação fotográfica imediata para registro da intervenção.

Grupo 1 – Protocolo de aplicação em alteração infraorbitária medial e central

Para o Grupo 1 serão utilizadas duas cânulas contendo 10 filamentos cada, totalizando duas unidades de aplicação conforme planejamento individualizado.

A inserção dos fios será realizada em região inferior ao músculo orbicular dos olhos e anteriormente ao septo orbitário, direcionada ao plano relacionado à gordura suborbicular do olho, mantendo os filamentos em posição adequada

CC BY

REMUNOM
ISSN 2178-6925

Received: 13/07/2026 - **Accepted:** 13/08/2026
Vol: 13.18 - August
DOI: 10.66104/50pm2503
Pages: 1-20

conforme o objetivo bioestimulador da técnica.

A primeira aplicação seguirá trajeto oblíquo em direção à região medial, respeitando o plano anatômico previamente determinado. Após a criação do pertuito de entrada, a cânula será introduzida inicialmente em angulação aproximada de 45°, passando posteriormente para orientação paralela ao plano tecidual, conforme o avanço do dispositivo.

O trajeto seguirá em direção à região da fossa lacrimal, acompanhando a transição anatômica entre canto medial, terço medial da pálpebra inferior e região infraorbitária. Após posicionamento adequado, a cânula será removida de forma passiva, permitindo a permanência dos filamentos no tecido receptor.

O segundo fio será inserido no mesmo plano anatômico, formando uma relação vetorial complementar com os filamentos previamente posicionados. O objetivo dessa disposição é promover distribuição tridimensional dos filamentos na região tratada, associando estímulo biológico e suporte estrutural.

A disposição final dos vetores será registrada por documentação fotográfica e esquemática.

Figura 1 – Inserção dos fios multifilamentados em sentidos oblíquo, paralelo e perpendicular em relação à região periorbitária.

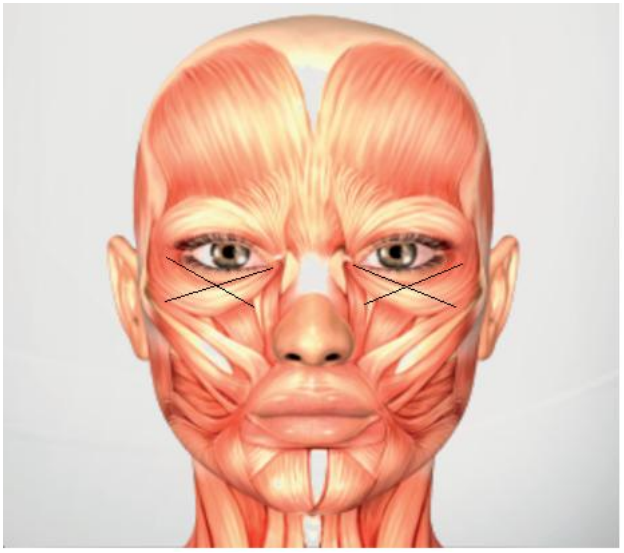

Fonte: Elaborada pelos autores.

CC BY

REMUNOM
ISSN 2178-6925

Received: 13/07/2026 - **Accepted:** 13/08/2026
Vol: 13.18 - August
DOI: 10.66104/50pm2503
Pages: 1-20

Grupo 2 – Protocolo de aplicação em alteração infraorbitária lateral, central e medial

Para o Grupo 2 serão utilizadas três cânulas contendo 10 filamentos cada, conforme planejamento individualizado.

A primeira cânula será inserida considerando o plano posterior da região subcutânea/subperiostal conforme anatomia individual, mantendo como limite anatômico inferior o septo orbitário e respeitando as estruturas adjacentes da região.

A segunda cânula será posicionada em sentido complementar, partindo da região inferior da fossa lacrimal em direção oblíqua ao canto nasal medial, mantendo distância segura das estruturas anatômicas adjacentes.

Antes da retirada completa dos filamentos, será realizada rotação aproximada de ¼ de volta, quando indicada pelo planejamento técnico, com objetivo de favorecer a acomodação dos filamentos no tecido fibroadiposo suborbicular.

A terceira cânula será inserida paralelamente ao rebordo orbitário inferior, aproximadamente 1 cm abaixo da margem inferior da órbita, considerando a relação anatômica com a região zigomática e maxilar.

Diferentemente das aplicações anteriores, este vetor terá como finalidade auxiliar na organização espacial dos filamentos previamente inseridos, sem realização de rotação antes da retirada.

Ao final da aplicação, os vetores formados apresentarão distribuição tridimensional semelhante a uma configuração triangular, definida conforme a anatomia individual de cada participante.

CC BY

REMUNOM
ISSN 2178-6925

Received: 13/07/2026 - **Accepted:** 13/08/2026
Vol: 13.18 - August
DOI: 10.66104/50pm2503
Pages: 1-20

Figura 2 – Inserção dos fios multifilamentados em sentido oblíquo e paralelo à região orbitária.



Fonte: Elaborada pelos autores.

Grupo 3 – Protocolo de aplicação em alteração infraorbitária central

Para o Grupo 3 serão utilizadas duas cânulas contendo 10 filamentos cada.

Os fios serão inseridos em plano superficial previamente determinado, considerando a região inferior ao músculo orbicular dos olhos e a relação anatômica com o septo orbitário.

A entrada da cânula será realizada inicialmente em angulação aproximada de 45°, seguida de orientação paralela ao plano dérmico, permitindo posicionamento adequado dos filamentos no tecido receptor.

Diferentemente dos protocolos anteriores, não será realizada rotação dos filamentos previamente à retirada da cânula, mantendo a disposição dos fios conforme o planejamento bioestimulador da técnica.

O objetivo deste protocolo consiste em avaliar a resposta tecidual associada à permanência dos filamentos em posição planejada, considerando principalmente os efeitos relacionados à remodelação dérmica e estímulo da neocolagênese.

CC BY

REMUNOM
ISSN 2178-6925

Received: 13/07/2026 - **Accepted:** 13/08/2026
Vol: 13.18 - August
DOI: 10.66104/50pm2503
Pages: 1-20

Figura 3 – Inserção dos fios multifilamentados em sentido paralelo à região orbitária.

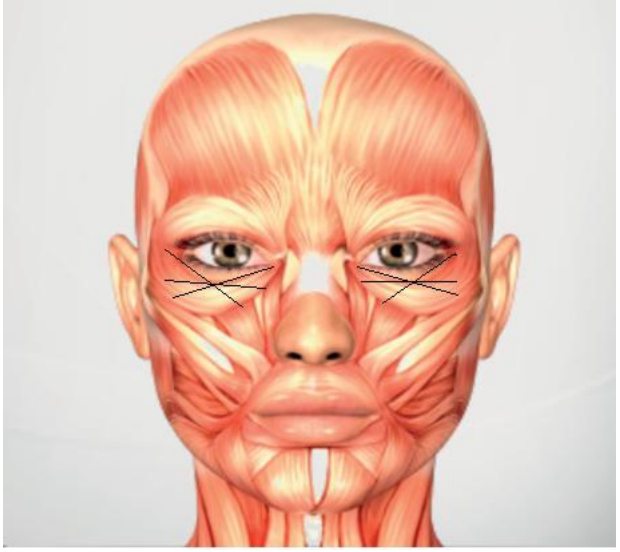

Fonte: Elaborada pelos autores.

2.8 Pós-procedimento e acompanhamento clínico

Após a finalização do procedimento, todos os pertuitos de entrada serão tratados conforme protocolo definido pelos pesquisadores, podendo ser utilizados materiais de proteção cutânea adequados conforme avaliação clínica.

Os participantes serão acompanhados nos períodos determinados pelo protocolo: 5 dias (T5), 15 dias (T15), 30 dias (T30), 60 dias (T60), 90 dias (T90), 180 dias (T180) e 360 dias (T360) após a intervenção.

Durante o acompanhamento serão avaliadas alterações clínicas relacionadas à qualidade da pele, contorno infraorbitário, evolução do tecido tratado, percepção estética e ocorrência de eventos adversos. Serão registrados possíveis eventos como edema, equimose, dor, assimetria, irregularidades, alterações sensitivas, sinais inflamatórios, infecção, formação de nódulos, alterações relacionadas ao posicionamento dos fios ou qualquer intercorrência clínica observada.

A análise desses eventos será realizada quanto à intensidade, tempo de início,

CC BY

REMUNOM
ISSN 2178-6925

Received: 13/07/2026 - **Accepted:** 13/08/2026
Vol: 13.18 - August
DOI: 10.66104/50pm2503
Pages: 1-20

conduta adotada e evolução clínica.

2.9 Desfechos clínicos e parâmetros de avaliação

O protocolo será conduzido com o objetivo de avaliar a resposta clínica associada à aplicação de fios multifilamentados de poli(L-lactídeo-co-ε-caprolactona) na região infraorbitária, considerando aspectos estruturais, bioestimuladores e relacionados à segurança do procedimento.

O desfecho primário será a avaliação da evolução clínica da região periorbitária após aplicação dos fios, considerando alterações relacionadas à qualidade tecidual, contorno infraorbitário e características da pele tratada durante o período de acompanhamento.

Os desfechos secundários compreenderão:

- avaliação da melhora visual da região infraorbitária por documentação fotográfica padronizada;
- análise da evolução da qualidade dérmica;
- avaliação da percepção clínica da reestruturação tecidual;
- análise da durabilidade das alterações observadas durante o acompanhamento;
- registro da ocorrência de eventos adversos relacionados ao procedimento.

A avaliação será realizada comparando-se os registros obtidos no período pré-intervenção com aqueles coletados durante o seguimento clínico, permitindo análise longitudinal da resposta individual ao protocolo aplicado.

2.10 Padronização da documentação fotográfica e avaliação clínica

A documentação clínica será realizada por meio de registros fotográficos padronizados obtidos antes da intervenção e durante os períodos subsequentes de acompanhamento.

Para garantir maior confiabilidade da comparação temporal, serão estabelecidos critérios padronizados envolvendo:

- posicionamento do paciente;
- distância entre câmera e indivíduo;

CC BY

REMUNOM
ISSN 2178-6925

Received: 13/07/2026 - **Accepted:** 13/08/2026
Vol: 13.18 - August
DOI: 10.66104/50pm2503
Pages: 1-20

- iluminação constante;
- fundo fotográfico uniforme;
- ausência de maquiagem ou produtos que possam interferir na análise;
- expressão facial neutra durante os registros.

As imagens serão realizadas em posições padronizadas, incluindo vista frontal e oblíquas, permitindo avaliação da região periorbitária e suas relações anatômicas. Quando disponível, a avaliação poderá ser complementada por métodos objetivos de análise tecidual, como ultrassonografia de alta frequência da pele, permitindo investigação de alterações relacionadas à espessura dérmica e remodelação dos tecidos.

A análise das imagens deverá ser realizada por avaliadores previamente definidos, preferencialmente cegos quanto ao protocolo aplicado, reduzindo possibilidade de viés interpretativo.

2.11 Monitoramento de segurança e avaliação de eventos adversos

Considerando a complexidade anatômica da região periorbitária, o protocolo incluirá monitoramento sistemático de possíveis eventos adversos relacionados ao procedimento.

Serão avaliados eventos locais e funcionais, incluindo:

- dor;
- edema;
- equimose;
- assimetria;
- irregularidade do contorno;
- palpabilidade ou visibilidade dos filamentos;
- formação de nódulos;
- sinais inflamatórios;
- infecção;
- alteração sensitiva;
- desconforto ocular;

CC BY

REMUNOM
ISSN 2178-6925

Received: 13/07/2026 - **Accepted:** 13/08/2026
Vol: 13.18 - August
DOI: 10.66104/50pm2503
Pages: 1-20

- alterações funcionais relacionadas à região tratada.

Cada evento será registrado conforme:

- tempo de início;
- intensidade;
- duração;
- conduta adotada;
- necessidade de intervenção adicional;
- resolução clínica.

A presença de complicações será analisada considerando a relação temporal com o procedimento e possíveis fatores associados, permitindo avaliação da segurança do protocolo.

2.12 Manejo de possíveis complicações

A abordagem de intercorrências seguirá protocolo previamente definido pelos pesquisadores, considerando a gravidade, localização e características clínicas do evento observado.

Em casos de alterações inflamatórias ou desconforto local, será realizada avaliação clínica para determinação da conduta adequada.

Nos casos em que sejam identificadas alterações relacionadas ao posicionamento dos fios, irregularidades ou resposta tecidual inadequada, será realizada investigação individualizada para definição da necessidade de intervenção. A equipe responsável deverá possuir conhecimento anatômico da região periorbitária e estar preparada para identificação precoce de sinais de complicações vasculares, infecciosas ou funcionais, considerando a proximidade da área tratada com estruturas nobres.

2.13 Aspectos éticos

O estudo deverá seguir os princípios éticos estabelecidos para pesquisas envolvendo seres humanos.

Antes do início da coleta de dados, o protocolo será submetido ao Comitê de

CC BY

REMUNOM
ISSN 2178-6925

Received: 13/07/2026 - **Accepted:** 13/08/2026
Vol: 13.18 - August
DOI: 10.66104/50pm2503
Pages: 1-20

Ética em Pesquisa responsável, conforme regulamentações vigentes.

Todos os participantes deverão receber informações detalhadas sobre:

- objetivos do estudo;
- procedimento proposto;
- possíveis benefícios;
- riscos envolvidos;
- alternativas terapêuticas;
- necessidade de acompanhamento clínico.

A participação ocorrerá somente após assinatura do Termo de Consentimento Livre e Esclarecido (TCLE). A autorização específica para utilização de imagens clínicas deverá ser obtida separadamente, garantindo confidencialidade e preservação da identidade dos participantes.

Os dados coletados serão utilizados exclusivamente para fins científicos, respeitando os princípios de privacidade e proteção das informações dos participantes.

2.14 Limitações previstas do protocolo

Apesar da proposta de padronização técnica, algumas limitações devem ser consideradas. A região periorbitária apresenta elevada variabilidade anatômica individual, podendo influenciar a resposta clínica entre participantes submetidos ao mesmo protocolo. Além disso, fatores relacionados à qualidade dérmica, idade, características cutâneas, grau de envelhecimento e histórico prévio de procedimentos podem interferir na evolução dos resultados.

A ausência de avaliação histológica direta em indivíduos submetidos ao procedimento representa uma limitação para confirmação definitiva dos mecanismos relacionados à neocolagênese. Dessa forma, os achados obtidos deverão ser interpretados considerando o caráter prospectivo e exploratório do protocolo, sendo necessários estudos clínicos controlados e com maior amostragem para validação dos resultados.

CC BY

REMUNOM
ISSN 2178-6925

Received: 13/07/2026 - **Accepted:** 13/08/2026
Vol: 13.18 - August
DOI: 10.66104/50pm2503
Pages: 1-20

2.15 Análise dos dados

Os dados clínicos coletados durante o acompanhamento serão organizados para análise descritiva e comparativa conforme os objetivos definidos pelo protocolo.

As variáveis clínicas serão avaliadas considerando a evolução individual dos participantes ao longo do período de acompanhamento. A análise estatística deverá ser definida conforme o tamanho amostral final, distribuição dos dados e natureza das variáveis avaliadas, podendo incluir análise descritiva, comparação temporal e avaliação de associação entre características clínicas e resposta ao tratamento.

4. Conclusão

O presente manuscrito apresenta um protocolo prospectivo destinado à investigação da aplicação de fios multifilamentados à base de poli(L-lactídeo-co-ε-caprolactona) na região infraorbitária, considerando a complexidade anatômica da área e a necessidade de individualização das estratégias de tratamento conforme as características clínicas da região periorbital e do biotipo dérmico. A proposta fundamenta-se no potencial dos fios reabsorvíveis como agentes associados à remodelação tecidual, considerando os mecanismos relacionados à resposta inflamatória controlada, ativação fibroblástica e estímulo da neocolagênese descritos na literatura. A organização dos vetores de inserção em diferentes protocolos busca estabelecer uma abordagem sistematizada para avaliação dos possíveis efeitos estruturantes e bioestimuladores na qualidade dos tecidos tratados.

Entretanto, por se tratar de um protocolo de investigação, a confirmação da segurança, eficácia clínica, durabilidade dos efeitos e impacto sobre a qualidade dérmica dependerá da análise prospectiva dos dados obtidos durante o acompanhamento dos participantes. Dessa forma, o estudo proposto poderá contribuir para a padronização de parâmetros técnicos relacionados ao uso de fios multifilamentados de poli(L-lactídeo-co-ε-caprolactona) em região infraorbitária, fornecendo informações adicionais para futuras investigações clínicas direcionadas ao rejuvenescimento periorbitário minimamente invasivo.

CC BY

REMUNOM
ISSN 2178-6925

Received: 13/07/2026 - **Accepted:** 13/08/2026
Vol: 13.18 - August
DOI: 10.66104/50pm2503
Pages: 1-20

Referências

Ali, Yasser Helmy. “Two years' outcome of thread lifting with absorbable barbed PDO threads: Innovative score for objective and subjective assessment.” *Journal of cosmetic and laser therapy : official publication of the European Society for Laser Dermatology* vol. 20,1 (2018): 41-49.

Kang, Seung Hoon et al. “Wedge-shaped polydioxanone threads in a folded configuration ("Solid fillers"): A treatment option for deep static wrinkles on the upper face.” *Journal of cosmetic dermatology* vol. 18,1 (2019): 65-70.

Unal, Mehmet et al. “Experiences of barbed polydioxanone (PDO) cog thread for facial rejuvenation and our technique to prevent thread migration.” *The Journal of dermatological treatment* vol. 32,2 (2021): 227-230.

Kapicioğlu, Yelda et al. “Comparison of Antiaging Effects on Rat Skin of Cog Thread and Poly-L-Lactic Acid Thread.” *Dermatologic surgery : official publication for American Society for Dermatologic Surgery [et al.]* vol. 45,3 (2019): 438-445.

Shin, Jung Jin et al. “Comparative effects of various absorbable threads in a rat model.” *Journal of cosmetic and laser therapy : official publication of the European Society for Laser Dermatology* vol. 21,3 (2019): 158-162.

Bernardini, Francesco P. “Is There a Role for a Noninvasive Alternative to Face and Neck Lifting? The Polydioxanone Thread Lift.” *Aesthetic surgery journal* vol. 39,8 (2019): 362-363.

Karimi, Kian. “Technique for Nonsurgical Lifting Procedures Using Polydioxanone Threads.” *JAMA facial plastic surgery* vol. 20,6 (2018): 511-512.

Tavares, Joana de Pinho et al. “Facial thread lifting with suture suspension.” *Brazilian journal of otorhinolaryngology* vol. 83,6 (2017): 712-719.

CC BY

REMUNOM
ISSN 2178-6925

Received: 13/07/2026 - **Accepted:** 13/08/2026
Vol: 13.18 - August
DOI: 10.66104/50pm2503
Pages: 1-20

Cymbalista NC, Garcia R, Bechara SJ. Classificação etiopatogênica de olheiras e preenchimento com ácido hialurônico: descrição de uma nova técnica utilizando cânula. Surg Cosmet Dermatol vol 4,4 (2012): 315-21. 2012.

Queiroz MCdA, Vieira RM. Estudo comparativo entre o equipamento jato de plasma e o microagulhamento como tratamento de cicatrizes pós-acne: estudo piloto. Revista Eletrônica Interdisciplinar. 2020; 12

CC BY