REMUNOM
ISSN 2178-6925

Received: 19/07/2026 - **Accepted:** 31/08/2026
Vol: 13.18 - August
DOI: 10.66104/ekfan215
Pages: 1-19

TRATAMENTO CIRÚRGICO DE FRATURA DE SÍNFISE MANDIBULAR DECORRENTE DE FERIMENTO POR ARMA DE FOGO: RELATO DE CASO

SURGICAL TREATMENT OF MANDIBULAR SYMPHYSIS FRACTURE RESULTING FROM GUNSHOT WOUND: A CASE REPORT

TRATAMIENTO QUIRÚRGICO DE LA FRACTURA DE LA SÍNFISIS MANDIBULAR RESULTANTE DE UNA HERIDA DE BALA: REPORTE DE UN CASO

Raquel Gonçalves dos Santos
Formada no curso superior de Odontologia pela Universidade Federal de Sergipe (UFS), Lagarto, Sergipe, Brasil.
E-mail: elariarios@icloud.com

Giuseppe Mazzaglia
Doutor em Estomatologia pela Università Degli Studi Di Sassari; Itália.
E-mail: info@mazzagliaclinic.it

Emerson Eduardo Toldo
Doutor em Saúde Pública pelo Atlantic International University, Estados Unidos.
E-mail: emersoneduardotoldo@gmail.com

Cíntia Moreira Gonçalves
Doutoranda em Materiais Odontológicos pelo Programa de Pós-graduação da Universidade de Campinas (PPGO-UNICAMP); Campinas; São Paulo, Brasil.
E-mail: moreiragoncalvescintia@gmail.com
Orcid: https://orcid.org/0000-0003-4379-6945

Vitor Rodrigues da Silva
Doutorando em Clínica Odontológica com Ênfase em Dentística pelo Programa de Pós-graduação da Universidade de Campinas (PPGO-UNICAMP); Campinas, São Paulo, Brasil. E-mail: v207042@dac.unicamp.br
Orcid: https://orcid.org/0000-0003-4379-6945

Letícia Vitória de Oliveira Souza
Discente no curso superior de Odontologia pela Faculdade de Odontologia do Recife (FOR), Recife, Pernambuco, Brasil.
E-mail: leticiasouzz4@gmail.com

Andrew Ryuji Silveira Sato
Formado no curso superior de Odontologia pelo Centro Universitário Maurício de Nassau (UNINASSAU), Recife, Pernambuco, Brasil.
E-mail: andrewryujisato@gmail.com
Lattes: http://lattes.cnpq.br/8829041382374955
Orcid: https://orcid.org/0009-0000-0837-9631

CC BY

REMUNOM
ISSN 2178-6925

Received: 19/07/2026 - **Accepted:** 31/08/2026
Vol: 13.18 - August
DOI: 10.66104/ekfan215
Pages: 1-19

José Henrique de Gois Salgado Sampaio Furtado
Discente no curso superior de Odontologia Centro Universitário Maurício de Nassau (UNINASSAU), Recife, Pernambuco, Brasil.
E-mail: dr.josehenriquedegois@gmail.com
Lattes: https://lattes.cnpq.br/0685792594840814

Resumo

Introdução: Os ferimentos por arma de fogo na região maxilofacial representam uma das formas mais graves de trauma facial, associando-se a elevada morbidade em razão da destruição tecidual extensa, da perda óssea e do comprometimento funcional e estético que provocam. Dentre as regiões mandibulares acometidas, a sínfise mandibular merece atenção especial, uma vez que constitui área de convergência de forças mastigatórias e ponto de ancoragem muscular, tornando sua reconstrução tecnicamente desafiadora, especialmente quando associada a padrão cominutivo decorrente da energia cinética do projétil. **Objetivo:** Relatar um caso de fratura cominutiva de sínfise mandibular decorrente de ferimento por arma de fogo, descrevendo o protocolo diagnóstico, a abordagem cirúrgica empregada e a evolução clínica do paciente, contribuindo para a discussão das condutas terapêuticas disponíveis na literatura. **Relato de caso:** Paciente do sexo masculino, 39 anos, sem comorbidades sistêmicas, deu entrada em serviço de urgência hospitalar vítima de ferimento por arma de fogo na região de mento, apresentando dor intensa, edema, crepitação óssea e maloclusão aguda. Exames de imagem confirmaram fratura cominutiva restrita à região sinfisária, sem extensão para corpo, ângulo, ramo ou côndilo mandibular. O tratamento cirúrgico foi realizado sob anestesia geral, por acesso intraoral, com debridamento dos tecidos desvitalizados, redução dos segmentos ósseos guiada por bloqueio maxilomandibular provisório e fixação interna rígida por meio de barra de reconstrução mandibular do sistema 2.4 mm. A evolução pós-operatória foi favorável, sem sinais de infecção, deiscência ou exposição do material de síntese, com recuperação progressiva da sensibilidade em território de nervo mentual e consolidação óssea adequada confirmada em exame radiográfico de controle após três meses. **Conclusão:** O tratamento cirúrgico empregado mostrou-se eficaz na obtenção de estabilidade óssea, restabelecimento da oclusão e recuperação funcional do paciente, reforçando a importância do planejamento individualizado e da avaliação criteriosa por imagem nesse tipo de trauma. Por se tratar de um único caso clínico, os resultados obtidos não podem ser generalizados, sendo necessários estudos com maior casuística para consolidar evidências mais robustas sobre a melhor conduta terapêutica.

Palavras-chave: Fraturas mandibulares. Ferimentos por arma de fogo. Sínfise mandibular. Fixação interna de fraturas.

CC BY

REMUNOM
ISSN 2178-6925

Received: 19/07/2026 - **Accepted:** 31/08/2026
Vol: 13.18 - August
DOI: 10.66104/ekfan215
Pages: 1-19

Abstract

Introduction: Gunshot wounds to the maxillofacial region represent one of the most severe forms of facial trauma, associated with high morbidity due to extensive tissue destruction, bone loss, and the functional and aesthetic impairment they cause. Among the affected mandibular regions, the mandibular symphysis deserves special attention, as it constitutes an area of convergence of masticatory forces and a point of muscle anchorage, making its reconstruction technically challenging, especially when associated with a comminuted pattern resulting from the kinetic energy of the projectile. Objective: To report a case of comminuted fracture of the mandibular symphysis resulting from a gunshot wound, describing the diagnostic protocol, the surgical approach employed, and the patient's clinical evolution, contributing to the discussion of therapeutic approaches available in the literature. Case report: A 39-year-old male patient, with no systemic comorbidities, was admitted to the hospital emergency department with a gunshot wound to the chin, presenting with intense pain, edema, bone crepitus, and acute malocclusion. Imaging studies confirmed a comminuted fracture restricted to the symphyseal region, without extension to the body, angle, ramus, or condyle of the mandible. Surgical treatment was performed under general anesthesia via an intraoral approach, with debridement of devitalized tissues, reduction of bone segments guided by temporary maxillomandibular fixation, and rigid internal fixation using a 2.4 mm mandibular reconstruction bar. Postoperative evolution was favorable, with no signs of infection, dehiscence, or exposure of the fixation material, with progressive recovery of sensitivity in the mental nerve territory and adequate bone consolidation confirmed by a control radiograph after three months. Conclusion: The surgical treatment employed proved effective in achieving bone stability, restoring occlusion, and functional recovery of the patient, reinforcing the importance of individualized planning and careful imaging evaluation in this type of trauma. Because this is a single clinical case, the results obtained cannot be generalized, and studies with a larger sample size are necessary to consolidate more robust evidence on the best therapeutic approach.

Keywords: Mandibular fractures. Gunshot wounds. Mandibular symphysis. Internal fixation of fractures.

Resumen

Introducción: Las heridas de bala en la región maxilofacial representan una de las formas más graves de traumatismo facial, asociadas a una alta morbilidad debido a la extensa destrucción tisular, la pérdida ósea y el deterioro funcional y estético que provocan. Entre las regiones mandibulares afectadas, la sínfisis mandibular merece especial atención, ya que constituye un área de convergencia de las fuerzas masticatorias y un punto de anclaje muscular, lo que hace que su reconstrucción sea técnicamente compleja, especialmente cuando se asocia a un patrón conminuto resultante de la energía cinética del proyectil. Objetivo: Informar de un caso de fractura conminuta de la sínfisis mandibular resultante de una herida de bala, describiendo el protocolo diagnóstico, el abordaje

CC BY

REMUNOM
ISSN 2178-6925

Received: 19/07/2026 - **Accepted:** 31/08/2026
Vol: 13.18 - August
DOI: 10.66104/ekfan215
Pages: 1-19

quirúrgico empleado y la evolución clínica del paciente, contribuyendo a la discusión de los abordajes terapéuticos disponibles en la literatura. Presentación del caso: Un paciente varón de 39 años, sin comorbilidades sistémicas, fue ingresado en el servicio de urgencias del hospital con una herida de bala en el mentón, presentando dolor intenso, edema, crepitación ósea y maloclusión aguda. Los estudios de imagen confirmaron una fractura conminuta restringida a la región sinfisaria, sin extensión al cuerpo, ángulo, rama o cóndilo de la mandíbula. El tratamiento quirúrgico se realizó bajo anestesia general mediante abordaje intraoral, con desbridamiento de los tejidos desvitalizados, reducción de los segmentos óseos guiada por fijación maxilomandibular temporal y fijación interna rígida con una barra de reconstrucción mandibular de 2,4 mm. La evolución postoperatoria fue favorable, sin signos de infección, dehiscencia ni exposición del material de fijación, con recuperación progresiva de la sensibilidad en el territorio del nervio mentoniano y consolidación ósea adecuada confirmada por una radiografía de control a los tres meses. Conclusión: El tratamiento quirúrgico empleado demostró ser eficaz para lograr la estabilidad ósea, restaurar la oclusión y la recuperación funcional del paciente, reforzando la importancia de una planificación individualizada y una evaluación de imagen cuidadosa en este tipo de traumatismo. Dado que se trata de un único caso clínico, los resultados obtenidos no pueden generalizarse y se necesitan estudios con un tamaño muestral mayor para consolidar evidencia más sólida sobre el mejor enfoque terapéutico.

Palabras clave: Fracturas mandibulares. Heridas por arma de fuego. Sínfisis mandibular. Fijación interna de fracturas.

1. INTRODUÇÃO

Os ferimentos por arma de fogo representam uma das formas mais graves de trauma no complexo maxilofacial, associando-se a elevada morbidade em razão da destruição tecidual extensa, da perda óssea e do comprometimento funcional e estético que provocam. A região mandibular figura entre as mais acometidas nesse tipo de lesão, dada sua posição anatômica proeminente e sua exposição direta em situações de violência interpessoal ou autoinfligida (Pereira et al. 2006). Esse padrão de acometimento reforça a necessidade de estudos que aprofundem o conhecimento sobre o diagnóstico e o manejo cirúrgico dessas fraturas, especialmente diante da gravidade descrita por Kelly e Drago (2009) em pacientes com trauma balístico no terço médio e inferior da face.

Dentre as regiões mandibulares suscetíveis a fraturas por projétil de arma de fogo, a sínfise mandibular merece atenção particular, uma vez que constitui área de convergência de forças mastigatórias e ponto de ancoragem da musculatura

CC BY

REMUNOM
ISSN 2178-6925

Received: 19/07/2026 - **Accepted:** 31/08/2026
Vol: 13.18 - August
DOI: 10.66104/ekfan215
Pages: 1-19

suprahioidea, o que torna sua reconstrução tecnicamente desafiadora. Bermejo et al. (2016) destacam que fraturas mandibulares decorrentes de projétil de arma de fogo frequentemente cursam com cominuição óssea significativa, perda de substância e contaminação da ferida, fatores que dificultam a obtenção de estabilidade e consolidação adequadas. Tais características diferenciam substancialmente esse tipo de fratura das lesões mandibulares de etiologia não balística (Pires et al. 2015).

A escolha da técnica cirúrgica para o tratamento dessas fraturas ainda gera discussão na literatura, especialmente no que se refere à indicação entre redução aberta com fixação interna e redução fechada com bloqueio maxilomandibular. De acordo com Muddassar et al. (2020), a redução aberta com fixação interna rígida tem se mostrado vantajosa em muitos casos por permitir restabelecimento mais preciso da oclusão e da anatomia mandibular, embora demande maior domínio técnico e avaliação criteriosa da extensão da lesão de partes moles. Essa discussão evidencia a importância de relatos de casos e estudos que analisem criticamente os desfechos das diferentes abordagens terapêuticas empregadas (Muddassar et al. 2020).

Além da fixação óssea propriamente dita, o tratamento de fraturas de sínfise mandibular por arma de fogo frequentemente exige abordagem multidisciplinar, envolvendo reconstrução de tecidos moles, reabilitação funcional e, em muitos casos, procedimentos estagiados. Vatsyayan et al. (2016) relatam que lesões balísticas de curto alcance no terço inferior da face demandam planejamento cirúrgico sistematizado, com etapas sucessivas de debridamento, estabilização óssea e reconstrução de partes moles para a obtenção de resultados funcionais e estéticos satisfatórios. Essa sistematização é fundamental para reduzir sequelas e complicações tardias (Vatsyayan et al. 2016).

O acompanhamento pós-operatório e a reabilitação protética também assumem papel relevante no sucesso terapêutico desses casos, principalmente quando há perda de estruturas dentárias e ósseas associada ao trauma. Kelly e Drago (2009) ressaltam que a integração entre cirurgia reconstrutiva e reabilitação prostodôntica é determinante para o retorno da função mastigatória e da estética

CC BY

REMUNOM
ISSN 2178-6925

Received: 19/07/2026 - **Accepted:** 31/08/2026
Vol: 13.18 - August
DOI: 10.66104/ekfan215
Pages: 1-19

facial do paciente. Essa perspectiva reforça a importância de uma conduta terapêutica planejada desde o atendimento inicial, alinhada às necessidades funcionais de longo prazo descritas por Kelly e Drago (2009).

Diante da complexidade do tratamento cirúrgico das fraturas de sínfise mandibular decorrentes de ferimento por arma de fogo e da relativa escassez de estudos que abordem especificamente essa localização anatômica, torna-se relevante a discussão de casos clínicos que contribuam para o aprimoramento das condutas terapêuticas empregadas. Conforme apontado por Bermejo et al. (2016) e corroborado por Pires et al. (2015), a literatura ainda carece de descrições detalhadas sobre o manejo cirúrgico dessas fraturas específicas, o que justifica a relevância científica e clínica do presente estudo.

Diante do exposto, o presente trabalho tem como objetivo relatar um caso de tratamento cirúrgico de fratura de sínfise mandibular decorrente de ferimento por arma de fogo, descrevendo as etapas do diagnóstico, a técnica cirúrgica empregada e os resultados obtidos.

2. Relato de Caso

Paciente do sexo masculino, 39 anos, sem comorbidades sistêmicas relevantes, não tabagista, não etilista e sem histórico de cirurgias prévias na região craniofacial, deu entrada no serviço de urgência hospitalar como vítima de ferimento por arma de fogo (FAF) na região da face, decorrente de evento de violência interpessoal. No momento da admissão, o paciente encontrava-se consciente, orientado no tempo e no espaço, hemodinamicamente estável, sem sinais de comprometimento de via aérea, apresentando como queixa principal dor intensa na região anterior da mandíbula, dificuldade de abertura bucal e sialorreia sanguinolenta. Ao exame físico extraoral, observou-se ferimento perfurocontuso puntiforme em região de mento, compatível com orifício de entrada do projétil, sem identificação de orifício de saída, associado a edema acentuado, equimose progressiva e crepitação óssea à palpação da região sinfisária, sem sinais de comprometimento de estruturas nobres adjacentes, como grandes vasos cervicais ou glândulas salivares. Não foram identificadas lesões associadas em outras regiões

CC BY

REMUNOM
ISSN 2178-6925

Received: 19/07/2026 - **Accepted:** 31/08/2026
Vol: 13.18 - August
DOI: 10.66104/ekfan215
Pages: 1-19

da face, como complexo zigomático-orbitário, ossos próprios do nariz ou terço superior da face, tampouco alterações neurológicas grosseiras, sendo relatada apenas parestesia leve em território de nervo mentual bilateralmente. Ao exame intraoral, constatou-se laceração extensa de mucosa em fundo de vestíbulo anterior, mobilidade acentuada dos fragmentos ósseos, degrau palpável na região de sínfise mandibular e maloclusão aguda, caracterizada por mordida aberta anterior e desvio perceptível da linha média mandibular para o lado direito.

Diante do quadro clínico apresentado, foram solicitados exames de imagem complementares para adequada avaliação da extensão e do padrão da lesão. A radiografia panorâmica inicial evidenciou linha de fratura na região de sínfise mandibular, associada a cominuição óssea localizada e presença de múltiplos fragmentos radiopacos compatíveis com esquírolas metálicas do projétil, dispersas nos tecidos moles adjacentes. A tomografia computadorizada de face, com cortes axiais, coronais e reconstrução tridimensional, permitiu confirmar que o traço de fratura permanecia restrito à região sinfisária, sem extensão para corpo, ângulo, ramo ou processo condilar da mandíbula, embora com padrão cominutivo mais acentuado do que o inicialmente sugerido pela radiografia simples, incluindo pequena perda de substância óssea na tábua vestibular e leve comprometimento radicular dos incisivos inferiores. Não foram identificados fragmentos metálicos alojados em trajeto que contraindicassem a abordagem cirúrgica proposta, tampouco sinais sugestivos de lesão associada em glândula submandibular ou em estruturas vasculares cervicais profundas. Com base nesses achados, foi estabelecido o diagnóstico de fratura cominutiva de sínfise mandibular decorrente de ferimento por arma de fogo, com indicação formal de tratamento cirúrgico sob anestesia geral.

O procedimento foi então planejado e realizado sob anestesia geral, com intubação nasotraqueal, optando-se por acesso exclusivamente intraoral, por meio de incisão em fundo de vestíbulo anterior, o que permitiu ampla exposição do foco de fratura preservando a integridade da pele mentual, já fragilizada pelo trauma. Após o acesso, procedeu-se ao debridamento cuidadoso dos tecidos desvitalizados, remoção de pequenos fragmentos ósseos não viáveis e de corpos estranhos superficiais, com preservação máxima do estoque ósseo passível de aproveitamento

CC BY

REMUNOM
ISSN 2178-6925

Received: 19/07/2026 - **Accepted:** 31/08/2026
Vol: 13.18 - August
DOI: 10.66104/ekfan215
Pages: 1-19

funcional. Foi realizado bloqueio maxilomandibular provisório intraoperatório, com auxílio de barras de Erich fixadas aos elementos dentários remanescentes, permitindo o restabelecimento preciso da relação oclusal prévia ao trauma antes da fixação definitiva dos segmentos ósseos. Em razão do padrão cominutivo da fratura e da necessidade de maior estabilidade mecânica em uma região submetida a intensas forças funcionais, optou-se pela fixação com barra de reconstrução mandibular do sistema 2.4 mm, adaptada cuidadosamente ao contorno basal da mandíbula e fixada por meio de parafusos bicorticais posicionados nos segmentos ósseos estáveis, de modo a promover ponte rígida sobre a área cominuída e neutralizar as forças de tensão e compressão atuantes sobre a sínfise. Ao término da fixação, realizou-se lavagem exaustiva da ferida com solução salina em abundância, revisão da hemostasia, síntese da mucosa por planos com fio reabsorvível e liberação do bloqueio maxilomandibular, confirmando-se, ao final do procedimento, estabilidade dos segmentos ósseos e oclusão satisfatória e compatível com a relação prévia ao trauma.

No pós-operatório imediato, o paciente permaneceu internado para observação clínica rigorosa, recebendo antibioticoterapia endovenosa de amplo espectro, analgesia regular e anti-inflamatório, evoluindo sem sinais de infecção de sítio cirúrgico, deiscência de sutura, exposição do material de síntese ou complicações vasculonervosas maiores, sendo liberado o quadro para alta hospitalar no terceiro dia de pós-operatório, com orientações detalhadas quanto à dieta líquida a pastosa progressiva, higiene oral rigorosa com uso de clorexidina e retorno ambulatorial programado. Nos retornos subsequentes, realizados semanalmente durante o primeiro mês e, posteriormente, com intervalos mensais, observou-se evolução clínica favorável, com resolução progressiva do edema, ausência de sinais infecciosos locais ou sistêmicos, manutenção da estabilidade oclusal alcançada no transoperatório e melhora gradual da sensibilidade em território de nervo mentual ao longo do seguimento. A radiografia panorâmica de controle, realizada após três meses do procedimento, evidenciou sinais radiográficos compatíveis com consolidação óssea adequada da região de sínfise, manutenção da posição da barra de reconstrução e dos parafusos, sem sinais de infecção, reabsorção óssea

CC BY

REMUNOM
ISSN 2178-6925

Received: 19/07/2026 - **Accepted:** 31/08/2026
Vol: 13.18 - August
DOI: 10.66104/ekfan215
Pages: 1-19

significativa ou afrouxamento do material de síntese, configurando desfecho funcional e estético satisfatório para o caso.

A tomografia computadorizada, em corte coronal, revelou solução de continuidade na cortical óssea da região sinfisária mandibular, compatível com traço de fratura decorrente de ferimento por arma de fogo. Observou-se desalinhamento dos segmentos ósseos, discreta angulação entre os fragmentos, fragmentação óssea e presença de material de densidade metálica, achados compatíveis com lesão de alta energia cinética (Figura 1).

Figura 1: Tomografia computadorizada, corte coronal, evidenciando fratura de sínfise mandibular.

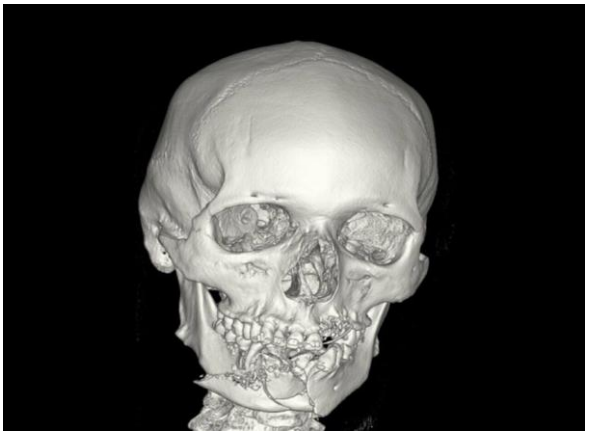

No corte axial, confirmou-se a presença do traço de fratura na região anterior do corpo mandibular, possibilitando avaliação da extensão ântero-posterior da lesão e da relação dos fragmentos com as estruturas adjacentes. Identificou-se ainda a trajetória do agente lesivo, com deslocamento de fragmentos ósseos e presença de corpo(s) estranho(s) radiopaco(s) compatível(eis) com projétil de arma de fogo. (Figura 2).

CC BY

REMUNOM
ISSN 2178-6925

Received: 19/07/2026 - **Accepted:** 31/08/2026
Vol: 13.18 - August
DOI: 10.66104/ekfan215
Pages: 1-19

Figura 2: Tomografia computadorizada, corte axial, evidenciando fratura de sínfise mandibular.

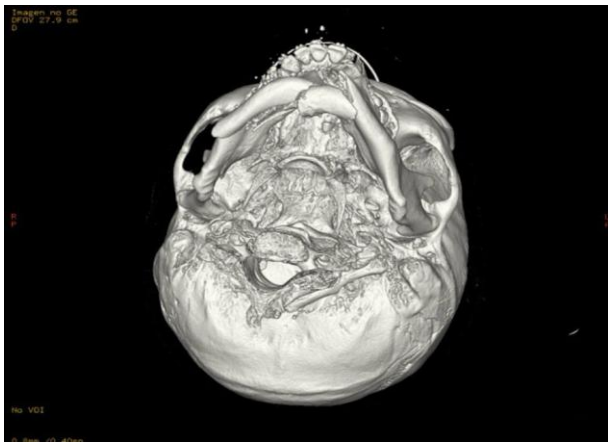

A reconstrução em corte sagital permitiu a visualização complementar do plano vertical da fratura, com avaliação do grau de desvio entre os cotos ósseos e da relação do traço fraturário com as raízes dentárias adjacentes, contribuindo para o planejamento cirúrgico tridimensional (Figura 3).

Figura 3: Tomografia computadorizada, corte sagital, evidenciando o traço de fratura.



Optou-se pelo acesso cirúrgico submandibular, com incisão cutânea posicionada a aproximadamente dois centímetros abaixo do rebordo basilar da mandíbula, seguida de divulsão por planos anatômicos, tecido celular subcutâneo, platisma e fáscia cervical superficial, técnica que possibilita ampla exposição do foco de fratura com preservação do ramo marginal do nervo facial (Figura 4).

CC BY

REMUNOM
ISSN 2178-6925

Received: 19/07/2026 - **Accepted:** 31/08/2026
Vol: 13.18 - August
DOI: 10.66104/ekfan215
Pages: 1-19

Figura 4: Via de acesso submandibular.



Após a completa dissecção e o afastamento dos tecidos moles, evidenciaram-se múltiplos fragmentos ósseos decorrentes da fratura cominutiva de sínfise mandibular, com perda de continuidade da cortical óssea e bordas irregulares, achados compatíveis com o mecanismo de lesão por projétil de arma de fogo (Figura 5).

Figura 5: Exposição dos fragmentos ósseos fraturados da sínfise mandibular.

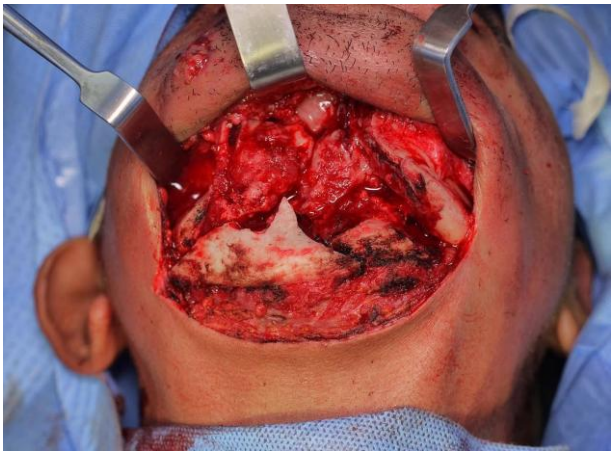

Realizou-se a redução e a contenção temporária dos fragmentos ósseos da sínfise mandibular com auxílio de pinças de redução e/ou fios de contenção, reposicionando os segmentos em sua posição anatômica original e restabelecendo a oclusão como etapa prévia à fixação interna definitiva (Figura 6).

CC BY

REMUNOM
ISSN 2178-6925

Received: 19/07/2026 - **Accepted:** 31/08/2026
Vol: 13.18 - August
DOI: 10.66104/ekfan215
Pages: 1-19

Figura 6: Contenção dos fragmentos ósseos fraturados.



Procedeu-se à fixação interna rígida dos fragmentos por meio de sistema de placa/barra de titânio e parafusos, adaptada sobre a face vestibular da mandíbula, conforme os princípios de osteossíntese estável preconizados pela AO/ASIF, visando neutralizar as forças musculares atuantes na região e restabelecer a anatomia original do arco mandibular (Figura 7).

Figura 7: Fixação dos fragmentos ósseos com barra de titânio.



Ao término do procedimento, realizou-se a síntese cirúrgica por planos anatômicos, após confirmação da estabilidade da fixação e revisão da hemostasia, visando adequado reparo tecidual e prevenção de complicações pós-operatórias (Figura 8).

CC BY

REMUNOM
ISSN 2178-6925

Received: 19/07/2026 - **Accepted:** 31/08/2026
Vol: 13.18 - August
DOI: 10.66104/ekfan215
Pages: 1-19

Figura 8: Síntese cirúrgica por planos.



O pós-operatório imediato transcorreu sem intercorrências. O paciente permaneceu internado em unidade de internação convencional para observação clínica, com avaliação horária nas primeiras 24 horas, voltada principalmente ao monitoramento da permeabilidade de via aérea e da ferida operatória, dada a natureza do trauma balístico. Não houve sinais de sangramento ativo, formação de hematoma cervical ou comprometimento respiratório em nenhum momento da internação. O dreno de sucção posicionado no acesso submandibular foi mantido em sistema fechado e retirado no quinto dia de pós-operatório, sem débito significativo nas últimas 24 horas prévias à remoção.

A dieta líquida foi iniciada já nas primeiras 24 horas, com progressão para consistência pastosa a partir do quinto dia, conforme tolerância e conforto do paciente, sendo mantidas orientações rigorosas de higiene oral com uso de clorexidina a 0,12%. Não foi necessária realimentação por sonda nasoenteral. A deambulação foi liberada ainda no primeiro dia de pós-operatório, sem restrições motoras associadas, uma vez que não houve área doadora a ser considerada.

O paciente recebeu alta hospitalar no terceiro dia de pós-operatório, com ferida cervical e intraoral em processo de cicatrização satisfatório, oclusão estável e ausência de sinais infecciosos locais ou sistêmicos. O seguimento ambulatorial será realizado com consultas semanais no primeiro mês e, posteriormente, com periodicidade mensal até o sexto mês de pós-operatório.

CC BY

REMUNOM
ISSN 2178-6925

Received: 19/07/2026 - **Accepted:** 31/08/2026
Vol: 13.18 - August
DOI: 10.66104/ekfan215
Pages: 1-19

4. Resultados

O tratamento cirúrgico da fratura cominutiva de sínfise mandibular decorrente de ferimento por arma de fogo, conduzido por meio de acesso intraoral e fixação com barra de reconstrução do sistema 2.4 mm, mostrou-se eficaz na obtenção de estabilidade óssea imediata e no restabelecimento da relação oclusal prévia ao trauma. O paciente evoluiu sem intercorrências transoperatórias, com controle hemostático satisfatório e ausência de lesões associadas em estruturas nobres adjacentes, o que permitiu a realização de um único tempo cirúrgico, sem necessidade de reabordagens ou procedimentos complementares para controle da fratura.

No período pós-operatório, observou-se evolução clínica favorável em todos os retornos ambulatoriais, sem sinais de infecção de sítio cirúrgico, deiscência de sutura, exposição do material de síntese ou complicações neurossensoriais permanentes. A parestesia inicial em território de nervo mentual apresentou melhora progressiva ao longo do seguimento, sugerindo recuperação funcional adequada do feixe vasculonervoso, apesar da proximidade do trajeto do projétil com essa estrutura. A oclusão obtida no transoperatório manteve-se estável em todas as consultas subsequentes, sem sinais de recidiva de maloclusão ou de mobilidade dos segmentos ósseos fixados.

O exame radiográfico de controle, realizado após três meses de acompanhamento, evidenciou sinais compatíveis com consolidação óssea adequada da região sinfisária, com manutenção da posição da barra de reconstrução e dos parafusos, ausência de sinais de infecção, reabsorção óssea significativa ou afrouxamento do material de síntese. Esses achados, em conjunto, indicam desfecho funcional e estético satisfatório para o caso, com retorno do paciente às atividades habituais sem limitações mastigatórias relevantes.

É importante ressaltar, contudo, que os resultados obtidos neste estudo referem-se a um único caso clínico e, portanto, não podem ser generalizados para o conjunto de pacientes acometidos por fraturas de sínfise mandibular decorrentes de ferimento por arma de fogo. A variabilidade inerente a esse tipo de trauma, relacionada a fatores como tipo de arma, distância do disparo, trajetória do projétil,

CC BY

REMUNOM
ISSN 2178-6925

Received: 19/07/2026 - **Accepted:** 31/08/2026
Vol: 13.18 - August
DOI: 10.66104/ekfan215
Pages: 1-19

grau de cominuição óssea e presença de lesões associadas em tecidos moles e estruturas adjacentes, torna cada caso singular em sua apresentação clínica e em sua resposta ao tratamento instituído. Dessa forma, o desfecho favorável observado neste relato não permite inferir de forma definitiva a superioridade da técnica cirúrgica empregada em relação a outras abordagens descritas na literatura, sendo necessária a realização de estudos com maior casuística, de caráter comparativo e com acompanhamento a longo prazo, para que se possam estabelecer conclusões mais robustas e aplicáveis à prática clínica de forma ampla.

5. Discussão

Os ferimentos por arma de fogo na região da sínfise mandibular representam um desafio terapêutico particular na cirurgia bucomaxilofacial, em razão da associação frequente entre a energia cinética do projétil e o elevado grau de cominuição óssea observado nesses casos. PEREIRA et al. (2006) destacam que a mandíbula é uma das estruturas faciais mais acometidas por ferimentos balísticos, o que se justifica por sua posição anatômica proeminente e por sua exposição direta em situações de violência interpessoal, achado corroborado pelo caso ora relatado, no qual o trajeto do projétil resultou em fratura restrita à região sinfisária, porém com padrão cominutivo relevante. Esse comportamento lesional reforça a necessidade de avaliação criteriosa por meio de exames de imagem tridimensionais antes da definição da conduta cirúrgica, conforme também discutido por PEREIRA et al. (2006).

A escolha pela fixação com barra de reconstrução mandibular do sistema 2.4 mm, em detrimento de placas de menor perfil, encontra respaldo na literatura voltada especificamente para o tratamento de fraturas mandibulares de etiologia balística. BERMEJO et al. (2016) relatam que fraturas mandibulares decorrentes de projétil de arma de fogo frequentemente cursam com perda de substância óssea e contaminação tecidual, características que exigem sistemas de fixação capazes de suportar cargas funcionais elevadas mesmo na presença de descontinuidade parcial do estoque ósseo. No presente caso, a opção pela barra de reconstrução permitiu neutralizar as forças de tensão e compressão atuantes sobre a sínfise, favorecendo

CC BY

REMUNOM
ISSN 2178-6925

Received: 19/07/2026 - **Accepted:** 31/08/2026
Vol: 13.18 - August
DOI: 10.66104/ekfan215
Pages: 1-19

a consolidação óssea observada no acompanhamento radiográfico, resultado que dialoga diretamente com as observações de BERMEJO et al. (2016) quanto à importância da estabilidade mecânica nesse tipo de fratura.

No que se refere à indicação da via de acesso e do tipo de redução empregada, a literatura ainda apresenta certa divergência entre a preferência por redução aberta com fixação interna rígida e a redução fechada associada a bloqueio maxilomandibular. MUDDASSAR et al. (2020) demonstram, em série de casos de ferimentos mandibulares por arma de fogo, que a redução aberta com fixação interna proporciona restabelecimento mais preciso da anatomia e da oclusão, especialmente em fraturas cominutivas, resultado semelhante ao obtido no presente relato, no qual o acesso intraoral com fixação rígida permitiu controle satisfatório da relação oclusal desde o transoperatório. Ainda segundo MUDDASSAR et al. (2020), a escolha da técnica deve considerar não apenas o padrão da fratura, mas também a extensão do comprometimento de partes moles associado, fator que também orientou a conduta adotada no caso descrito.

A recuperação da sensibilidade em território de nervo mentual, observada de forma progressiva ao longo do seguimento do paciente, merece destaque diante da proximidade anatômica dessa estrutura com o trajeto do projétil na região sinfisária. PIRES et al. (2015) relatam, em caso de ferimento por arma de fogo envolvendo estruturas mandibulares, que o comprometimento neurossensorial é achado comum nesse tipo de trauma, podendo apresentar recuperação parcial ou completa a depender do grau de lesão direta do feixe vasculonervoso. A evolução favorável observada no presente caso sugere que o trajeto do projétil, embora próximo ao forame mentual, não resultou em secção completa do nervo, o que está de acordo com o espectro de gravidade variável descrito por PIRES et al. (2015) para lesões balísticas nessa topografia.

Além da estabilidade óssea e da recuperação neurossensorial, a reabilitação funcional e estética do paciente vítima de ferimento por arma de fogo na face depende, em muitos casos, de abordagem multidisciplinar que ultrapassa o tempo cirúrgico inicial. KELLY e DRAGO (2009) ressaltam que o sucesso terapêutico em traumas balísticos extensos do terço médio e inferior da face frequentemente

CC BY

REMUNOM
ISSN 2178-6925

Received: 19/07/2026 - **Accepted:** 31/08/2026
Vol: 13.18 - August
DOI: 10.66104/ekfan215
Pages: 1-19

depende da integração entre cirurgia reconstrutiva e reabilitação prostodôntica, especialmente quando há perda de elementos dentários ou de estruturas de suporte associada ao ferimento. No caso relatado, embora não tenha sido necessária reabilitação protética complexa em função da extensão limitada da lesão, a discussão de KELLY e DRAGO (2009) reforça a importância de planejamento terapêutico de longo prazo mesmo em casos aparentemente mais localizados, de modo a antecipar possíveis sequelas funcionais tardias.

Por fim, cabe discutir a sistematização do tratamento cirúrgico em etapas sucessivas, tal como proposto por VATSYAYAN et al. (2016) para lesões balísticas de curto alcance no terço inferior da face, que incluem debridamento criterioso, estabilização óssea e, quando necessário, reconstrução adicional de tecidos moles. Embora o caso aqui apresentado tenha sido resolvido em tempo cirúrgico único, em razão da extensão relativamente limitada da lesão e da ausência de perda extensa de tecidos moles, a sistematização descrita por VATSYAYAN et al. (2016) permanece como referência conceitual relevante para o planejamento de casos de maior complexidade. Essa constatação reforça que, apesar do desfecho favorável obtido, a conduta terapêutica deve sempre ser individualizada, considerando as particularidades de cada ferimento balístico, e que a experiência acumulada em relatos de caso como o presente contribui para o refinamento progressivo das condutas cirúrgicas empregadas nessa área da cirurgia bucomaxilofacial.

6. Conclusão

O presente relato de caso evidencia que o tratamento cirúrgico da fratura de sínfise mandibular decorrente de ferimento por arma de fogo, quando conduzido por meio de acesso intraoral associado à fixação com barra de reconstrução mandibular, mostrou-se uma alternativa eficaz para o restabelecimento da estabilidade óssea, da oclusão e da função mastigatória do paciente. A evolução clínica favorável, sem complicações infecciosas ou neurossensoriais permanentes, reforça a importância do planejamento cirúrgico individualizado e da avaliação criteriosa por meio de exames de imagem tridimensionais antes da definição da conduta terapêutica. Contudo, considerando tratar-se de um único caso clínico, os resultados obtidos não

CC BY

REMUNOM
ISSN 2178-6925

Received: 19/07/2026 - **Accepted:** 31/08/2026
Vol: 13.18 - August
DOI: 10.66104/ekfan215
Pages: 1-19

podem ser generalizados para o conjunto de pacientes acometidos por esse tipo de trauma, sendo necessária a realização de estudos com maior casuística e acompanhamento a longo prazo para consolidar evidências científicas mais robustas sobre a melhor conduta terapêutica a ser adotada nesses casos.

Referências

BERMEJO, P. R. et al. Tratamento cirúrgico de fratura mandibular decorrente de projétil de arma de fogo: relato de caso. **Archives of Health Investigation**, v. 5, n. 6, p. 330-335, 2016.

KELLY, P.; DRAGO, C. J. Surgical and prosthodontic treatment of a patient with significant trauma to the middle and lower face secondary to a gunshot wound: a clinical report. **Journal of Prosthodontics**, v. 18, n. 7, p. 626-637, 2009.

MUDDASSAR, M. et al. Management of gunshot injuries of mandible with open reduction and internal fixation versus closed reduction and maxillo-mandibular fixation. **Cureus**, v. 12, n. 4, p. e7830, 2020.

PEREIRA, C. C. S. et al. Fratura mandibular por projétil de arma de fogo. **Revista de Cirurgia e Traumatologia Buco-Maxilo-Facial**, v. 6, n. 3, p. 39-46, jul./set. 2006.

PIRES, M. S. M. et al. An interesting case of gunshot injury to the temporomandibular joint. **Craniomaxillofacial Trauma & Reconstruction**, v. 8, n. 1, p. 79-82, 2015.

VATSYAYAN, A. et al. Reconstruction and rehabilitation of short-range gunshot injury to lower part of face: a systematic approach of three cases. **Chinese Journal of Traumatology**, v. 19, n. 4, p. 239-243, 2016.

APÊNDICE

Este estudo caracteriza-se como um relato de caso clínico individual, de natureza descritiva, sem delineamento experimental, não envolvendo grupo controle ou intervenção com finalidade de pesquisa, mas sim a descrição de conduta terapêutica realizada conforme as indicações clínicas estabelecidas. De acordo com as diretrizes da Resolução nº 466/2012 do Conselho Nacional de Saúde e normativas complementares, relatos de caso, quando não configuram pesquisa envolvendo seres humanos, podem ser dispensados de apreciação por Comitê de Ética em Pesquisa.

CC BY

REMUNOM
ISSN 2178-6925

Received: 19/07/2026 - **Accepted:** 31/08/2026
Vol: 13.18 - August
DOI: 10.66104/ekfan215
Pages: 1-19

Ressalta-se, contudo, que todos os princípios éticos foram rigorosamente respeitados, incluindo a preservação da identidade do paciente e a confidencialidade das informações. O paciente foi devidamente esclarecido acerca do diagnóstico, das alternativas terapêuticas, dos riscos e benefícios do tratamento proposto, tendo assinado o Termo de Consentimento Livre e Esclarecido (TCLE) para a realização do procedimento, bem como autorização específica para uso de imagens clínicas, intraoperatórias e exames radiográficos para fins acadêmicos e científicos.

Adicionalmente, o acompanhamento clínico foi realizado de forma sistemática, com avaliações periódicas previamente estabelecidas, garantindo o monitoramento da evolução do caso, a detecção precoce de possíveis intercorrências e a adequada condução terapêutica até o momento atual, em conformidade com os princípios da boa prática clínica.

CC BY