REMUNOM
ISSN 2178-6925

Received: 15/10/2026 - **Accepted:** 12/11/2026
Vol: 13.23
DOI: 10.66104/mqppz757
Pages: 1-22

USO DO LASER DE BAIXA POTÊNCIA VERMELHO COMO ADJUVANTE NO PÓS OPERATÓRIO DE FRENOTOMIA E FRENECTOMIA LINGUAL - RELATO DE CASO

USE OF LOW-LEVEL RED LASER THERAPY AS AN ADJUVANT IN THE POSTOPERATIVE PERIOD FOLLOWING LINGUAL FRENOTOMY AND FRENECTOMY: A CASE REPORT

USO DEL LÁSER ROJO DE BAJA POTENCIA COMO ADYUVANTE EN EL POSOPERATORIO DE LA FRENOTOMÍA Y FRENECTOMÍA LINGUAL: REPORTE DE CASO

Rivaneide Leandro da Silva
Cirurgiã-dentista, Centro Universitário FIS UNIFIS, Brasil
E-mail: rivaneide.leandro@outlook.com

Adriny Horrany Gomes da Silva
Graduanda em odontologia, Centro Universitário FIS UNIFIS, Brasil
E-mail: adriny.gomes2@gmail.com

Ana Beatriz Carvalho Machado
Graduanda em odontologia, Centro Universitário FIS UNIFIS, Brasil
E-mail: biacarvalhomachado87@gmail.com

Kathleen de Oliveira Cavalcante Pires
Graduanda em odontologia, Centro Universitário FIS UNIFIS, Brasil
E-mail: kathleen.pires450@gmail.com

Kerlly Marília de Queiroz Roque
Graduanda em odontologia, Centro Universitário FIS UNIFIS, Brasil
E-mail: kerlly067@gmail.com

Thays Nayan Campos Pereira
Graduanda em odontologia, Centro Universitário FIS UNIFIS, Brasil
E-mail: thaysnayan@gmail.com

Pedro Tardelly Diniz Filgueira
Docente, Centro Universitário FIS UNIFIS, Brasil
E-mail: pedrotardelly@gmail.com

Virnna Mariana Ferreira Silva
Docente, Centro Universitário FIS UNIFIS, Brasil
E-mail: virnnam_f@hotmail.com

CC BY

REMUNOM
ISSN 2178-6925

Received: 15/10/2026 - **Accepted:** 12/11/2026
Vol: 13.23
DOI: 10.66104/mqppz757
Pages: 1-22

Vinícius Souto Magalhães
Docente, Centro Universitário FIS UNIFIS, Brasil
E-mail: viniciussoutoodonto@gmail.com

Resumo

Introdução: A anquiloglossia é uma alteração do frênulo lingual que pode limitar a mobilidade da língua e comprometer funções como a fala. O tratamento pode envolver frenotomia ou frenectomia, e a fotobiomodulação tem sido utilizada como recurso complementar no pós-operatório. **Objetivo:** Relatar o acompanhamento pós-operatório de duas intervenções cirúrgicas para tratamento da anquiloglossia, associadas à aplicação de laser vermelho de baixa potência, com registro de dor e desconforto. **Metodologia:** Trata-se de um estudo observacional descritivo, do tipo relato de caso, realizado na Clínica Escola Integrada de Odontologia do Centro Universitário FIS-UNIFIS. **Relato de caso:** Paciente do sexo feminino, 23 anos, com queixa de dificuldade na articulação do fonema /R/, apresentou escore 6 no Bristol Tongue Assessment Tool (BTAT), interpretado em conjunto com os achados clínicos e funcionais. Inicialmente, foi submetida à frenotomia lingual com bisturi elétrico. Após 30 dias, observou-se persistência da limitação dos movimentos linguais e tecido de aspecto fibroso na região operada, sendo indicada uma segunda intervenção, por meio de frenectomia lingual com tesoura de ponta romba. Em ambos os procedimentos, foi utilizado laser vermelho de baixa potência, com comprimento de onda de 660 nm, e os níveis de dor e desconforto foram registrados por meio da Escala Visual Analógica (EVA). **Conclusão:** O acompanhamento evidenciou persistência da limitação funcional após a primeira intervenção e condições clínicas favoráveis após a segunda abordagem. Os registros de dor e desconforto foram descritivos e, por se tratar de um único caso sem grupo controle, não permitem atribuir as alterações observadas exclusivamente à aplicação do laser.

Palavras-chave: Freio Lingual. Frenectomia Oral. Anquiloglossia. Terapia de Luz de Baixa Intensidade.

Abstract

Introduction: Ankyloglossia is an alteration of the lingual frenulum that may restrict tongue mobility and affect functions such as speech. Treatment may involve frenotomy or frenectomy, and photobiomodulation has been used as an adjunctive approach in the postoperative period. **Objective:** To report the postoperative follow-up of two surgical procedures for the treatment of ankyloglossia associated with low-level red laser application, including pain and discomfort records. **Methodology:** This is a descriptive observational case report conducted at the Integrated School of Dentistry Clinic of Centro Universitário FIS-UNIFIS, Brazil. **Case report:** A 23-year-old female patient with difficulty articulating the /r/ phoneme presented a score of 6 on the Bristol Tongue Assessment Tool (BTAT), interpreted alongside clinical and functional findings. Initially, she underwent lingual frenotomy using electrosurgery. After 30 days, persistent limitation of tongue movement and fibrous-appearing tissue were observed in the surgical region, leading to a second procedure: lingual frenectomy using blunt-tipped scissors. Low-level red laser therapy, with a wavelength of 660 nm, was applied after both procedures, and pain and discomfort were recorded using the Visual Analogue Scale (VAS). **Conclusion:** Follow-up revealed persistent functional limitation after the first procedure and favorable clinical conditions after the second intervention. Pain and discomfort records were descriptive and, since this was a single case without a control group, the observed changes cannot be attributed exclusively to laser application.

Keywords: Lingual Frenulum. Oral Frenectomy. Ankyloglossia. Low-Level Light Therapy.

CC BY

REMUNOM
ISSN 2178-6925

Received: 15/10/2026 - **Accepted:** 12/11/2026
Vol: 13.23
DOI: 10.66104/mqppz757
Pages: 1-22

Resumen

Introducción: La anquiloglosia es una alteración del frenillo lingual que puede limitar la movilidad de la lengua y afectar funciones como el habla. El tratamiento puede incluir frenotomía o frenectomía, y la fotobiomodulación se ha utilizado como recurso complementario en el posoperatorio. **Objetivo:** Describir el seguimiento posoperatorio de dos procedimientos quirúrgicos para el tratamiento de la anquiloglosia, asociados con la aplicación de láser rojo de baja potencia, incluyendo el registro del dolor y las molestias. **Metodología:** Se trata de un estudio observacional descriptivo, de tipo reporte de caso, realizado en la Clínica Escuela Integrada de Odontología del Centro Universitario FIS-UNIFIS, Brasil. **Reporte de caso:** Paciente de sexo femenino, de 23 años, con dificultad para articular el fonema /r/, que presentó una puntuación de 6 en el Bristol Tongue Assessment Tool (BTAT), interpretada junto con los hallazgos clínicos y funcionales. Inicialmente, se sometió a una frenotomía lingual mediante electrocirugía. Después de 30 días, se observó persistencia de la limitación de los movimientos linguales y tejido de aspecto fibroso en la región intervenida, por lo que se indicó un segundo procedimiento: frenectomía lingual con tijeras de punta roma. En ambos procedimientos se aplicó láser rojo de baja potencia, con una longitud de onda de 660 nm, y se registraron el dolor y las molestias mediante la Escala Visual Analógica (EVA). **Conclusión:** El seguimiento evidenció persistencia de la limitación funcional después de la primera intervención y condiciones clínicas favorables tras el segundo procedimiento. Los registros de dolor y molestias fueron descriptivos y, al tratarse de un único caso sin grupo de control, no permiten atribuir los cambios observados exclusivamente a la aplicación del láser.

Palabras clave: Frenillo Lingual. Frenectomía Oral. Anquiloglosia. Terapia por Luz de Baja Intensidad.

1. Introdução

O freio ou frênulo é uma prega membranosa de tecido conjuntivo fibroso e muscular, que faz a ligação entre a superfície anterior da língua, assoalho da boca e osso basal da mandíbula, com função do controle dos movimentos do lábio e língua. Podem ser classificados como freio labial superior e inferior ou freio lingual e quando apresenta uma inserção anormal, é descrito como anquiloglossia ou língua presa. Quando bebês o freio lingual pode ser diagnosticado normal, mas com o avanço da idade pode apresentar mudanças significativas na forma, tamanho e posição, necessitando assim de intervenções como a frenectomia ou frenotomia lingual (Gontijo, M.R., 2020).

Frenotomia é a incisão e realocação da conexão do freio lingual, atualmente existem formas distintas de realizar este procedimento, seja com o uso do bisturi elétrico, ou pela abordagem padrão, com o uso da lâmina fria. Já a frenectomia é vista como um

CC BY

REMUNOM
ISSN 2178-6925

Received: 15/10/2026 - **Accepted:** 12/11/2026
Vol: 13.23
DOI: 10.66104/mqppz757
Pages: 1-22

manejo de uma excisão completa do frênulo e fixando-o a um osso subjacente (Rakhunde, *et. al.,* 2024).

Um dos protocolos usados para diagnosticar a anquiloglossia é o Bristol Tongue Assessment Tool (BTAT), que contém escores que classificam a gravidade do funcionamento da língua. É realizado por quatro critérios de avaliação do frênulo, como: aparência da ponta da língua; fixação do frênulo no alvéolo inferior; elevação da língua com a boca aberta; e protrusão da língua sobre a gengiva. As pontuações para os quatro itens são somadas, podem variar de 0 a 8; e o escore de 0-3 que indica diminuição grave da função da língua (Araújo, *et. al.,* 2020).

A eletrocirurgia é um recurso utilizado em procedimentos odontológicos, permitindo a incisão e a coagulação dos tecidos por meio da passagem de corrente elétrica de alta frequência. Sua utilização pode contribuir para o controle do sangramento durante o procedimento, embora os resultados dependam dos parâmetros empregados e das características da intervenção. Dessa forma, a escolha da técnica cirúrgica deve considerar as condições clínicas do paciente, a extensão do procedimento e os objetivos terapêuticos(Dare s, *et. al.,* 2023).

A recidiva pode estar relacionada a características individuais, como a tendência à formação de tecido cicatricial mais fibroso que o esperado (Canto, *et. al.,* 2019). Além de que, pelo fato da cirurgia de frenectomia a incisão ser suturada, a probabilidade de haver anquiloglossia recorrente é menor do que na frenotomia, por apresentar uma abordagem mais completa, pelo motivo da remoção e estabilização adequada do tecido, reduzindo as chances do freio se reorganizar de forma retraída (Xavier, *et. al.,* 2016).

Com o diagnóstico de anquiloglossia e a frenectomia ou frenotomia ser uma indicação, métodos auxiliares podem ser usados em conjunto, para um pós-operatório mais satisfatório. A terapia a Laser de Baixa Intensidade (TLBI) é usada com intuito de fornecer energia de luz bioestimulante diretamente nas células do corpo, com um comprimento de onda apropriado, que varia de 600 a 1000 nm e apresenta uma radiação situada na porção visível do espectro das ondas eletromagnéticas, entre o infravermelho e o ultravioleta, penetrando nos tecidos moles (Tauani, *et. al*., 2021).

CC BY

REMUNOM
ISSN 2178-6925

Received: 15/10/2026 - **Accepted:** 12/11/2026
Vol: 13.23
DOI: 10.66104/mqppz757
Pages: 1-22

O uso do laser de baixa potência vermelho é de finalidade terapêutica e não tem efeito diretamente curativo, seu objetivo é diminuir o desconforto pós-operatório, trazendo ao organismo uma melhor resposta a inflamação, diminuindo o edema e reduzindo os sintomas dolorosos, favorecendo a reparação tecidual da região afetada, através da bioestimulação celular (Lins, *et. al.*, 2010).

A laserterapia usada com comprimento de onda vermelho no pós-operatório, possui capacidade de penetração entre 10 a 15 mm na pele, sendo, portanto, indicado para o tratamento de lesões superficiais (Carcio, *et. al.,* 2025). Além disso, promove regeneração tecidual e aceleração da cicatrização por meio da vasodilatação capilar e da estimulação da reepitelização, o que aumenta a atividade mitótica, a proliferação de fibroblastos, a síntese de colágeno e a proliferação epitelial (Rosalen, *et. al.,* 2022).

O sucesso do uso do laser terapêutico de baixa potência depende de parâmetros como comprimento de onda, potência, dose e tempo de aplicação. Resultados satisfatórios são obtidos com comprimentos de onda entre 600 e 1000 nm e potências variando de 1 mW a 5 W/cm² (Andrade, *et. al*., 2014).

Dessa forma, o objetivo principal da pesquisa será relatar os impactos no pós-operatório de cirurgias de frenotomia lingual realizada com bisturi elétrico e frenectomia lingual utilizando lâmina fria, associado ao uso do laser de baixa potência vermelho como terapia adjuvante na cicatrização, e avaliar o parâmetro de dor e desconforto, através de escala visual analógica.

2. Metodologia

2.1 Considerações éticas

O presente relato de caso foi conduzido em conformidade com os princípios éticos estabelecidos pela Resolução nº 466/2012 do Conselho Nacional de Saúde, que regulamenta pesquisas envolvendo seres humanos. O estudo foi submetido e aprovado pelo Comitê de Ética em Pesquisa (CEP) do Centro Universitário FIS-UNIFIS, sob o Parecer nº 7.477.681. A paciente foi esclarecida sobre os objetivos do estudo e os

CC BY

REMUNOM
ISSN 2178-6925

Received: 15/10/2026 - **Accepted:** 12/11/2026
Vol: 13.23
DOI: 10.66104/mqppz757
Pages: 1-22

procedimentos envolvidos, tendo autorizado a utilização de suas informações clínicas e registros fotográficos para fins de publicação científica, mediante assinatura do Termo de Consentimento Livre e Esclarecido (TCLE) e da autorização específica para uso de imagens.

2.2 Local e delineamento do estudo

Trata-se de um estudo observacional descritivo, do tipo relato de caso. O relato foi conduzido na Clínica Escola Integrada de Odontologia do Centro Universitário/UNIFIS, no Município de Serra Talhada - PE, Brasil.

2.3 Linha do tempo do acompanhamento clínico

A sequência dos procedimentos e do acompanhamento clínico da paciente está apresentada cronologicamente na Tabela 1, contemplando a avaliação inicial, as intervenções cirúrgicas e os respectivos retornos pós-operatórios.

Tabela 1 – Linha do tempo dos procedimentos e acompanhamentos clínicos

Período/Data	Evento clínico
Avaliação inicial	Anamnese, avaliação anatômica e funcional do frênulo lingual, identificação da queixa relacionada à articulação do fonema /R/ e aplicação do BTAT, com escore total de 6.
12/12/2024	Realização da primeira intervenção cirúrgica: frenotomia lingual com bisturi elétrico, seguida de aplicação de laser vermelho de baixa potência.
24 e 48 horas após a primeira cirurgia	Retornos para acompanhamento pós-operatório e continuidade das aplicações de laser, com registro de dor e desconforto por meio da EVA.
7 dias após a primeira cirurgia	Retorno para remoção da sutura e registro fotográfico.
30 dias após a primeira cirurgia	Reavaliação clínica, com observação de tecido de aspecto fibroso e persistência da limitação dos movimentos linguais. O BTAT manteve escore 6, sendo indicada uma segunda intervenção.
22/04/2025	Realização da segunda intervenção cirúrgica: frenectomia lingual pela técnica de Archer modificada, com utilização de tesoura de ponta romba, seguida de aplicação de laser vermelho de baixa potência.

CC BY

REMUNOM
ISSN 2178-6925

Received: 15/10/2026 - **Accepted:** 12/11/2026
Vol: 13.23
DOI: 10.66104/mqppz757
Pages: 1-22

24 e 48 horas após a segunda cirurgia	Acompanhamento pós-operatório, continuidade das aplicações de laser e registro de dor e desconforto por meio da EVA.
7 dias após a segunda cirurgia	Retorno para remoção da sutura e registro fotográfico.
30 dias após a segunda cirurgia	Retorno para avaliação clínica e acompanhamento da evolução pós-operatória.

Fonte: Elaborado pelos autores (2026).

4. Caso Clínico

Paciente do sexo feminino, 23 anos, compareceu à Clínica Escola Integrada de Odontologia do Centro Universitário FIS-UNIFIS com queixa de dificuldade na pronúncia de algumas palavras, especialmente aquelas que continham o fonema “R”. Inicialmente, foi realizada anamnese, seguida de avaliação clínica da anatomia e da mobilidade do frênulo lingual.

Na anamnese observou-se freio lingual curto e movimento da língua limitado **(Figura 1)**, com dificuldade de pronunciar algumas palavras, especificamente as que tinham o fonema “R”.

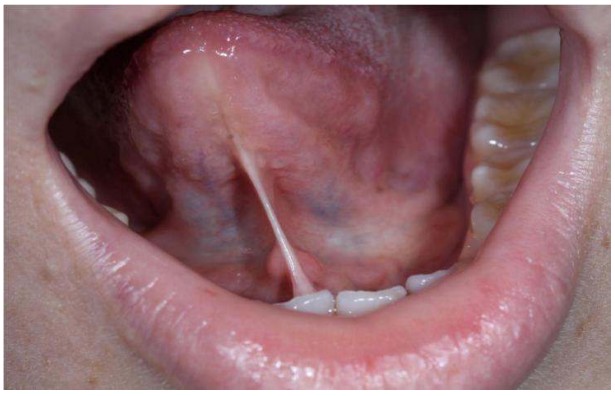

Figura 1- Anamnese inicial

Fonte: Arquivo pessoal (2025)

Foi aplicado o teste de avaliação de Bristol Tongue Assessment Tool (Monteiro, *et. al.*, 2018), instrumento composto por quatro critérios relacionados à aparência e à mobilidade da língua, cuja pontuação total varia de 0 a 8. A paciente apresentou escore

CC BY

REMUNOM
ISSN 2178-6925

Received: 15/10/2026 - **Accepted:** 12/11/2026
Vol: 13.23
DOI: 10.66104/mqppz757
Pages: 1-22

6. Entretanto, considerando que o instrumento foi desenvolvido principalmente para avaliação de lactentes, sua aplicação em pacientes adultos exige cautela interpretativa. Assim, a indicação da intervenção cirúrgica também deve considerar os achados anatômicos e as limitações funcionais identificadas durante o exame clínico. **(Figura 2).**

Protocolo Bristol de Avaliação da Língua (BTAT)*

Aspectos avaliados	0	1	2	Escore
QUAL A APARÊNCIA DA PONTA DA LÍNGUA?	 Formato de coração	 Ligeira fenda/entalhada	 Arredondada	2
ONDE O FRÊNULO DA LÍNGUA ESTÁ FIXADO NA GENGIVA/ ASSOALHO?	 Fixado na parte superior da margem gengival (topo)	 Fixado na face interna da gengiva (atrás)	 Fixado no assoalho da boca (meio)	1
O QUANTO A LÍNGUA CONSEGUE SE ELEVAR (COM A BOCA ABERTA (DURANTE O CHORO)?	 Elevação mínima da língua	 Elevação apenas das bordas da língua em direção ao palato duro	 Elevação completa da língua em direção ao palato duro	2
PROJEÇÃO DA LÍNGUA	 Ponta da língua fica atrás da gengiva	 Ponta da língua fica sobre a gengiva	 Ponta da língua pode se estender sobre o lábio inferior	1

*Tradução do inglês para o português autorizada pela equipe do Bristol. Dras. Jenny Ingram e Alan Edmond

Figura 2- Protocolo Bristol de Avaliação da Língua (BTAT)
Fonte: Monteiro, *et. al.*, 2018

Diante do diagnóstico, sugeriu-se ao paciente a cirurgia de frenotomia lingual, que consiste na incisão e realocação da conexão do freio lingual (Rakhunde, *et. al.,* 2024).

CC BY

REMUNOM
ISSN 2178-6925

Received: 15/10/2026 - **Accepted:** 12/11/2026
Vol: 13.23
DOI: 10.66104/mqppz757
Pages: 1-22

Dando início a cirurgia de frenotomia, já descrita anteriormente, foi realizada a antissepsia intraoral com digluconato de clorexidina 0,12%, com bochecho durante 1 minuto e antissepsia extraoral com o mesmo composto a 2%, usando gaze estéril e pinça hemostática pean- (Golgran São-paulo, Brasil), **(figura 3).**

Figura 3- Montagem da mesa cirúrgica



Fonte: Arquivo pessoal (2025)

Na sequência da cirurgia de frenotomia lingual a execução da anestesia foi feita a técnica local, utilizando agulha curta (Tecnofar SPA- Delebio, Itália) e 1 tubete de anestésico, Mepivacaína 2% com vasoconstrictor (Mepiadre- DFL- Rio de Janeiro, Brasil), **(figura 4).**



Figura 4- Anestesia local

Fonte: Arquivo pessoal (2025)

CC BY

REMUNOM
ISSN 2178-6925

Received: 15/10/2026 - **Accepted:** 12/11/2026
Vol: 13.23
DOI: 10.66104/mqppz757
Pages: 1-22

A incisão foi realizada no freio lingual, com o auxílio de tentacânula (GolgranSão-paulo, Brasil), **(figura 5).**

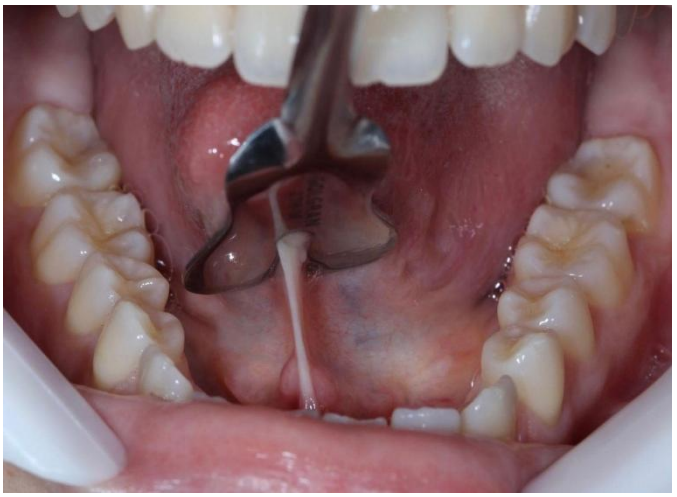

Figura 5- Tentacânula inserida no freio lingual
Fonte: Arquivo pessoal (2025)

Na sequência, foi realizada a frenotomia lingual com bisturi elétrico. Com o auxílio de uma tentacânula, o frênulo lingual foi tracionado para facilitar a visualização da região e a execução da incisão. O procedimento consistiu na incisão do tecido do frênulo, promovendo sua liberação em direção à base da língua**. (figura 6. A e B).**

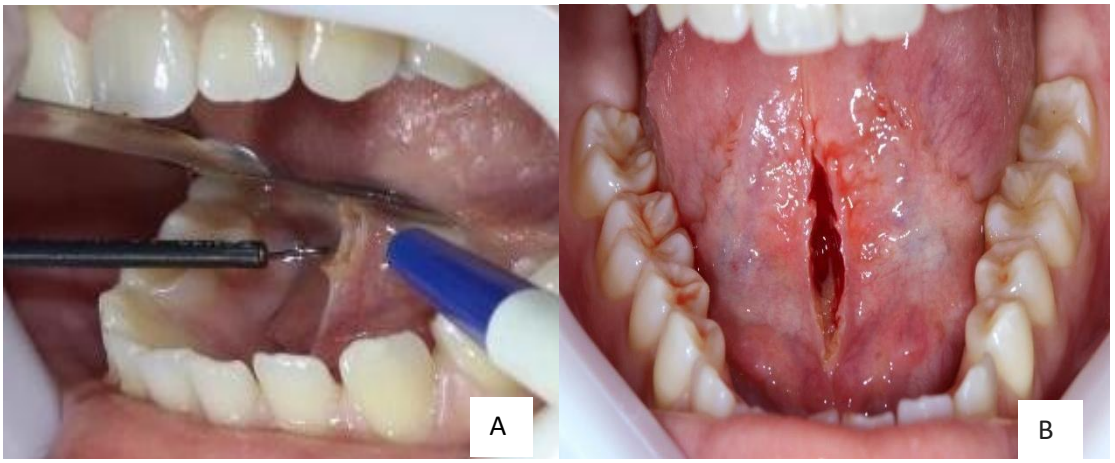

Figura 6- A- Uso do bisturi elétrico, **B-** Aspecto ao finalizar incisão
Fonte: Arquivo pessoal (2025)

CC BY

REMUNOM
ISSN 2178-6925

Received: 15/10/2026 - **Accepted:** 12/11/2026
Vol: 13.23
DOI: 10.66104/mqppz757
Pages: 1-22

Durante o procedimento, observou-se pequeno sangramento, sendo necessária a realização de sutura com fio de nylon 5-0 e agulha de 20 mm. Foram realizados três pontos simples, distribuídos no início, na porção central e na base da incisão, com o objetivo de promover a aproximação dos tecidos e auxiliar na hemostasia. **(figura 7).**

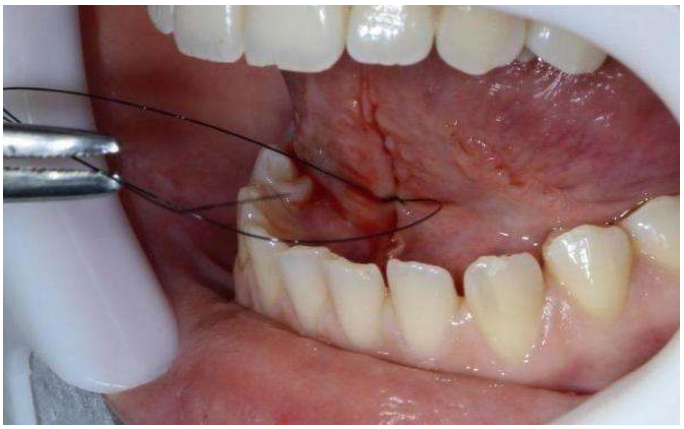

Figura 7- Sutura, ponto simples
Fonte: Arquivo pessoal (2025)

Foi utilizado o equipamento Therapy Plus (DMC), com emissor laser vermelho de comprimento de onda de 660 nm e potência de saída de 100 mW, conforme as especificações do fabricante. **(figura-8).**



Figura 8- Aplicação do laser de baixa potência vermelho
Fonte: Arquivo pessoal (2025)

CC BY

REMUNOM
ISSN 2178-6925

Received: 15/10/2026 - **Accepted:** 12/11/2026
Vol: 13.23
DOI: 10.66104/mqppz757
Pages: 1-22

A paciente retornou após 24 e 48 horas para continuidade da aplicação da terapia. A mesma recebeu esclarecimentos quanto à formação de uma pseudoplaca membranosa entre o primeiro e terceiro dia após a cirurgia.

Foi feita avaliação utilizando a escala EVA, para coleta de dados de dor e desconforto da paciente com 24 e 42 horas de pós cirúrgico, sendo avaliado assim a eficácia do uso do laser de baixa potência no feixe de luz vermelho. **(Figura 9)**

DOR

ESCALA EVA

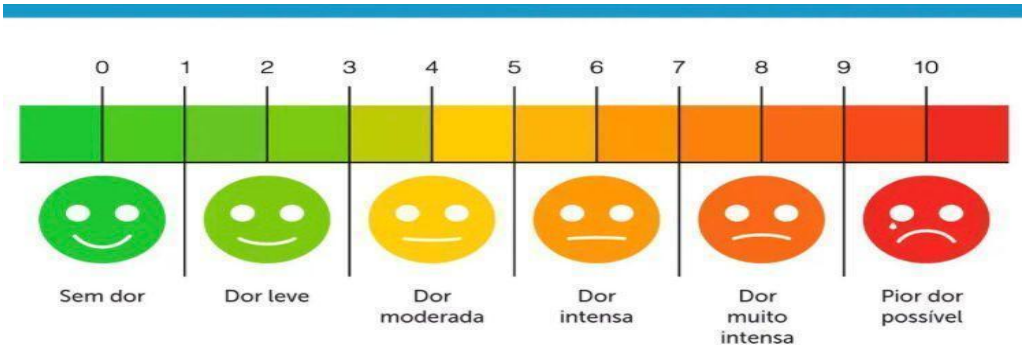

Figura 9- Escala visual analógica (EVA)

DESCONFORTO

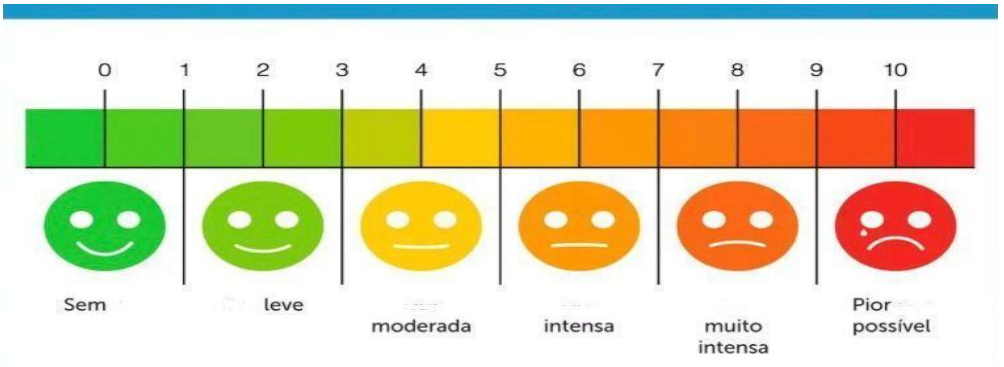

Fonte: Google

CC BY

REMUNOM
ISSN 2178-6925

Received: 15/10/2026 - **Accepted:** 12/11/2026
Vol: 13.23
DOI: 10.66104/mqppz757
Pages: 1-22

Tabela 2- Resultados referente aos 3 dias com sintomatologia de dor e desconforto da paciente, após cirurgia de frenotomia.

DIA	DOR	DESCONFORTO
12-12-24	**0**	**2**
13-12-24	**0**	**3**
14-12-24	**0**	**1**

Elaborado pela autora (2025)

Após 7 dias foi retirado a sutura e feito o registro fotográfico, **(figura 10)**.



Figura 10- Retorno após 7 dias para remoção de sutura
Fonte: Arquivo pessoal (2025)

Após 30 dias da primeira intervenção, a paciente retornou para acompanhamento clínico. Na avaliação, observou-se tecido de aspecto fibroso na região do frênulo lingual, associado à persistência da limitação dos movimentos da língua. **(figura 11).**

CC BY

REMUNOM
ISSN 2178-6925

Received: 15/10/2026 - **Accepted:** 12/11/2026
Vol: 13.23
DOI: 10.66104/mqppz757
Pages: 1-22

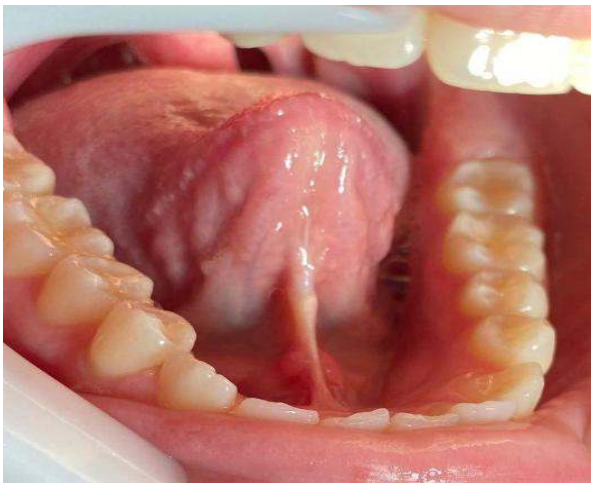

Figura 11- Retorno após 30 dias para acompanhamento

Fonte: Arquivo pessoal (2025)

Foi aplicado o teste de avaliação de Bristol Tongue Assessment Tool (Monteiro *et, al.*, 2018), onde descreve que as pontuações obtidas para os quatro itens são somadas e podem variar de 0 a 8. A nova avaliação pelo BTAT manteve a pontuação de 6. Diante dos achados clínicos e da permanência da queixa funcional, foi indicada uma segunda intervenção cirúrgica, por meio da frenectomia lingual. **(Figura 12)**



Figura 12- Avaliação após frenotomia

Fonte: Arquivo pessoal (2025)

CC BY

REMUNOM
ISSN 2178-6925

Received: 15/10/2026 - **Accepted:** 12/11/2026
Vol: 13.23
DOI: 10.66104/mqppz757
Pages: 1-22

Diante do diagnóstico sugeriu-se ao paciente a cirurgia de frenectomia lingual, que consiste na excisão completa do frênulo e fixando-o a um osso subjacente (Rakhunde, *et. al.,* 2024).

A segunda intervenção cirúrgica consistiu na realização de frenectomia lingual pela técnica de Archer modificada, também denominada técnica do pinçamento simples. Inicialmente, foi realizada a antissepsia intraoral com digluconato de clorexidina a 0,12%, por meio de bochecho durante um minuto, e a antissepsia extraoral com clorexidina a 2%, utilizando gaze estéril e pinça hemostática Pean.

Em seguida, foi realizada anestesia infiltrativa na região da ponta da língua, com mepivacaína a 2% associada a vasoconstritor, utilizando uma tentacânula como auxiliar para o posicionamento da língua. Posteriormente, realizou-se o pinçamento do frênulo com pinça hemostática Kelly. Também foi realizada anestesia infiltrativa no ventre lingual, permitindo o início da incisão. **(Figura 13 A e B).**



Figura 13 - A- Anestesia na ponta da língua com o auxílio da tentacânula **B-** Pinçamento da língua com a pinça hemostática kelly
Fonte: Arquivo pessoal (2025)

A incisão do frênulo foi realizada com tesoura cirúrgica de ponta romba, tomando como referência sua inserção lingual e avançando em direção à base da língua. Em seguida, foi realizada a divulsão dos tecidos e da musculatura associada ao frênulo, promovendo a liberação da estrutura. **(Figura 14 A e B)**

CC BY

REMUNOM
ISSN 2178-6925

Received: 15/10/2026 - **Accepted:** 12/11/2026
Vol: 13.23
DOI: 10.66104/mqppz757
Pages: 1-22

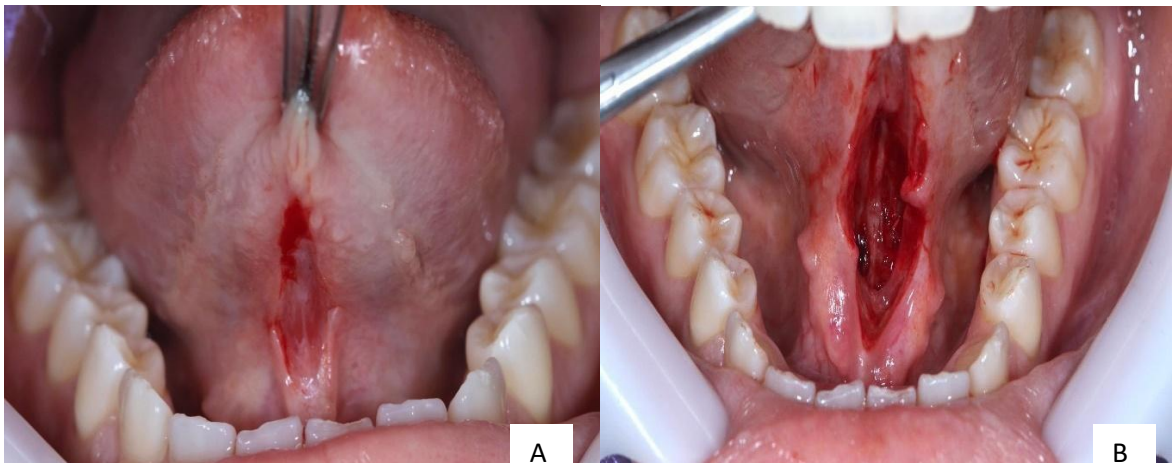

Figura 14- A- incisão até a base da língua; **B-** Divulsão da membrana muscular
Fonte: Arquivo pessoal (2025)

Após a liberação tecidual, realizou-se a sutura com fio de nylon 5-0 e agulha de 20 mm, por meio de cinco pontos simples, distribuídos ao longo da incisão: um no início, três na porção central e um na região da base da língua. **(Figura 15).**

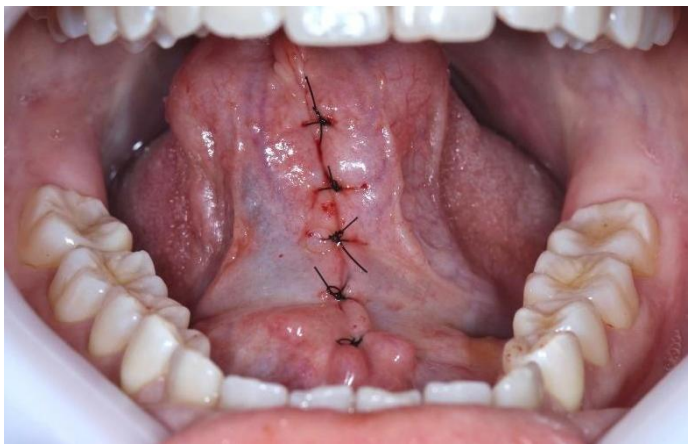

Figura 15- Sutura, ponto simples
Fonte: Arquivo pessoal (2025)

CC BY

REMUNOM
ISSN 2178-6925

Received: 15/10/2026 - **Accepted:** 12/11/2026
Vol: 13.23
DOI: 10.66104/mqppz757
Pages: 1-22

Ao final da cirurgia Foi utilizado o equipamento Therapy Plus (DMC), com emissor laser vermelho de comprimento de onda de 660 nm e potência de saída de 100 mW, conforme as especificações do fabricante. **(figura-16).**



Figura 16- Aplicação do laser de baixa potência vermelho
Fonte: Próprio autor, 2025.

A paciente retornará após 24 e 48 horas para continuidade da aplicação da terapia. A mesma recebeu esclarecimentos quanto à formação de uma pseudoplaca membranosa entre o primeiro e terceiro dia após a cirurgia.

Foi feita avaliação utilizando a escala EVA, para coleta de dados de dor e desconforto da paciente com 24 e 42 horas de pós cirúrgico. **(Figura 9)**

Tabela 3- Resultados referente aos 3 dias com sintomatologia de dor e desconforto da paciente, após cirurgia de frenectomia

DIA	DOR	DESCONFORTO
22-04-25	**3**	**2**
23-04-25	**2**	**3**
24-04-25	**1**	**1**

Fonte: elaborado pela autora (2025)

CC BY

REMUNOM
ISSN 2178-6925

Received: 15/10/2026 - **Accepted:** 12/11/2026
Vol: 13.23
DOI: 10.66104/mqppz757
Pages: 1-22

Após 7 dias foi retirado a sutura e feito o registro fotográfico, **(figura 17)**.



Figura 17- Retorno após 7 dias para remoção de sutura

Fonte: Arquivo pessoal (2025)

Após 30 dias a paciente retornou para avaliação **(figura 18).**



Figura 18- Retorno após 30 dias para acompanhamento

Fonte: Arquivo pessoal (2025)

CC BY

REMUNOM
ISSN 2178-6925

Received: 15/10/2026 - **Accepted:** 12/11/2026
Vol: 13.23
DOI: 10.66104/mqppz757
Pages: 1-22

Discussão

O freio lingual é composto por tecido conjuntivo, membrana mucosa e fibras musculares, podendo apresentar desenvolvimento encurtado, caracterizando-se como anquiloglossia. Essa condição pode gerar restrições na função da língua, afetando atividades como sucção, fala e alimentação. O tratamento pode ser realizado por meio de frenotomia, também denominada frenulotomia, procedimento no qual o frênulo é reposicionado em sentido apical, ou por frenectomia, também chamada de frenulectomia, onde ocorre a remoção completa do frênulo e de sua inserção (Hatami, *et. al.,* 2022). No presente relato, a paciente apresentava limitação na movimentação da língua, com prejuízo na articulação das palavras. Optou-se inicialmente pela frenotomia lingual; contudo, houve recidiva, sendo necessária uma intervenção complementar, com realização da frenectomia.

É importante destacar que tanto a frenotomia quanto a frenectomia podem apresentar recidivas, como observado no caso pós frenotomia. Isso se deve, em parte, às diferentes inserções do frênulo e aos fatores biológicos relacionados ao processo de cicatrização dos tecidos moles orais. De acordo com Canto, *et. al.* (2019), a recidiva após a liberação do freio lingual pode estar relacionada a características individuais, como uma predisposição do paciente à formação de um tecido cicatricial mais espesso e fibroso que o normal. Os autores ainda ressaltam que esse é um tema que precisa ser mais explorado na literatura, já que ainda não se compreende totalmente por que a recorrência ocorre em alguns casos e em outros não.

Por sua vez, o trabalho de Xavier, *et. al.* (2016) aponta que a frenectomia, por envolver uma abordagem mais completa, com incisão e sutura do freio, tende a apresentar menos casos de recidiva quando comparada à frenotomia. Isso ocorre porque a remoção e a estabilização adequada do tecido reduzem as chances de que ele se reorganize de forma retraída.

Uma alternativa para minimizar intercorrências e obter melhores resultados cirúrgicos é a utilização de tecnologias que proporcionem mais segurança e conforto tanto para os profissionais quanto para os pacientes, especialmente em procedimentos mais

CC BY

REMUNOM
ISSN 2178-6925

Received: 15/10/2026 - **Accepted:** 12/11/2026
Vol: 13.23
DOI: 10.66104/mqppz757
Pages: 1-22

invasivos. Esse conceito foi validado no presente estudo. Comparando o bisturi elétrico, utilizado na frenotomia, com a lâmina fria, empregada na frenectomia, observou-se que o bisturi elétrico proporcionou menor sintomatologia dolorosa no primeiro dia de pós-operatório. No entanto, em termos de desconforto associado à fala, aos movimentos linguais e à dor espontânea, ambos os procedimentos apresentaram níveis semelhantes, com melhora significativa após o segundo dia, especialmente com o uso de laser terapêutico de baixa potência vermelho.

O presente relato, foram observadas diferenças nos escores de dor e desconforto entre os períodos pós-operatórios das duas intervenções. Entretanto, esses resultados devem ser interpretados com cautela, considerando que os procedimentos apresentaram técnicas e extensões cirúrgicas distintas. (Mazzoni, *et. al*., 2021). Além disso, por se tratar de um único caso, não é possível estabelecer uma comparação controlada entre as abordagens ou atribuir as diferenças observadas exclusivamente ao instrumento cirúrgico utilizado.

O uso do laser de baixa potência, com comprimento de onda vermelho no pós-operatório, possui capacidade de penetração entre 10 a 15 mm na pele, sendo, portanto, indicado para o tratamento de lesões superficiais (Carcio, *et. al.,* 2025). Além disso, promove regeneração tecidual e aceleração da cicatrização por meio da vasodilatação capilar e da estimulação da reepitelização, o que aumenta a atividade mitótica, a proliferação de fibroblastos, a síntese de colágeno e a proliferação epitelial (Rosalen, *et. al.,* 2022).

O sucesso do uso do laser terapêutico de baixa potência depende de parâmetros como comprimento de onda, potência, dose e tempo de aplicação. Resultados satisfatórios são obtidos com comprimentos de onda entre 600 e 1000 nm e potências variando de 1 mW a 5 W/cm² (Andrade, *et. al*., 2014). No presente trabalho, foi utilizado o laser vermelho de baixa potência, com comprimento de onda de 660 nm e dose de 1 J/cm², aplicado durante 10 segundos em três pontos na frenotomia e em cinco pontos na frenectomia, devido às diferenças de extensão cirúrgica. Esse protocolo, avaliado por meio da Escala Visual Analógica (EVA), demonstrou resultados clínicos satisfatórios.

CC BY

REMUNOM
ISSN 2178-6925

Received: 15/10/2026 - **Accepted:** 12/11/2026
Vol: 13.23
DOI: 10.66104/mqppz757
Pages: 1-22

5. Conclusão

O acompanhamento clínico demonstrou que a primeira intervenção, por meio da frenotomia lingual, não foi suficiente para solucionar a limitação funcional apresentada pela paciente, sendo necessária uma segunda abordagem cirúrgica, por meio da frenectomia. Após a segunda intervenção, foram observadas condições clínicas favoráveis durante o acompanhamento, embora a avaliação funcional da fala necessite de acompanhamento especializado.

Quanto à laserterapia com luz vermelha de baixa potência, foram registrados os escores de dor e desconforto durante os períodos pós-operatórios das duas intervenções. Entretanto, por se tratar de um relato de caso sem grupo controle, não é possível atribuir exclusivamente à fotobiomodulação as alterações observadas. O recurso foi utilizado como terapia complementar, e os resultados devem ser interpretados dentro das limitações deste estudo. Novas pesquisas são necessárias para avaliar seus efeitos no pós-operatório de procedimentos cirúrgicos do frênulo lingual.

Referências

Andrade, F. do S. da SD, et al. “Effects of Low-Level Laser Therapy on Wound Healing.” *Revista do Colégio Brasileiro de Cirurgiões*, vol. 41, no. 2, 2014, pp. 129–133, https://doi.org/10.1590/S0100-69912014000200010.

Araujo, M. da C. M., et al. “Evaluation of the Lingual Frenulum in Newborns Using Two Protocols and Its Association with Breastfeeding.” *Jornal de Pediatria*, vol. 96, no. 3, 2020, pp. 379–385.

Carcio. “Laserterapia: o que é, para que serve e como funciona.” *Blog Carcio*, https://blog.carcioficial.com.br/laserterapia. Accessed 23 Oct. 2026.

Canto, Fernanda M. T., et al. “Unusual Case of Ankyloglossia Recurrence after Frenectomy in a Child with Cerebral Palsy.” *Revista Científica do CRO-RJ (Rio de Janeiro Dental Journal)*, vol. 4, no. 2, 2019, pp. 56–59, https://revcientifica.cro-rj.org.br/index.php/revista/article/view/92/74.

Dare, S., U. Shirbhate, and P. Bajaj. “Management of Tongue-Tie Using Diode Laser for Speech Clarity: A Case Report.” *Cureus*, vol. 15, no. 10, 8 Oct. 2023, article e46667, https://doi.org/10.7759/cureus.46667.

Gontijo, M. R. *Frenectomia: Conceito, Importância e Técnicas Cirúrgicas*. UniRV, 2020.

CC BY

REMUNOM
ISSN 2178-6925

Received: 15/10/2026 - **Accepted:** 12/11/2026
Vol: 13.23
DOI: 10.66104/mqppz757
Pages: 1-22

Hatami, A., et al. “Efficacy of the Assessment Tools for Tongue-Tie in Diagnosing and Fulfilment of Lingual Frenectomy Criteria: A Systematic Review.” *Australian Dental Journal*, vol. 67, no. 3, 2022, pp. 212–219, https://doi.org/10.1111/adj.12921.

Lins, R. D. A. U., et al. “Efeitos bioestimulantes do laser de baixa potência no processo de reparo.” *Anais Brasileiros de Dermatologia*, vol. 85, no. 6, 2010, pp. 849–855.

Mazzoni, A., et al. “Avaliação dos efeitos do laser de alta potência e do eletrocautério em cirurgias de frenectomia lingual em lactentes: protocolo para um ensaio clínico randomizado controlado cego.” *BMJ Open*, vol. 11, no. 11, 30 Nov. 2021, article e050733, https://doi.org/10.1136/bmjopen-2021-050733.

Monteiro, F. R., et al. *Nota Técnica nº 35/2018*. Ministério da Saúde, 2018, https://bvsms.saude.gov.br/bvs/publicacoes/anquiloglossia_ministerio_saude_26_11_2018_nota_tecnica_35.pdf.

Neto, S. A. M. J., et al. *Aplicação da laserterapia de baixa intensidade na odontologia: revisão integrativa*. Centro Universitário CESMAC, 2020.

Rakhunde, P. M., et al. “Surgical Correction of Ankyloglossia Using Diode Laser-Assisted Frenectomy in a Pediatric Patient: A Case Report.” *Cureus*, vol. 16, no. 6, 9 June 2024, article e62024, https://doi.org/10.7759/cureus.62024.

Rosalen, Lorrany Maria Marcola. *O Uso do Laser de Baixa Potência na Estomatologia: Série de Casos e Revisão de Literatura*. 2022. Universidade Estadual de Londrina, undergraduate thesis, https://www.uel.br/graduacao/odontologia/portal/pages/arquivos/TCC2021/Lorrany%20Maria%20Marcola%20Rosalen.pdf.

Silva, L. H., et al. “Frenectomia: revisão de conceitos e técnicas cirúrgicas.” *Salusvita*, vol. 37, no. 1, 2018, pp. 139–150.

Tauani, O. S., Laura O. S., and Cizelene C. F. V. G. “Laserterapia na odontologia: efeitos e aplicabilidades.” *Scientia Generalis*, vol. 2, no. 2, 2021, pp. 29–46.

Xavier, Mafalda. *Anquiloglossia em Pacientes Pediátricos*. 2016. Universidade de Lisboa, Faculdade de Medicina Dentária, undergraduate thesis, https://repositorio.ulisboa.pt/bitstream/10451/25477/1/ulfmd02957_tm_Mafalda_Xavier.pdf.

CC BY