Revista Multidisciplinar do Nordeste Mineiro, v12, 2023
ISSN 2178-6925

AS PRINCIPAIS CALCIFICAÇÕES EM RADIOGRAFIA PANORÂMICA: REVISÃO DE LITERATURA E RELATO DE CASO

THE MAIN CALCIFICATIONS IN PANORAMIC RADIOGRAPHY: LITERATURE REVIEW AND CASE REPORT

Emilly de Souza Costa
Graduanda em odontologia,
Universidade Presidente Antônio Carlos - UNIPACTO, Brasil;
E-mail: emilly.costa-17@hotmail.com

Vilmane Oliveira Jardim
Graduanda em odontologia,
Universidade Presidente Antônio Carlos - UNIPACTO, Brasil;
E-mail: vil.mane@hotmail.com

Sâmila Gonçalves Barra
Doutora em estomatologia e professora do Centro Universitário Gama e Souza - UNIGAMA, Rio de Janeiro, RJ, Brasil
E-mail: samilagbarra@gmail.com

Resumo: A radiografia panorâmica (RP) é um exame de imagem com vasta utilização na odontologia. Além de aparecer as estruturas da região de cabeça e pescoço, pode aparecer calcificações em tecidos moles adjacentes. A deposição de cálcio, ocorre fisiologicamente, no corpo humano, de modo sistematizado durante o desenvolvimento dos tecidos ósseos e dentários. Quando esta deposição acontece de modo irregular nos tecidos moles, chama-se calcificações heterotópicas (CH). As principais CH relacionadas na literatura, são os ateromas de artéria carótida, os flebólitos, sialolitos, nódulos linfáticos, tonsilolitos, antrólitos, rinólitos e calcificação do complexo estilo hioideo. O objetivo deste trabalho é realizar uma revisão de literatura com um relato de caso clínico para ressaltar a relevância da RP como método diagnóstico, auxiliar na identificação, diagnóstico, das principais CH, e a importância do cirurgião dentista (CD) em reconhecer padrões anormais na imagem da RP.
Palavras-chave: radiopacidades; radiografias panorâmicas; calcificações em tecidos moles; arterosclerose.

Abstract: Panoramic radiography (PR) is an image exam widely used in dentistry, in addition to showing the structures of the stomatognathic system, calcifications may appear in adjacent soft tissues. The deposition of calcium salts occurs physiologically, in the human body, in an organized way during the development of bone and dental tissues. When this deposition occurs in a disorganized manner in soft tissues, it is called heterotopic calcifications. The main HC described in the literature are carotid artery atheromas, phleboliths, sialoliths, lymph nodes, tonsilloliths, antroliths, rhinoliths and calcification of the hyoid style complex. The objective of this work is to carry out a literature review with a clinical case report to highlight the relevance of PR as a diagnostic method, to assist in the identification, diagnosis, of the main HC, and the importance of DC in recognizing abnormal patterns in the PR image.
Keywords: radiopacities; panoramic radiographs; soft tissue calcifications; atherosclerosis.

Introdução

A RP é amplamente utilizada na odontologia devido ao seu baixo custo, fácil acesso e capacidade de fornecer uma visão abrangente das estruturas da região da cabeça e do pescoço. (RUBIM, 2011). Além disso, é um exame confortável para o paciente, requerendo apenas uma exposição aos raios-X e apresentando baixa dose de radiação em comparação com outros exames de imagem; (CORAL *et al.,* 2020).

Na RP além de aparecer as estruturas do sistema estomatognático, pode aparecer calcificações em tecidos moles adjacentes. (CORAL *et al.,* 2020) As calcificações são visualizadas como radiopacidades e são achados segundo a literatura, detectado em aproximadamente 4% das RPs. Apresentam-se na maioria dos casos assintomáticas e pode ou não haver consequência na saúde do paciente. Para alcançar o diagnóstico, pode ser necessária a combinação de duas ou mais técnicas radiográficas ou utilizando de outros exames de imagem padrão ouro. (JACOME e ABDO, 2010).

A deposição de cálcio, ocorre fisiologicamente, no corpo humano, de modo organizado durante o desenvolvimento dos tecidos mineralizados (dentários e ósseos). Quando esta deposição acontece de modo desorganizado nos tecidos moles, chama-se calcificações heterotópicas (CH), (WHITE e PHAROAH, 2015), que são patológicas e surgem em consequência do metabolismo celular alterado, que promovem a deposição anormal e em outros locais incomuns à sua deposição. (JACOME e ABDO, 2010).

Entre as principais CH referidas na literatura estão os ateromas de artéria carótida (são placas calcificadas, que se depositam nas paredes das artérias, desencadeando a aterosclerose (RUBIM, 2011). Aparece na radiografia como uma radiopacidade nodular podendo ser múltipla ou única) (MAIA, *et. al*., 2022) (Normalmente a placa ateromatosa se localiza na bifurcação da artéria carótidea na altura das vértebras cervicais C3 e C4 (SINGER, et *al*., 2021), flebólitos (são mineralizações idiopáticas de trombos nos vasos, são múltiplos e bem espalhados. Na RP, eles aparecem em forma circular ou ovais, podem surgir em forma de anéis homocêntricos apresentando um aspecto semelhante a um “alvo”) (ADHAMI, et *al.,*2016), os sialolitos (calcificação que ocorre dentro do ducto salivar, surgem na RP com diversos graus densidade, são imagens radiopacas ovoides ou alongadas,

pode aparecer relativamente abaixo ou sobreposta a mandíbula.) (JACOME e ABDO, 2010). Calcificações de linfonodos (tecidos linfoides substituídos por cálcio, em RP a parte externa da calcificação é bem marcada e geralmente irregular, o que lhe confere uma aparência lobulada comparada a uma couve-flor, a imagem interna, varia em grau de radiopacidade, apresentando um aspecto indefinido.) (WHITE e PHAROAH, 2015). Os tonsilolitos (raros, surgem a partir do fenômeno da calcificação distrófica, agregada a outros fluidos inflamatórios. Em RP são radiopacidades que sobrepõem na região ascendente do ramo da mandíbula, podem surgir múltiplas ou únicas, mal delineadas e pequenas, pode ter forma irregular, ovoide, redonda) (CAZAS-DURAN *et. al*., 2018; DE OLIVEIRA *et al*., 2013), antrólitos (são calcificações detectadas dentro dos seios maxilares geralmente relacionadas raízes residuais presentes ou sinusite crônica, surgem como imagem radiopaca densa e homogênea, podem surgir com formatos variados e tamanhos e aparecem como lesões únicas) (THURSTONA *et al*. 2020), rinólitos (massas mineralizadas dentro do nariz, são assintomática de crescimento lento e geralmente são descobertos em exames de imagem de rotina). (CORAL *et, al*., 2020), e as mineralizações do complexo estilo-hióideo (mineralização do ligamento estilóideo, alongamento do processo estilohioideo,). Ocorre em aproximadamente 4-18% da população, os pacientes na maioria dos casos são assintomáticos, e apenas 4% apresentam um quadro clínico recorrente (MARTY e SANTOS, 2013). É considerado um achado incidental, em RP é relativamente comum, ao consultar um dentista ou um cirurgião oral e maxilofacial (ALPOZ *et. al*., 2013).

O cirurgião dentista (CD) deve estar atento a presença destas CH e estar apto a reconhecer estruturas anatômicas em regiões cervicais e adjacentes que podem confundir e dificultar o diagnóstico tais como: o osso hióide, a cartilagem tireóide, cartilagem epiglote e a cartilagem tritícea. (HENRIQUES *et al.,* 2011; BORBA *et al.,*2016).

Revisão da Literatura

A RP, continua a ser o exame de imagem dentário, mais comum para uso rotineiro do CD, os dentistas são os únicos especialistas a produzir uma grande quantidade de radiografias com baixa exposição à radiação (BAYER, S. *et al.,* 2010). É utilizada como diagnóstico e acompanhamento clinico, pois possibilita a visualização dos dentes superiores e inferiores, maxila, mandíbula e estruturas anatômicas adjacentes (MAIA, P.R.L *et. al.*,2022*)*. As radiopacidades sugestivas de mineralização de tecidos moles em estruturas anatômicas adjacentes, são observadas em 4% das RPs (JÁCOME, A. M. S. C.; ABDO, E. N., 2010). A capacidade de reconhecer padrões anormais exige do CD um conhecimento profundo da anatomia normal, principalmente quando se refere a imagens panorâmicas. É necessário um olhar mais criterioso e perceptivo envolvendo a diferenciação de estruturas anatômicas normais e anormais em imagens bidimensionais que representam estruturas tridimensionais (WHITE,S., PHAROAH,M., 2015). A RP mostra, somente à identificação da calcificação, não é possível avaliar sua localização precisa e o grau de obstrução arterial, portanto exames mais específicos, tomografia computadorizada, angiografia e ultrassonografia, podem ser necessários (JÁCOME, A. M. S. C.; ABDO, E. N., 2010).

A deposição de cálcio, ocorre fisiologicamente, no corpo humano, de modo organizada durante o desenvolvimento dos tecidos mineralizados (ósseos e dentários). Quando esta deposição acontece de maneira desorganizada nos tecidos moles, chama-se (CH), (WHITE, S., PHAROAH, M., 2015), que são patológicas e surgem em consequência das do metabolismo celular alterado, que promovem a deposição anormal e em outros locais incomuns à sua deposição. (JÁCOME, A. M. S. C.; ABDO, E. N.2010); São classificadas em calcificação distrófica, calcificação idiopática, calcificação metastática. Calcificação Distrófica: acontece em tecido necrosado, degenerado e doente, mesmo em níveis sanguíneos de fosfato cálcio e normais; devido a inflamações, trauma, entre outros. (WHITE, S., PHAROAH, M. 2015). Calcificação Idiopática: A calcificação idiopática (ou calcinose) se dá a deposição sais de cálcio no tecido saudável, ainda que o fosfato e o cálcio estejam em níveis normais no sangue. Alguns exemplos incluem a condrocalcinose e os

flebólitos (JÁCOME, A. M. S. C.; ABDO, E. N., 2010). Já a calcificação metastática, normalmente é bilateral e simétrica, ocorre devido ao excesso de cálcio na circulação sanguínea e pode estar associada a condições como hiperparatireoidismo e insuficiência renal crônica, (RUBIM, A.2011).

Ateroma

A deposição de gordura em artérias, causa resposta inflamatória com proliferação fibroblástica, e a deposição de sais de cálcio, promovendo calcificação distrófica em diferentes graus; (RUBIM, 2011). Esta resposta inflamatória também é chamada de Aterosclerose, se as placas de gorduras se encontram totalmente ou parcialmente calcificadas são chamadas de ateroma. Ocorre uma diminuição do fluxo sanguíneo quando o ateroma se instala na artéria, e tendo como resultado a diminuição do fornecimento de oxigênio, quando a estenose aterosclerótica é acima de 50% da luz arteria, se torna um importante fator de risco e pode causar Acidente Vascular Cerebral (AVC) isquêmico (NOGUEIRA H. *et.al.,* 2022) Fatores de risco comuns para Aterosclerose incluem “diabetes mellitus, hipertensão, hiperlipidemia, obesidade e tabagismo (SINGER, S.R. *et.al.*,2021). Normalmente a placa ateromatosa localiza –se na bifurcação da artéria carotídea na altura das vértebras cervicais C3 e C4; e pode ser encontrado na RP como uma radiopacidade heterogênea (ADHAMI, F. et al., 2016). Este achado radiográfico é de suma importância em pessoas com a idade mais avançada, pois pode promover doenças cardiovasculares, como infarto do miocárdio e acidente vascular cerebral, as principais causas de morte entre pessoas com 60 anos ou mais (MAIA, P.R.L *et. al.*, 2022). Aparece na radiografia como uma radiopacidade nodular podendo ser múltipla ou única (RUBIM, A., 2011) deve ser realizada investigação mais profunda, portanto os pacientes com ateroma devem ser encaminhados ao especialista (ADHAMI, F. et.al., 2016).

Cartilagens Laríngeas

A detecção das cartilagens laríngeas (cartilagens tritícea e tireóidea) em RP é importante pois são imagens semelhantes as mineralizações da artéria carótida, na bifurcação carotídea, podendo ser considerado diagnostico diferencial

(ÇAŸŸRANKAYA, L. B. *et. al*., 2018), se localizam em uma porção intermediária entre o osso hioide e a cartilagem tireóidea e adjacentes à borda superior de C4 (ÇAŸŸRANKAYA, L. B. *et. al*.,2018), são de origem hialina e tem probabilidade de calcificar com o avançar da idade. (HENRIQUES, J. C. *et al.,* 2011). Nas RPs, geralmente aparecem ovais ou em forma de círculo, com bordas bem definida e lisa (ÇAŸŸRANKAYA, L. B. *et. al*., *2018*). Tanto o ateroma, quanto a cartilagem tritícea aparecem na mesma região e são difíceis de identificar, o ultrassom doppler mostra, o ateroma, a obliteração da artéria, e se o ateroma não surgir no exame, provavelmente é a cartilagem tritícea calcificada. (MAIA, P.R.L *et. al*., 2022).

Flebolitos

Flebolitos são mineralizações idiopáticas de trombos, que se desenvolvem canais vasculares na região maxilofacial, estão geralmente associados a lesões vasculares como hemangiomas e malformações venolinfaticas. (JACOME e ABDO, 2010). Na RP, eles aparecem em forma de círculo ou ovais, podendo apresentar anéis homocêntricos. (ADHAMI, F. *et. al.,*2016). Tem aspecto semelhante a um “alvo”, são radiopacos nas bordas e radiolúcidos no interior, todavia, o mais frequente é a laminações homogêneas como cebola, e a parte externa é calcificada e radiopaca. Geralmente são múltiplos e aleatoriamente distribuídos, surgem externos ao sistema ductal. (JACOME e ABDO, 2010)

Tonsilólitos

São raros, surgem a partir do fenômeno da calcificação distrófica, agregada a outros fluidos inflamatórios, (CAZAS-DURAN, E. V. *et. al*., 2018) e são formados devido a uma inflamação crônica com acúmulo de bactérias e restos orgânicos nas amidalas. Possuem variação de tamanho e forma e ocorrem dentro das tonsilas ou ao seu redor, (JÁCOME, A. M. S. C.; ABDO, E. N., 2010). Quando pequenos são assintomáticos, no entanto, quando estão maiores, podem estar estão associados a dor na garganta e ao deglutir. (SHIKINO, K.; IKUSAKA, M .2021). Em RPs surgem como radiopacidades, que sobrepõem o ramo ascendente da mandíbula na porção média, podem surgir múltiplas ou únicas, pequenas e mal definidas, pode ter forma, redonda, ovoide ou irregular (JÁCOME, A. M. S. C.; ABDO, E. N., 2010; DE

OLIVEIRA, C. *et.al*, 2013) o diagnostico diferencial incluem: hámulo pterigoideo, grande tuberosidade maxilar, dentes deslocados, corpos estranhos e irregularidades intraósseas na região do ramo mandibular (DE OLIVEIRA, C*. et. al.,* 2013).

Sialolitos

Os cálculos salivares são depósitos de sais nas glândulas salivares ao redor de um núcleo central, ocorrem como cálculos únicos ou múltiplos podendo causar inchaço e dor durante a estimulação salivar. (ADHAMI, F. *et. al.,* 2016). Umas das principais características é a obliteração da glândula ou do ducto excretor, e é a enfermidade mais frequente das glândulas salivares, acomete 12 em cada 1000 adultos. (JÁCOME, A. M. S. C.; ABDO, E. N., 2010). Ocorrem com mais frequência na glândula submandibular (80% a 90%), parótidas (10% a 20%) e nas sublinguais (1% a 7%). (ADHAMI, F. *et.al.,* 2016). Podem ser observados em RP dependendo do grau de mineralização, surgem com diversos graus densidade, são imagens radiopacas ovoides ou alongadas, pode aparecer relativamente abaixo ou sobreposta a mandíbula, sintomas como dor, edema acometendo a glândula salivar podem diferenciar o sialolito das demais calcificações de tecidos moles. (JÁCOME, A. M. S. C.; ABDO, E. N.2010)

Lifonodos Calcificados

São calcificações distróficas que acontecem devido a inflamações crônicas causadas por diversas patologias (RUBIM, A.,2011). O tecido linfoide é substituído por cálcio, alterando a estrutura do nódulo linfático, são raras, os mais comuns são os nódulos submandibulares e os cervicais superficiais e profundos. (JÁCOME, A. M. S. C.; ABDO, E. N., 2010). Em imagens radiográficas podem aparecer únicos ou múltiplos a localização mais frequente é a região submandibular, O aspecto da parte externa é bem definida e geralmente irregular, o que lhe confere uma aparência lobulada comparada a uma couve-flor. A imagem interna, varia em grau de radiopacidade, apresentando um aspecto indefinido. (WHITE, S., PHAROAH, M. 2015)

Antrólito

São calcificações idiopáticas que ocorrem dentro dos seios maxilares, são raras, geralmente sua origem é endógena, a forma exógena ocorre menos, são incidentes radiográficos incidentais com imagem radiopaca densa e homogênea, podem surgir com formatos e tamanho variados, surgem como lesões únicas (RUBIM, A., 2011). Diagnóstico diferencial dessas radiopacidades inclui dentes impactados, fragmentos radiculares, osteomielite, cistos calcificados de retenção de muco, pólipos calcificados, fibroma ossificante, calcificação de bola fúngica e tumores benignos ou malignos. (TAN, Y. L. T.; ZHANG, Y.; CHEW SHEN HUI, B., 2020), os antrólitos pequenos e assintomáticos requerem apenas acompanhamento, no entanto antrólitos que causam irritação e destruição do seio, o tratamento de escolha mais apropriado é a remoção cirúrgica (TAN, Y. L. T.; ZHANG, Y.; CHEW SHEN HUI, B., 2020).

Rinólitos

São calcificações idiopáticas assim como as antrólitos, no entanto surgem na cavidade nasal, ocorre de um só lado ou pode surgir bilateralmente, são em sua maioria assintomáticos e crescimento lento, entretanto, ocasionalmente, apresentam sintomas como congestão nasal e dor, são raras, geralmente sua origem é endógena, ou exógena, (CORAL, B. B. *et. al*., 2020). Os endógenos podem fazer parte do muco nasal, coágulo sanguíneo e epitélio. Os exógenos são formados por calcificação ao redor dos corpos estranhos esquecidos na cavidade nasal principalmente durante infância. (YILDIZ, E. *et. al*., 2021). Geralmente são assintomáticos de crescimento lento. Detectada em radiografias de rotina, surgem como leve radiopacidades até uma estrutura completamente radiopaca na cavidade nasal, são bem definidas, podem ter formato liso ou irregular. (CORAL, B. B. *et, al*., 2020).

Calcificações do complexo estilo-hióideo

O complexo estilo-hioideo é composto pelo processo estiloide (PE) do osso temporal, ligamento estilo-hioideo e o do osso hioide (corno menor) (OMAMI, G., 2021). Geralmente, o comprimento do processo estiloide é de 25mm e o ligamento estilo-hioideo, se liga dele ao hioide. É considerado um padrão de anormalidade

quando o PE mede mais de 30 mm. Ocorre em aproximadamente 4-18% da população, os pacientes geralmente são assintomáticos, e apenas 4% apresentam um quadro clínico recorrente (LAILHACAR MARTY, J.; GARCÍA SANTOS, J. M.,2013). Podem ocorrer sintomas como: disfagia, zumbido, otalgia, dor cervicofacial, trismo, sensação de corpo estranho na garganta, alterações na voz e hipersalivação, que são sinais clínicos das calcificações do PE, referidos como a clássica síndrome de Eagle, que podem ocorrer por causa das proximidades com estruturas anatômicas. (CAZAS-DURAN, E. V. *et. al*., 2018). O alongamento PE é considerado um achado incidental em RPs é relativamente comum, ao consultar um dentista ou um cirurgião oral e maxilofacial (ALPOZ, E. *et. al*., 2014)

Metodologia

Será realizada revisão bibliográfica de CH em RP, com pesquisa de artigos em inglês e português de 2010 a 2023 descritores DeCS - MeSH, com as palavras chaves: radiopacidades, radiografias panorâmicas, calcificações em tecidos moles, arteriosclerose, realizada através de base de dados como pub med, scielo, google acadêmicos e livros, no presente trabalho Será apresentando um relato de caso clínico (com termo de consentimento livre e esclarecido devidamente assinado pela paciente autorizando o uso de imagens para a finalidade do presente artigo, em anexo) baseado na revisão de literatura, enfatizaremos a necessidade de conhecimento em anatomia, identificação de radiopacidades e demais alterações na radiografia, assim como estruturas do sistema estomatognático com o objetivo de auxiliar o CD na interpretação de exames radiográficos.

RELATO DE CASO

Paciente M.A.C, sexo feminino, 57 anos, procurou a Clínica Escola da Faculdade AlfaUnipac de Teófilo Otoni - MG, para avaliação e tratamento bucal. Durante anamnese foi relatado pela paciente condição de saúde geral: Portadora de diabetes mellitus tipo II e transtorno de ansiedade, sendo considerada paciente ASA

II. Durante o exame clínico foi solicitada a paciente uma RP, como exame complementar para finalidade clínica.

Ao analisarmos o exame radiográfico percebemos uma radiopacidade na região de bifurcação da artéria carótida. No primeiro momento devido a localização formato e densidade radiográfica, tivemos como hipótese diagnóstica o ateroma, e juntamente com o nosso professor de clínica, fizemos então um encaminhamento da paciente para o médico para a realização de exames mais especifico (Figura 1).

O médico solicitou uma avaliação com uma ultrassonografia DOPPLER da região, onde não foi constatado a presença de nenhuma calcificação (Figura 2).



Figura 1 – imagem da radiografia panorâmica - observa – se região de bifurcação da artéria carótida lado direito, com radiopacidade atípica.

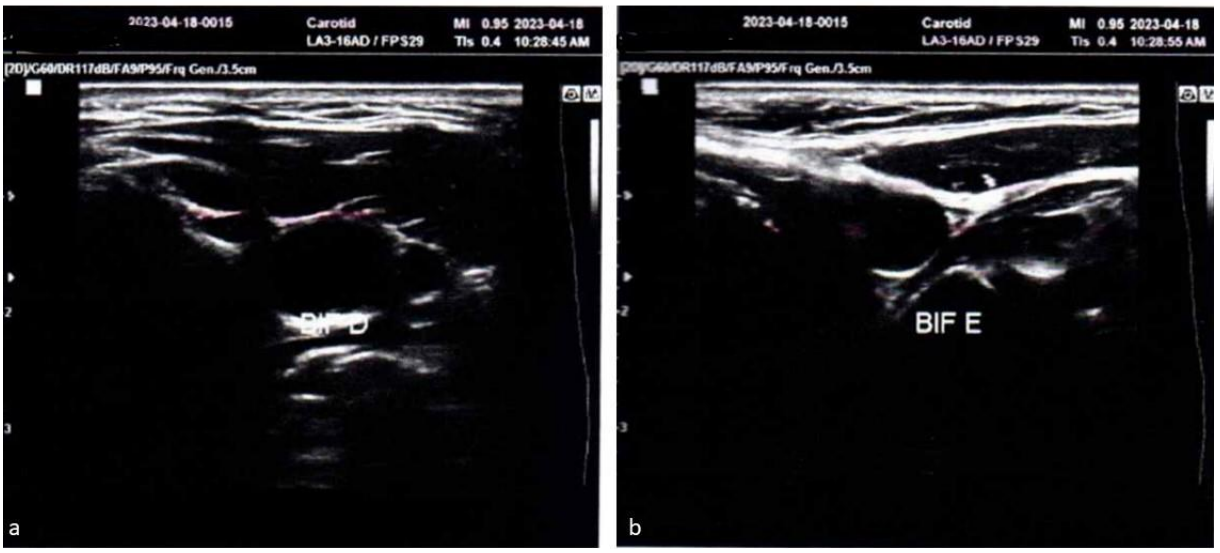

Figura 2 – (a) imagem da ultrassonografia DOPPLER da bifurcação das artérias carótidas direitas (b) imagem da ultrassonografia DOPPLER da bifurcação das artérias carótidas esquerdas.

Resultados e Discussão

De acordo com o caso clínico relatado, houve a constatação da não presença do ateroma na região de bifurcação na artéria carótida através da ultrassonografia doppler e laudo médico. Com o resultado do exame e análise da localização da radiopacidade na RP, possivelmente a paciente possui uma calcificação da cartilagem tritícea. A calcificação da cartilagem tritícea é um dos diagnósticos diferencias para o ateroma, não havendo necessidade de tratamento.

Nesse sentido ÇAŸŸRANKAYA, L. B. *et. al*., (2018) afirma que a detecção das cartilagens laríngeas (cartilagens tritícea e tireóidea) em RP é importante pois podem ser confundidas com calcificações da artéria carótida (CAC) na bifurcação carotídea, que são fator de risco para AVC.

Segundo MAIA, P.R.L *et. al*, (2022) a detecção de radiopacidades em tecidos moles da cabeça e região do pescoço em RP pode ser um indicador de calcificações, que representam um processo de mineralização fisiológica ou patológica e que requer investigação.

A.G.D, *et al*. (2019) afirmam que, ateromas calcificados da artéria carótida (CCAAs), podem ser detectados precocemente, e a RP odontológica de rotina e é relatada como uma ferramenta útil para identificar CCAAs, no entanto, os dentistas não verificam rotineiramente a presença de CCAAs e possivelmente de outras calcificações na mesma região.

A imagem da cartilagem tritícea e o ateroma são muito parecidos tanto em tamanho, radiopacidades e localização, por isso é muito difícil identificar de imediato. São necessários exames de imagens complementares à RP, como por exemplo o USG DOPLLER, que mostra o ateroma se estiver presente e a presença de bloqueio e estreitamento das artérias carótidas

Conclusão

Radiopacidades na região de bifurcação de artéria carótida devem ser consideradas, especialmente quando radiopacidades são observadas em uma área de C3 e C4. Além disso o paciente deve ser encaminhado ao médico, para maiores investigações, quando confirmado presença de ateroma deve ser detectada em tempo hábil e tratada adequadamente. O presente artigo é uma referência útil para dentistas, estudantes e médicos, quando eles encontram calcificações de tecidos moles em imagens orais e maxilofaciais. Os dentistas precisam reconhecer a relevância desse achado acidental pois a detecção precoce dessas calcificações pode auxiliar nos diagnósticos.

Referências

ADHAMI, F. *et al*. Soft-tissue calcification on a panoramic radiograph. **Journal of the American Dental Association (1939)**, v. 147, n. 5, p. 362–365, maio 2016. https://pubmed.ncbi.nlm.nih.gov/26552333/ DOI: 10.1016/j.adaj.2015.09.010

ALPOZ, E. *et. al*. Prevalence and pattern of stylohyoid chain complex patterns detected by panoramic radiographs among Turkish population. **Surgical and**

radiologic anatomy: SRA, v. 36, n. 1, p. 39–46, maio 2013. https://pubmed.ncbi.nlm.nih.gov/23689822/ DOI: 10.1007/s00276-013-1137-x

BAYER, S. *et al*. Prevalência de achados compatíveis com calcificações da artéria carótida em radiografias panorâmicas odontológicas. **Investigações clínicas orais** , Germany, v. 15, n. 4, pág. 563–569, 2010; https://pubmed.ncbi.nlm.nih.gov/20431901/ DOI: 10.1007/s00784-010-0418-6

BORBA D. L., HIPÓLITO U.V., PEREIRA Y.C.Y; Diagnóstico precoce da aterosclerose com radiografias panorâmicas: uma revisão. **Jornal vascular brasileiro**, v. 15, n. 4, pág. 302–307, outubro / dezembro 2016. https://pubmed.ncbi.nlm.nih.gov/29930608/ DOI: 10.1590/1677-5449.002316

ÇAŸŸRANKAYA, L. B. *et al.* Is the diagnosis of calcified laryngeal cartilages on panoramic radiographs possible? **Imaging science in dentistry**, Ankara, Turkey v. 48, n. 2, p. 121, junho 2018. https://pubmed.ncbi.nlm.nih.gov/29963483/ DOI: 10.5624/isd.2018.48.2.121

CAZAS-DURAN, E. V. *et. al*. Prevalencia de alteraciones en el complejo estilohioideo y tonsilolitos en la tomografía computarizada de haz cónico realizada en individuos con fisura labiopalatina. **Acta otorrinolaringologica espanola**, v. 69, n. 2, p. 61–66, Esp. 2017. https://pubmed.ncbi.nlm.nih.gov/29174955/ http://dx.doi.org/10.1016/j.otorri.2017.07.003 DOI: 10.1016/j.otorri.2017.07.003

CORAL, B.B., *et al.* Estudo da ocorrência de calcificações em tecidos moles em radiografias panorâmicas de pacientes atendidos em uma clínica escola de odontologia. **Clinical and Laboratorial Research in Dentistry**, p. 2-5, 2020. http://repositorio.unesc.net/handle/1/7989

DE OLIVEIRA, C. *et al*. Bilateral tonsilloliths and calcified carotid atheromas: case report and literature review. **Journal of cranio-maxillo-facial surgery: official publication of the European Association for Cranio-Maxillo-Facial Surgery**, v. 41, n. 2, p. 179–182, 2013. https://pubmed.ncbi.nlm.nih.gov/22867758/ DOI: 10.1016/j.jcms.2012.07.011

HENRIQUES, J. C. *et. al*., Panoramic radiography in the diagnosis of carotid artery atheromas and the associated risk factors. **The open dentistry journal**, v. 5, n. 1, p. 79–83, 2011 https://pubmed.ncbi.nlm.nih.gov/21760860/ DOI: 10.2174/1874210601105010079

JÁCOME, A. M. S. C.; ABDO, E. N. Aspectos radiográficos das calcificações em tecidos moles da região bucomaxilofacial. **Odontologia Clínico-Científica** Recife, v. 9, n. 1, p. 25–32, janeiro / março, 2010. http://revodonto.bvsalud.org/scielo.php?pid=S1677-38882010000100005&script=sci_abstract&tlng=en

LAILHACAR MARTY, J.; GARCÍA SANTOS, J. M. Masa cervical como presentación de un complejo estilohioideo hipertrófico osificado. **Radiologia**, v. 55, n. 5, p. 453–455, 2013. https://pubmed.ncbi.nlm.nih.gov/22516830/ DOI: 10.1016/j.rx.2012.01.005

MAIA, P. R. L. *et al*. Prevalence of soft tissue calcifications in panoramic radiographs of the maxillofacial region of older adults. **Gerodontology**, v. 39, n. 3, p. 266–272, 2022. https://pubmed.ncbi.nlm.nih.gov/34169567/ DOI: 10.1111/ger.12578

NOGUEIRA H. *et.al.* Radiografia Panorâmica: A importância do Cirurgião-Dentista, na prevenção do Acidente Vascular Cerebral (AVC). - e scientia -, p.1-18 2022. https://repositorio.animaeducacao.com.br/handle/ANIMA/24173

OMAMI, G. Calcification of the stylohyoid complex in Libyans. **The Saudi dental journal**, v. 30, n. 2, p. 151–154, 2017. https://doi.org/10.1016/j. sdentj.2017.12.003 https://pubmed.ncbi.nlm.nih.gov/29628738/ DOI: 10.1016/j.sdentj.2017.12.003

RUBIN, A., Radiografia panorâmica e calcificações em tecidos moles. ,Fonte: **Lume**, p.9-11. 2011 https://www.lume.ufrgs.br/bitstream/handle/10183/49846/000835132

SCHRODER, A.G.D, *et al*. Acurácia diagnóstica da radiografia panorâmica na detecção de ateroma calcificado da artéria carótida: uma meta análise. **Investigações Orais Clínicas** 23. 2019.https://doi.org/10.1007/s00784-019-02880-6 https://pubmed.ncbi.nlm.nih.gov/30923911/ DOI: 10.1007/s00784-019-02880-6

SINGER, S. R. *et al.* Physiologic and pathologic calcifications of head and neck significant to the dentist. **Dental clinics of North America**, v. 65, n. 3, p. 555–577, 2021. https://pubmed.ncbi.nlm.nih.gov/34051930/ DOI: 10.1016/j.cden.2021.02.005

TAN, Y. L. T.; ZHANG, Y.; CHEW SHEN HUI, B. Case report of a maxillary antrolith. **International journal of surgery case reports**, v. 74, p. 128–131, ago, 2020.

THURSTONA Y. L. T.; ZHANG, Y.; CHEW SHEN HUI, B. Case report of a maxillary antrolith. **International journal of surgery case reports**, v. 74, p. 128–131, ago, 2020. https://pubmed.ncbi.nlm.nih.gov/32836207/ DOI: 10.1016/j.ijscr.2020.08.011

WHITE, S., e PHAROAH, M. (2015). **Radiologia oral: Fundamentos e interpretação** - 7º edição. Rio de Janeiro: Elsevier, P. 524-526.

YILDIZ, E. *e.t al*. Rhinoliths: Analysis of 24 interesting forgotten foreign body cases. **Ear, nose, & throat journal**, v. 100, n. 8, p. 570–573, 2021.https://pubmed.ncbi.nlm.nih.gov/32283981/ DOI: 10.1177/0145561320908477