Revista Multidisciplinar do Nordeste Mineiro, v.12, 2024
ISSN 2178-6925

# LINFOMA NÃO-HODGKIN DE CÉLULAS DO MANTO: relato de caso de um paciente de 47 anos na cidade de Patos de Minas com ênfase para o diagnóstico

# MANTILE CELL NON-HODGKIN LYMPHOMA: case report of a 47 years old patient in the city of Patos de Minas with emphasis on diagnosis

**Anna Maria Silva**
Graduanda em Biomedicina, FPM, Brasil
E-mail: annahmari1920@gmail.com

**Dr. Lorena Caixeta Gomes**
Biomédica, e Doutora em Análises Clínicas, FPM, Brasil
E-mail: lorena.gomes@faculdadepatosdeminas.edu.br

**Monique Danielle Magalhães**
Médica Especialista em Hematologia, UNIPAM, Brasil
E-mail: moniquemagalhaes@unipam.edu.br

**Pedro Henrique Ribeiro de Almeida**
Graduando em Medicina, UNIPAM, Brasil
E-mail: pedrohra@unipam.edu.br

**Luciana de Almeida França**
Médica Mestra em Anatomopatologia, UNIPAM, Brasil
E-mail: franca@unipam.edu.br

**Dr. Saulo Gonçalves Pereira**
Professor, Biólogo, Pedagogo, Dr. em Saúde Animal, FPM, Brasil
E-mail: saulopereira2907@gmail.com

**Resumo:** O Linfoma não-Hodgkin de Células do Manto é um tipo de câncer do sistema linfático, conhecido por sua agressividade e morfologia específicas. Este estudo possui um contexto desafiador para os profissionais, pois envolve áreas como: medicina, especialidades de hematologia e oncologia, biomedicina, enfermagem, farmácia, fisioterapia e psicologia. Mesmo com o avanço da ciência e da tecnologia, essa é uma doença incurável, mas, com excelentes tratamentos que diminuem o sofrimento e oferecem melhor qualidade de vida ao paciente. Dessa forma, reconhecendo a importância de estudar o tema de forma mais ampla, objetivou-se analisar em primeiro momento uma revisão de literatura e em segundo momento relatar um caso de LCM. Para tanto, utilizou-se uma metodologia que consistiu em pesquisa bibliográfica em artigos e revistas online, disponíveis nas bases de dados como Google Scholar, PubMed, Scielo, Lilacs, publicados entre os anos de 2010 a 2024 e posteriormente, coletando dados em um consultório médico, juntamente com a aplicação de um questionário ao paciente relatado. Portanto concluiu-se que o LCM é uma neoplasia agressiva e complexa em potencial e necessita uma abordagem multidisciplinar. Embora, seja incurável, os avanços no tratamento como quimioterapia de alta dose, uso de anticorpos monoclonais (Rituximabe) e o transplante de medula óssea, têm aumentado a expectativa e melhora na qualidade de vida dos pacientes. A literatura recente aborda a importância de intervenções precoces e integradas, além do contínuo desenvolvimento de terapias eficazes. O caso clínico relatado reforça essas abordagens, enfatizando a necessidade de tratamento individualizado e associação de terapias combinadas eficazes para alcançar a remissão do LCM.

**Palavras chave:** Linfoma não-Hodgkin, Linfoma do Manto, Diagnóstico, neoplasia hematológica e epidemiologia.

**Abstract:** Mantle Cell Non-Hodgkin Lymphoma is a type of cancer of the lymphatic system, known for its specific aggressiveness and morphology. This study has a challenging context for professionals, as it involves areas such as: medicine, specialties of hematology and oncology, biomedicine, nursing, pharmacy, physiotherapy and psychology. Even with the advancement of science and technology, this is an incurable disease, but with excellent treatments that reduce suffering and offer a better quality of life to the patient. Thus, recognizing the importance of studying the topic more broadly, the aim was to first analyze a literature review and secondly report a case of LCM. To this end, a methodology was used that consisted of bibliographical research in articles and online magazines, available in databases such as Google Scholar, PubMed, Scielo, Lilacs, published between the years 2010 to 2024 and later, collecting data in an office doctor, along with the application of a questionnaire to the reported patient. Therefore, it was concluded that MCL is a potentially aggressive and complex neoplasm and requires a multidisciplinary approach. Although it is incurable, advances in treatment such as high-dose chemotherapy, use of monoclonal antibodies (Rituximab) and bone marrow transplantation have increased expectations and improved quality of life for patients. Recent literature addresses the importance of early and integrated interventions, in addition to the continued development of effective therapies. The reported clinical case reinforces these approaches, emphasizing the need for individualized treatment and combination of effective combined therapies to achieve MCL remission

**Keywords:** Non-Hodgkin's Lymphoma, Mantle Lymphoma, Diagnosis, hematological neoplasia and epidemiology.

## 1 INTRODUÇÃO

Os linfomas são alterações de células neoplásicas presentes nos tecidos linfóides, e podem ser do tipo B, T ou NK. Eles são subdivididos de acordo com a sua morfologia, em dois tipos: linfomas de Hodgkin (LH) e linfomas não-Hodgkin (LNH). No segundo tipo, há o surgimento de nódulos nas regiões periféricas, que podem se espalhar pelo organismo através da atividade de células maduras nos gânglios e órgãos linfóides. Ocupa a quarta posição entre os tipos mais frequentes nos Estados Unidos. Pode acometer pessoas com idade média de 60 anos e culminar em óbitos, sendo capaz de atingir adultos a partir dos 34 anos (Pinheiro *et al*., 2016; Silva, 2021).

Uma das classificações do linfoma não-Hodgkin (LNH) que se desenvolve a partir das células B é o Linfoma de células do Manto (LCM). Ele geralmente se manifesta em estágios avançados e é mais comum em homens entre 60 e 65 anos. Na maioria dos casos, há a expressão da proteína ciclina D1, e a sua função é fazer o tumor avançar. O tratamento varia de acordo com o comportamento do linfoma, que pode crescer de forma lenta ou agressiva (Matos, 2019; Siqueira; Van den Berg, 2023; Melo *et al.,* 2024).

A pertinência social desta pesquisa segue-se partir da observação dos aspectos clínicos do LCM, enfatizando a relevância dos exames realizados para chegar ao diagnóstico, incluindo as características das células tumorais e a reação imunológica do paciente. Além disso, foram exploradas possíveis correlações entre os dados clínicos e os resultados laboratoriais, tendo como foco, um paciente do sexo masculino, com 47 anos de idade. Dessa forma, podemos compreender melhor, os fatores que podem afetar a formação do LCM e a reação terapêutica ao tratamento.

É relevante estudar o LCM para auxiliar e contribuir com o desenvolvimento de terapias específicas segundo seu comportamento clínico, pois, suas respostas ao tratamento são específicas e diferentes de outros linfomas. Esse tipo de linfoma, possui um diagnóstico complexo e não tem um código na Classificação de Doenças (CID-10), o que dificulta os estudos epidemiológicos. Mesmo sendo raro, essa doença ainda assim, são registrados de 4 a 8 casos por milhão de pessoas por ano (Santos, 2023).

Objetivou-se analisar e descrever um caso clínico sobre linfoma não-Hodgkin de células do manto, que ocorre em Patos de Minas - MG desde 2022 até o atual momento, através de dados obtidos em consultório médico de um hospital particular localizado na cidade onde estuda-se o caso. Com o intuito de contribuir com a ciência, em especial à biomedicina, medicina e demais áreas da saúde, é essencial compreender o desenvolvimento clínico e terapêutico do Linfoma de Células do Manto. Discutir a importância e as metodologias de diagnóstico e interpretação dos resultados dos exames

realizados pelo paciente, como: exames de sangue, biópsia e imuno-histoquímica que confirmaram o diagnóstico, exploraram e avaliaram as opções de tratamento utilizadas no caso, bem como sua resposta clínica.

## 2 METODOLOGIA

Inicialmente conduziu-se uma pesquisa bibliográfica sistemática sobre o tema, baseada em artigos, teses e dissertações, disponíveis em acervo eletrônico, publicados entre os anos de 2010 a 2024, disponíveis em locais, como: Google Scholar, PubMed, Scielo, Lilacs e periódicos de revistas e jornais utilizando como palavras-chave: Linfoma não-Hodgkin, Linfoma do Manto, Diagnóstico, Neoplasia Hematológica e Epidemiologia. Uma vez viável, o projeto foi submetido e aprovado pelo Comitê de Ética e Pesquisa (Número do Parecer: 6.845.740). Posteriormente iniciou-se a coleta de dados e relatou-se um caso de um paciente de 47 anos com ênfase para o diagnóstico de Linfoma não-Hodgkin de Células do Manto.

## 3 RESULTADOS E DISCUSSÃO

### 3.1 Doenças Linfoproliferativas

Todas as células do organismo possuem um ciclo, no qual originam-se, multiplicam-se e morrem. Algumas células não seguem este padrão, pois, as alterações neoplásicas enganam o sistema de reparo celular e provocam mutações. Essas células defeituosas, originam outras células com as mesmas alterações e características de diferenciação (divisão celular) e potencial de infiltração em outros tecidos, e a medida em que se multiplicam, formam as neoplasias, que incluem principalmente leucemias e linfomas (Barbosa *et al*., 2015; Abreu; Sousa; Gomes, 2021).

As doenças linfoproliferativas compõem um grupo diverso de doenças que prejudicam o tecido linfóide, provenientes da proliferação e acúmulo de linfócitos anormais em diversos estágios da divisão. Compreendem principalmente as leucemias e os linfomas, resultantes de alterações no sistema imunológico, geralmente por fatores determinantes da própria doença e/ou do tratamento antineoplásico (Barbosa *et al*., 2015).

As leucemias são neoplasias hematológicas que afetam as células brancas, classificadas como linfoides e mieloides, segundo a origem celular. As células de defesa (B, T e NK) provêm das células linfóides. Originam-se na série vermelha do sangue as

células tronco, mieloides, a maioria das células brancas e ainda as que dão origem às plaquetas. Os tipos considerados mais predominantes são: leucemia linfoblástica aguda e leucemia mieloide aguda, caracterizadas pelo excesso de células neoplásicas na medula óssea (Bezerra *et al*., 2021; Soares *et al*., 2022; Melo *et al*., 2024).

O linfoma é um conjunto de gânglios linfáticos que sofreram alterações malignas com origem no tecido linfóide. A Organização Mundial de Saúde (OMS) classifica a doença com base em critérios morfológicos, clínicos, imunológicos e genéticos. Embora já temos conhecimento que essa doença se classifica em linfoma de Hodgkin e não-Hodgkin, a maioria dos casos não têm uma causa específica, acredita-se que fatores genéticos, ambientais, ocupacionais e dietéticos estejam relacionados (El Kik *et al*., 2010; Pinheiro *et.al*. 2016; Bueno *et al.,* 2023).

### 3.2 Linfoma de Hodgkin e não-Hodgkin

O linfoma de Hodgkin é uma neoplasia rara que surge a partir dos linfócitos B, mais especificamente nos centros germinativos e representa 10% dos linfomas. Os sintomas comuns se manifestam nos gânglios linfáticos do pescoço e axila, sendo mais comuns no sexo masculino. O LH tem origem e impacto inicialmente no sistema linfático, provocando uma grande produção de linfócitos atípicos. Afeta principalmente os linfócitos B, mas também pode ocorrer nos linfócitos T e nas células natural killer (NK) (Teixeira 2023).

O linfoma não-Hodgkin representa um conjunto heterogêneo de doenças neoplásicas, neste caso, está incluso o linfoma de células do Manto. Essas doenças, podem diferenciar-se, e apresentam-se como indolentes ou agressivas. As formas mais indolentes apresentam taxa de proliferação menor, história clínica prolongada e, em algumas situações, não necessitam de tratamento inicial, apenas observação. De forma simultânea, são neoplasias consideradas incuráveis, mas, com ótimas taxas de controle a longo prazo. As formas mais agressivas têm evolução rápida e maior risco de complicações, devendo iniciar o tratamento imediatamente. Os LNH com origem nos linfócitos B, constituem 90% dos casos (Campoó, 2021).

### 3.3 Linfoma de Células do Manto

O linfoma de células do manto (LCM) é uma doença hematológica rara que compreende 2,5 a 6% dos linfomas não-Hodgkin, potencialmente agressivo e se desenvolve mais precisamente nas células B, responsáveis pela produção de anticorpos.

Entretanto, no LCM, as células multiplicam-se de forma desorganizada, e tornam-se malignas. A velocidade da progressão do linfoma pode variar, sendo agressiva em alguns casos e mais lenta em outros, o que afeta a eficiência de resposta imunológica e leva à sobrecarga do sistema de defesa, dificultando a luta contra outras infecções e doenças (Matos, 2019).

A mudança que acontece, é a translocação cromossômica t(11:14) (q13 32) do gene CCND1 que ativa a expressão excessiva da Ciclina D1, que geralmente não é expressa em linfócitos normais. Essa expressão da Ciclina D1 provoca alterações no ciclo celular, atuando positivamente para a mudança da fase G1 para a fase S na divisão celular e estimula as células a produção descontrolada (Brasil, 2020).

Na imunofenotipagem, as células tumorais do LCM, possuem marcação para CD20+, CD5+, Ciclina D1+, enquanto são negativas para CD3, CD10, CD23, CD30 e bcl6. Nos achados anatomopatológicos, a morfologia característica dessas células são de tamanho pequeno a médio, com contornos nucleares irregulares. Na variante blastoide, observa-se acúmulo de células de tamanhos maiores, com núcleos grandes e citoplasma escasso (Ré *et al*., 2020).

Os primeiros sinais incluem aumento generalizado dos linfonodos, infiltração da medula óssea e esplenomegalia, que geram um impacto significativo. Além disso, outros órgãos afetados podem incluir o trato gastrointestinal e, mais raramente, a infiltração ocular, da pele e do sistema nervoso central. No âmbito laboratorial, observa-se pancitopenia ou uma apresentação leucêmica com leucocitose acentuada. A variante blastoide do linfoma de células do manto ocorre em 10% a 30% dos casos e associa-se a um prognóstico desfavorável (Ladha *et al*., 2019).

### 3.1.1 Diagnóstico e Tratamento

O diagnóstico do LCM inicia-se com o histórico do paciente e exame físico, com o intuito de identificar sintomas como: sudorese noturna, linfadenopatia, hepatoesplenomegalia, febre, perda de peso e fadiga. Os exames laboratoriais como o hemograma podem apresentar leucocitose com linfocitose, anemia e trombocitopenia, dependendo da extensão da doença. Outros exames como: lipidograma, ureia, creatinina, eletrólitos, ácido úrico, transaminase glutâmico- oxalacética (TGO), transaminase glutâmico-pirúvica (TGP), gama glutamil transferase (GGT), fosfatase alcalina, bilirrubina total e frações, sorologias para vírus da imunodeficiência humana (HIV), vírus da hepatite C (HCV), vírus da hepatite B (HBV), virus linfotrópicos de células T humanas (HTLV 1 e 2), vírus Epstein-Barr (EBV), VDRL), chagas, gonadotrofina

coriônica humana (beta-HCG) para mulheres em idade fértil, beta 2 microglobulina, podem contribuir para o diagnóstico. Os exames de imagem direcionados ao LCM são: ecocardiograma, tomografia computadorizada (TC) de pescoço, tórax, abdome e pelve ou a combinação de tomografia por emissão de pósitrons e tomografia computadorizada (PET-TC) (Ansell 2018; Teixeira 2023; Azevedo *et al.*, 2023).

A análise histopatológica de um linfonodo comprometido é obrigatória, porque o LCM possui características que o distingue dos outros linfomas pela multiplicação de células de pequeno a médio porte, com núcleos irregulares e cromatina dispersa. A coloração imuno-histoquímica é essencial para o diagnóstico, pois as células do LCM geralmente expressam marcadores como CD20, CD5 e, de maneira mais específica, a ciclina D1. Esta última é uma característica marcante do LCM, resultante da translocação t(11;14), que leva à superexpressão da ciclina D1. (Lira, 2024).

Para o tratamento do LCM deve-se considerar fatores como: idade, estado clínico e comorbidades, que estão diretamente relacionadas com a possibilidade de receber um tratamento intensivo e/ou transplante. De início avalia-se com imunoquimioterapia, para posteriormente consolidar com transplante.

**Quadro 1-** Protocolos para tratamento de LCM

| **Protocolo** | **Medicamentos** |
|---|---|
| R-CHOP | rituximabe, ciclofosfamida, doxorrubicina, vincristina e prednisona. |
| R-DHAP | rituximabe, dexametasona, citarabina e cisplatina. |
| Hyper-CVAD | ciclofosfamida, vincristina, adriamicina e dexametasona. |
| R-MAXICHOP/R-HIDAC | Adaptado. |

**Fonte:** (Idrobo *et al.,* 2023).

Após o tratamento inicial, é indispensável reavaliar a abordagem terapêutica, considerando os sintomas do paciente e os resultados dos exames. A avaliação indireta fornece indícios sobre a atividade da doença e as áreas fora dos gânglios linfáticos. A etapa de consolidação do tratamento culmina em um transplante, que pode ser autólogo ou alogênico, dependendo da resposta parcial ou completa à terapia inicial. A escolha entre esses dois tipos de transplante é determinada pelo tratamento farmacológico utilizado. A radioterapia é utilizada para conter o câncer, de forma local, mas, há incertezas sobre seu uso e os efeitos colaterais associados (Idrobo et al., 2023).

O linfoma não-Hodgkin de células do manto apresenta desafios devido à sua agressividade e à escassez de tratamentos eficazes. Isso demanda uma abordagem individualizada e cautelosa para cada paciente. A comunidade científica está empenhada em encontrar métodos de tratamento mais eficazes para essa condição, tornando o LCM um tema importante na pesquisa oncológica (Figorelle, 2020).

Alguns fatores são considerados predisponentes e podem influenciar diretamente no desenvolvimento de neoplasias hematológicas. No caso do linfoma não-Hodgkin de células do manto, o risco torna-se duas vezes maior ao levar em consideração a população de forma geral. O fator genético, implica na relação familiar devido ao LCM não possuir relação direta com agentes infecciosos ou inflamatórios, doenças associadas, exposição ambiental à radiação, toxinas, medicamentos, álcool e/ou drogas (Eichenauer *et al*., 2018).

## 4 RELATO DO CASO

Paciente D.R.A, sexo masculino, 47 anos, procurou atendimento médico em outubro de 2023 com relato de ter apresentando quadro de linfadenomegalia em região cervical em janeiro do mesmo ano. Na ocasião realizou exérese de linfonodo com biópsia compatível com quadro reacional.

Em novembro do mesmo ano apresentou novo linfonodo aumentado, de localização periamigdaliano, realizado biópsia com anatomopatológico compatível com doença linfoproliferativa. O paciente nega patologias prévias e uso de medicações, negou demais cirurgias prévias, negou histórico de transfusão, negou tabagismo e referiu estilismo social aos finais de semana.

Na história familiar, referiu irmão com passado de neoplasia de intestino, mãe psiquiátrica e pai hipertenso. Apresenta dois filhos saudáveis. Vacinado para Sars COV, 3 doses. Na consulta queixava-se de febre e perda de peso. Negou sudorese noturna.

Solicitado imuno-histoquímica de biópsia de linfonodo para definição de subtipo de linfoma com o seguinte resultado: Imuno-histoquímica e/ou hibridização in situ realizado em plataforma automatizada Ventana / Roche acompanhado de colorações controles. Foram realizadas as seguintes reações: CD20 positivo nas células neoplásicas, CD3 positivo em linfócitos T reativos, CD5 positivo com presença de co expressão anômala nas células B neoplásicas, CD23 negativo nas células neoplásicas, Ciclina D1 positivo nas células neoplásicas, KI67 positivo (índice de 60%), BCL6 negativo nas células

neoplásicas. Conclusão: Os achados sugerem linfoma não Hodgkin de células B agressivo, compatível com linfoma de células do manto variante blastoide/pleomórfica.

Após definição diagnóstica foi realizado exames para estadiamento. Pet Scan: linfonodos/linfonodomegalias com acentuado hipermetabolismo glicolítico, compatíveis com doença linfoproliferativa em atividade: Cervicais à direita: intraparotídeo, medindo 1,2 x 1,0 cm, SUVmax 11,74 e nos níveis cervicais II, III, IV e V, aglomerados, alguns confluentes, os mais metabólicos no nível II medindo até 2,3 x 2,1 cm, SUVmax até 19,02. Supraclaviculares à direita: medindo até 1,0 x 0,8 cm, SUVmax 10,24. Linfonodo cervical à esquerda no nível II A, com dimensões limítrofes, medindo 1,1 x 1,1 cm e com leve aumento de captação do radiofármaco SUVmax 3,26, suspeito de acometimento pelo processo linfoproliferalivo. Assimetria significativa das dimensões e da captação do radiofármaco na amígdala direita: SUVmax 22,46 à direita e SUVmax 6,63 à esquerda, compatível com doença linfoproliferativa em atividade na amígdala direita. Distribuição fisiológica do radiofármaco nos demais segmentos corporais, incluindo distribuição relativamente homogênea no fígado, no baço, na medula óssea e nas adrenais, sem evidências de lesões hipermetabólicas suspeitas nessas localizações.

Realizada espirometria: sem alterações pré e pós prova broncodilatadora. Exames laboratoriais: Hemácias 4,53 milhões/mm³; Hemoglobina 15,4 g/dL; Hematócrito 43,1%, VCM 95,1 fL; RDW11,9%. Leucócitos 7720 uL ( Basófilos 0,6%; Eosinófilos 3,6%; Segmentados 68,1%; Bastonetes 0,5%; Linfócitos 18,5%; Monócitos 8,7%); Plaquetas 295.000; Beta 2 macroglobulina 1.895 ng/mL (VR até 2.000) ; Proteína C reativa <5 ; Sorologias para Hepatite B, C, HIV, HTLV 1 e 2, Sífilis: negativo. Sorologia para Chagas IgG e IgM: negativos. Mielograma: sem evidências de infiltração neoplásica. Biópsia de medula óssea: normocelular para idade sem alterações histológicas relevantes e sem infiltração neoplásica. Pesquisa de células neoplásicas em líquor: negativa. Pesquisa de mutação TP53: negativa. Cariótipo de hematológico de medula óssea: sem anormalidades. FISH: Padrão de hibridação normal dos genes CCND1 (11q13.3) e IGH (14q32.3). Não se detecta rearranjo CCND1-IGH, t(11;14) (q13.3;q32.3) nos núcleos analisados.

O paciente foi classificado como Ann Arbor IIb, devido a variante agressiva foi optado pelo protocolo R-MaxiChop / R-HIDAC seguido de transplante de medula óssea autólogo. Foi submetido a 6 ciclos de quimioterapia, com intercorrência apenas de neutropenia com necessidade de uso de Filgrastim.

Após quimioterapia foi encaminhado para equipe de transplante de medula óssea para realização de transplante autólogo. Realizou procedimento e após pega da medula óssea foi realizado Pet Scan com o seguinte resultado: Pet Ct sem evidências de

alterações hipermetabólicas sugestivas de doença linfoproliferativa em atividade. O paciente, no momento, está em fase da manutenção com realização de Rituximab a cada 3 meses.

## 5 DISCUSSÃO

O Linfoma de Células do Manto (LCM) é um câncer raro que se manifesta nas células B do sistema linfóide. O caso relatado, é um exemplo das diferentes manifestações clínicas que o LCM pode apresentar. Ao considerar as características gerais da doença de acordo com a literatura, encontramos registros em que a maioria destes, há a predominância do sexo masculino e para os sintomas, apresentam: febre, sudorese noturna, perda de peso, linfadenomegalia, esplenomegalia, infiltração na medula óssea e em órgãos linfoides, dependendo da região onde o linfoma está localizado (Pinheiro *et.al.*, 2016).

A investigação para chegar ao diagnóstico inicial, dar-se-á pelo exame físico, através do apalpamento de linfonodos aparentes, na maioria dos casos, ou através de sintomas sistêmicos. A literatura apresenta que, o linfoma de células do manto, é exibido por especialistas na área da hematologia e a sua reprodutibilidade mediante suas características morfológicas e imunofenotípicas, chega a 87%, que é um percentual semelhante para linfoma difuso de grandes células B, linfoma extranodal da zona marginal e linfoma linfocítico pequeno, considerando um estudo feito para a finalidade diagnóstica (Lira 2024).

É importante ressaltar que o diagnóstico precoce fez toda diferença para que o tratamento do paciente relatado obtivesse sucesso. É perceptível com o desfecho do relato, que todos os exames realizados por ele foram de suma importância para a escolha de um protocolo de tratamento quimioterápico que funcionasse, até chegar ao transplante de medula óssea autólogo. O papel da biomedicina junto à medicina nesse sentido, é decisivo para concluir o diagnóstico e para a tomada de decisões médicas.

De acordo com o caso citado, houve sintomas locais com acometimento de linfonodo cervical, e o paciente queixou-se, somente alguns sintomas gerais mais comuns, como febre e perda de peso. Tais sintomas são muito específicos para o LCM e serviram para orientar previamente o profissional que o acompanhou, na solicitação dos exames.

É sabida a importância do diagnóstico para as patologias em geral e no presente contexto foi indispensável a solicitação de todos os exames realizados pelo paciente. Sem o anatomopatológico e histopatológico, não seria possível diagnosticar e classificar

o linfoma. No primeiro momento, foi realizado o exame de anatomopatológico da amígdala direita e linfonodo cervical em nível V à direita, apresentando quadro reacional e sugestivo para doença linfoproliferativa.

Em segundo momento, foi realizado o exame histopatológico de medula óssea com resultado normocelular para a idade, sem alterações histológicas relevantes. Em contrapartida, alguns artigos como o de (Borges, Pinheiro, Moreira, 2016), para alguns casos de LCM apresentam dificuldades de se chegar ao diagnóstico, devido aos sintomas e quantidade de exames que são realizados para tal feito. Junto a estes, foram feitos outros exames de sangue para acompanhar o diagnóstico, conforme encontram-se em anexos. O paciente foi estadiado em Ann Arbor IIb, que significa o envolvimento linfonodal em ambos os lados do diafragma.

A resposta aos feitos para diagnóstico e tratamento neste caso relatado é positiva, principalmente após PET scan e pega da medula através do transplante autólogo, não mostrou resíduo da doença, o que indica que a remissão foi completa, como também é encontrado na literatura.

Após o transplante a manutenção medicamentosa com Rituximabe a cada três meses, mostra o equilíbrio na remissão da doença segundo apresenta o artigo “Rituximab after Autologous Stem-Cell Transplantation in Mantle-Cell Lymphoma”, onde, testes constataram que realmente esse anticorpo monoclonal anti-CD20 têm alcançado resultados positivos no tratamento é prolongando a vida dos pacientes acometidos pelo LCM (Gouill *et al.*, 2023).

Segundo o artigo de revisão “Linfoma de Células do Manto”, publicado no The New England Journal of Medicine, em estudos feitos tanto com pacientes que receberam transplante autólogo, quanto aqueles que só receberam quimioterapias, o uso do Rituximabe para remissão e manutenção do LCM, apresentou êxito, sendo no caso de manutenção após transplante autólogo, mais susceptibilidade a resultados significativos positivamente prolongando a remissão (Armitage, Longo, 2022). Este método de tratamento foi escolhido pela médica, para o paciente do caso relatado neste trabalho. Também no mesmo caso o uso relacionado do Filgastrim também foi positivo para auxiliar na quimioterapia e promover controle da neutropenia, efeito adverso, mas, comum ao tratamento.

## 6 CONSIDERAÇÕES FINAIS

Conclui-se que ao analisar o caso clínico em questão, foi possível compreender que o LCM, apresenta características complexas que denotam sua agressividade e

dificuldades no diagnóstico, necessitando uma abordagem personalizada. A identificação precoce tornou-se possível através da realização da biópsia do linfonodo, seguida por testes imuno-histoquímicos e moleculares que atestaram a presença da translocação do gene CCND1, um indicador típico do LCM. O exame de imagem, PET scan, foi essencial para a análise da gravidade da condição, possibilitando a localização de gânglios linfáticos comprometidos e a definição do estágio da doença.

Neste caso destaca a importância de um diagnóstico minucioso e preciso para a seleção do tratamento adequado. Ao considerar a agressividade do Linfoma de Células do Manto, tratamentos específicos como quimioterapia combinada, imunoterapia, e, em casos mais avançados, transplante de células-tronco hematopoiéticas, podem ser necessários para melhorar a perspectiva de vida do paciente e aumentar a taxa de remissão.

Em suma, o quadro clínico do paciente D.R.A. está de acordo com os achados da literatura recente para linfomas de células do manto, destacou-se a importância do diagnóstico precoce e tratamento rígido juntamente com técnicas de manutenção a longo prazo. Este caso contribui para a literatura médica e enfatiza a necessidade de atenção clínica constante junto a um protocolo rigoroso de diagnóstico em casos de linfomas. Isso garante que os pacientes recebam o tratamento mais rápido e personalizado possível, aumentando as chances de sucesso terapêutico e a qualidade de vida.

## REFERÊNCIAS

ABREU, G. M., DE SOUSA, S. C., & GOMES, E. V. (2021). Leucemia Linfoide e Mieloide: Uma breve revisão narrativa / Lymphoid and Myeloid Leukemia: A brief narrative review. **Brazilian Journal of Development**, v. 7, n. 8, 80666–80681. 2021 https://doi.org/10.34117/bjdv7n8-333

ANSELL, Stephen M.. Hodgkin lymphoma: 2018 update on diagnosis, risk ꞉stratification, and management. **American Journal Of Hematology**, [S.L.], v. 93, n. 5, p. 704-715, 10 abr. 2018. Wiley. http://dx.doi.org/10.1002/ajh.25071.

ARMITAGE, James O.; LONGO, Dan L.. Mantle-Cell Lymphoma. **New England Journal Of Medicine**, [S.L.], v. 386, n. 26, p. 2495-2506, 30 jun. 2022. Massachusetts Medical Society. http://dx.doi.org/10.1056/nejmra2202672.

BARBOSA, Sheyla Fernanda da Costa; COSTA, Carlos Araújo da; FERREIRA, Louise de Souza Canto; ALMEIDA, Danilo de Souza; AZEVEDO, Tereza Cristina de Brito; LEMOS, José Alexandre Rodrigues de; SOUSA, Maísa Silva de. Aspectos epidemiológicos dos casos de leucemia e linfomas em jovens e adultos atendidos em hospital de referência para câncer em Belém, Estado do Pará, Amazônia, Brasil. **Revista Pan-Amazônica de Saúde**, [S.L.], v. 6, n. 3, p. 43-50, set. 2015. Instituto Evandro Chagas. http://dx.doi.org/10.5123/s2176-62232015000300006.

BEZERRA, J. M.; GOMES, A. DE; DE OLIVEIRA, E. M.; MARQUES, G.; FONSECA, R. DA; FROTA, S. DE; AQUINO, P. E. DIAGNÓSTICO MOLECULAR DAS LEUCEMIAS. **Revista Arquivos Científicos (IMMES)**, v. 5, n. 1, p. 20 - 34, 15 ago. 2022.

BUENO, João Victor de Moraes; BUENO, Ana Carolina de Moraes; MORAES FILHO, Paulo Eduardo Macedo de; COSTA, Luiz Eduardo Araújo; COSTA, João Vitor Araújo; ALMEIDA, Pedro Paulo Augusto Carvalho de; NEVES, Pedro Henrique Gonçalves; ROCHA, Karine Vieira da; ENDELICH, Nathalia Ramos; CARVALHEDO, Fernanda da Costa Barros Teixeira. O DIAGNÓSTICO PRECOCE EM PACIENTES PORTADORES DE LINFOMA DE HODGKIN E NÃO HODGKIN: uma revisão de literatura. **Revista Ibero-Americana de Humanidades, Ciências e Educação**, [S.L.], v. 9, n. 5, p. 1035-1045, 31 maio 2023. Revista Ibero-Americana de Humanidades, Ciencias e Educacao. http://dx.doi.org/10.51891/rease.v9i5.9846.

CHESON, Bruce D.; FISHER, Richard I.; BARRINGTON, Sally F.; CAVALLI, Franco; SCHWARTZ, Lawrence H.; ZUCCA, Emanuele; LISTER, T. Andrew. Recommendations for Initial Evaluation, Staging, and Response Assessment of Hodgkin and Non-Hodgkin Lymphoma: the lugano classification. **Journal Of Clinical Oncology**, [S.L.], v. 32, n. 27, p. 3059-3067, 20 set. 2014. American Society of Clinical Oncology (ASCO). http://dx.doi.org/10.1200/jco.2013.54.8800.

EICHENAUER, D.A.; ALEMAN, B.M.P.; ANDRÉ, M.; FEDERICO, M.; HUTCHINGS, M.; ILLIDGE, T.; ENGERT, A.; LADETTO, M.. Hodgkin lymphoma: esmo clinical practice guidelines for diagnosis, treatment and follow-up. **Annals Of Oncology**, [S.L.], v. 29, p. 19-29, out. 2018. Elsevier BV. http://dx.doi.org/10.1093/annonc/mdy080.

FIGORELLE, L.G.; OLIVEIRA, F.D.R.P.; SCHAFFEL, R.; SANTOS, V.V.. PERCEPÇÃO DOS HEMATOLOGISTAS BRASILEIROS SOBRE O LINFOMA DO MANTO: fatores prognósticos, tratamento e impacto da pandemia de covid-

19. **Hematology, Transfusion And Cell Therapy**, [S.L.], v. 42, p. 237-238, nov. 2020. Elsevier BV. http://dx.doi.org/10.1016/j.htct.2020.10.398.

GOUILL, Steven Le; THIEBLEMONT, Catherine; OBERIC, Lucie; MOREAU, Anne; BOUABDALLAH, Krimo; DARTIGEAS, Caroline; DAMAJ, Gandhi; GASTINNE, Thomas; RIBRAG, Vincent; FEUGIER, Pierre. Rituximab after Autologous Stem-Cell Transplantation in Mantle-Cell Lymphoma. **New England Journal Of Medicine**, [S.L.], v. 377, n. 13, p. 1250-1260, 28 set. 2017. Massachusetts Medical Society. http://dx.doi.org/10.1056/nejmoa1701769.

IDROBO, Henry; CHINCHÍA, Matilde; CANCELADO, Sergio; ARRIETA, Elizabeth; AHUMADA, Fabián; JARAMILLO, Roberto; OSPINA, Juan Alejandro; ABELLO- POLO, Virginia; QUINTERO, Guillermo; SPIRKO, Paola. Diagnóstico y tratamiento multidisciplinario de linfoma de células del manto. **Acta Médica Colombiana**, [S.L.], v. 48, n. 2, p. 1-9, 24 jan. 2023. Asociacion Colombiana de Medicina Interna. http://dx.doi.org/10.36104/amc.2023.2606.

Ivie, E. J., Pettitt, A., Moses, L. J., & Allen, N. B. (2020). **A meta-análise da associação entre o uso de mídias sociais por adolescentes e sintomas depressivos**. *Journal of Affective Disorders*, 275, 165–174

KANG, Ji-Hun; PARK, Young-Dae; LEE, Chang-Hoon; CHO, Kyu-Sup. Primary mantle cell lymphoma of the nasopharynx: a rare clinical entity. **Brazilian Journal Of Otorhinolaryngology**, [S.L.], v. 81, n. 4, p. 447-450, jul. 2015. Elsevier BV. http://dx.doi.org/10.1016/j.bjorl.2015.02.002.

KIK, Maron El; FREITAS, Antônio de Pádua de; SOUTO FILHO, João Tadeu Damian; BARBOSA, Aline Alves; SILVA, Aline Maria Rios Paes da; BARBOSA, Fernanda Alves; RIBAS, Gustavo Fernandes. Linfoma Não-Hodgkin de Células do Manto: relato de caso. **Revista Científica da Faculdade de Medicina de Campos**, [S.L.], v. 5, n. 1, p. 02-09, 1 jun. 2010. Revista Cientifica da Faculdade de Medicina de Campos. http://dx.doi.org/10.29184/1980-7813.rcfmc.120.vol.5.n1.2010.

LADHA, Abdullah; ZHAO, Jianzhi; EPNER, Elliot M.; PU, Jeffrey J.. Mantle cell lymphoma and its management: where are we now?. **Experimental Hematology & Oncology**, [S.L.], v. 8, n. 1, p. 1-9, 30 jan. 2019. Springer Science and Business Media LLC. http://dx.doi.org/10.1186/s40164-019-0126-0.

LIRA, Ns; RESENDE, Jp; SILVA, Sdb; PITALUGA, Em; ABDON, Jas; BASTOS, Fq; FRANÇA, Mp; PEREIRA, Gc; MISAEL, Ncs; XAVIER, Fd. LINFOMA DIFUSO DE GRANDES CÉLULAS B EBV-POSITIVO. **Hematology, Transfusion And Cell Therapy**, [S.L.], v. 45, p. 387, out. 2023. Elsevier BV. http://dx.doi.org/10.1016/j.htct.2023.09.735.

Matos, S. I. P. de (2019). **Linfoma de Células do Manto - relação com Hiperplasia Nodular Linfóide. A propósito de um caso clínico.** Clínica Universitária de Gastrenterologia, Faculdade de Medicina de Lisboa, pp. 1-27.

MELO, VC de A.; RODOVALHO, JMT.; PINTO, SAV.; RODRIGUES, JX.; SOARES, PH da C..; SILVA, GVM da.; RAMALHO, LTR.; FERNANDO, SMC.; PRADO, CA. Perfil epidemiológico dos casos de linfoma não-Hodgkin no Brasil. **Pesquisa, Sociedade e Desenvolvimento** , *[S. l.]* , v. 4, pág. e4013445502, 2024. DOI:

10.33448/rsd-v13i4.45502. Disponível em: https://rsdjournal.org/index.php/rsd/article/view/45502. Acesso em: 19 jun. 2024.

PINHEIRO, Monica de Sá et al. Linfoma Não-Hodgkin de células do manto, biópsia de tonsila: Relato de Caso Clínico. **Revista de Ciências da Saúde da Amazônia**, [S.l.], n. 2, jan. 2016. ISSN 2447-486X. Disponível em: https://periodicos.uea.edu.br/index.php/cienciasdasaude/article/view/763. Acesso em: 20 jun. 2024.

Ré MR, Valentim FO, Marques MEA, Marques SA. Blastoid mantle cell lymphoma: cutaneous infiltration. **An Bras Dermatol.** 2021; 96:442–6.

SANTOS, Vv; FIGORELLE, Lg; MARIMON, Ps; BRITO, Lg; SIQUEIRA, Vs; BAPTISTA, Rlr; XAVIER, Fd; BRASIL, S; SIQUEIRA, Tc; SCHAFFEL, R. EPIDEMIOLOGIA DO LINFOMA DA CÉLULA DO MANTO NO BRASIL – ANÁLISE DO BANCO DE DADOS DO GRUPO BRASILEIRO DE LINFOMA DA CÉLULA DO MANTO. **Hematology, Transfusion And Cell Therapy**, [S.L.], v. 45, p. 370, out. 2023. Elsevier BV. http://dx.doi.org/10.1016/j.htct.2023.09.706.

SOARES, Mariana Rosa; MELANDA, Francine Nesello; LIMA NETO, Geraldo Soares de; TAKAGI, Vitória Mayumi; ANJOS, Asaph Adler Souza dos; CUNHA, Liana Andreza Dias da; SILVA, Guilherme Pinheiro da; SANTOS, Beatriz Coelho dos; SOUZA, Paulo César Fernandes de; CORRêA, Marcia Leopoldina Montanari. Tendência de mortalidade e análise de anos potenciais de vida perdidos por leucemias e linfomas no Brasil e em Mato Grosso. **Revista Brasileira de Epidemiologia**, [S.L.], v. 25, n. 1, p. 1-14, 2022. FapUNIFESP (SciELO). http://dx.doi.org/10.1590/1980-549720220008.supl.1.1.

VOSE, JULIE M. “Mantle cell lymphoma: 2017 update on diagnosis, risk-stratification, and clinical management.” **American journal of hematology** vol. 92,8 (2017): 806-813. doi:10.1002/ajh.24797

VOSE, Julie M.; FU, Kai; WANG, Lu; MANSOOR, Adnan; STEWART, Douglas; CHENG, Hongxia; SMITH, Lynette; YUAN, Ji; QUREISHI, Hina Naushad; LINK, Brian K.. Integrative analysis of clinicopathological features defines novel prognostic models for mantle cell lymphoma in the immunochemotherapy era: a report from the north american mantle cell lymphoma consortium. **Journal Of Hematology & Oncology**, [S.L.], v. 16, n. 1, p. 1-12, 16 dez. 2023. Springer Science and Business Media LLC. http://dx.doi.org/10.1186/s13045-023-01520-7.

## ANEXO I

**Imagens de 1 a 5 –** Achados histopatológicos

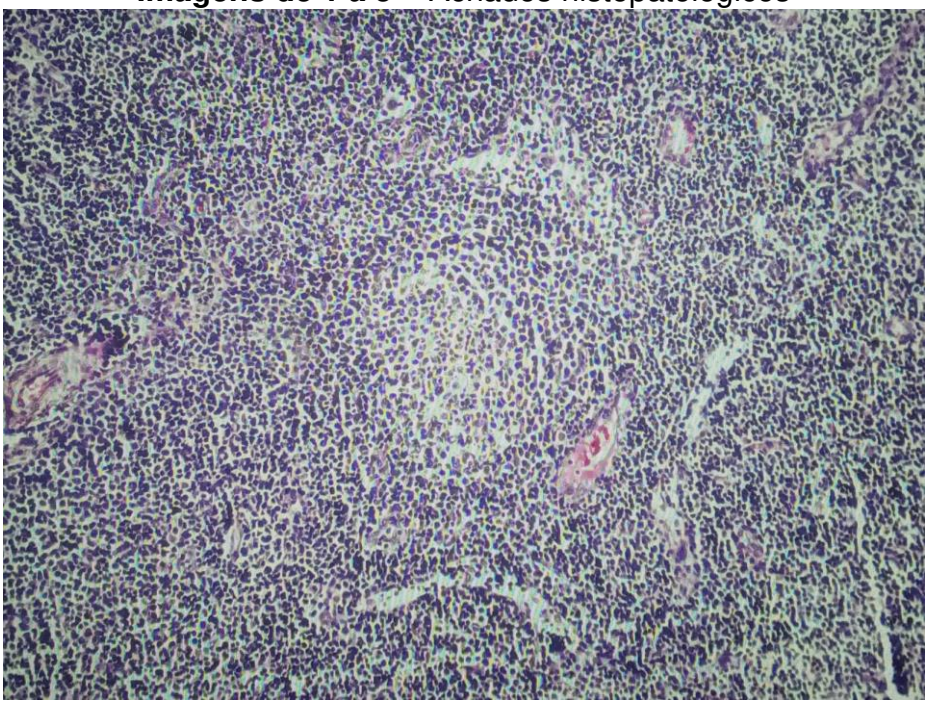

Alterações: Alargamento difuso da zona do manto (região ao redor do centro germinativo)

**Imagem 2**

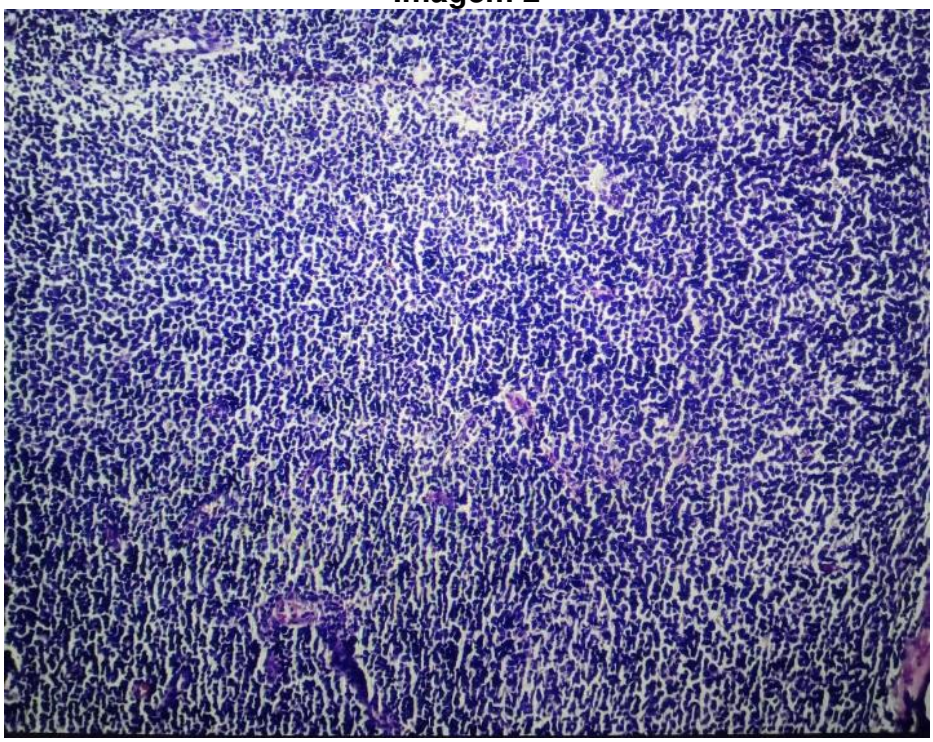

Alterações: Apagamento da arquitetura linfonodal habitual

**Imagem 3**

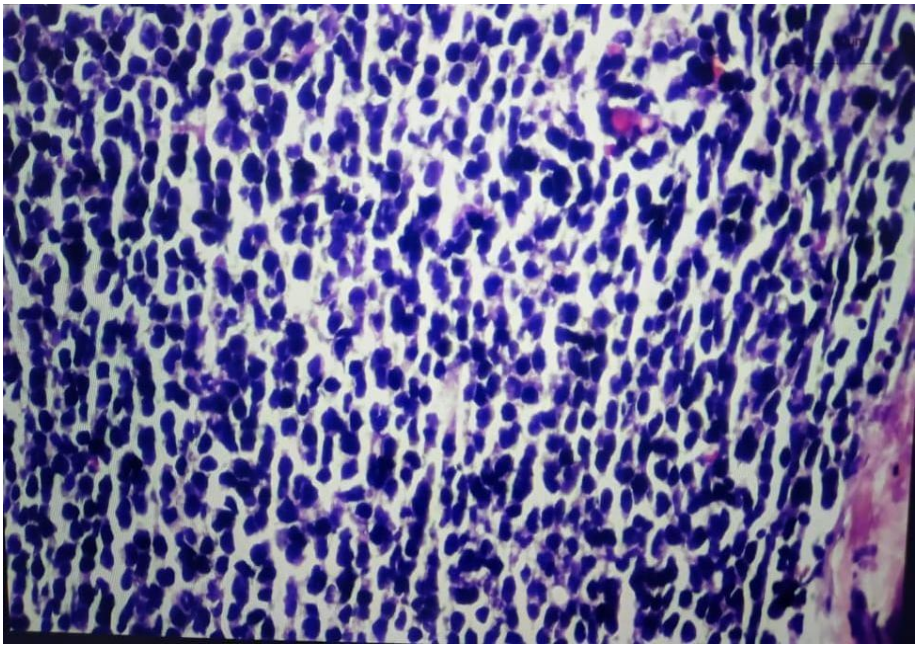

Alterações: Linfócitos de padrão homogêneo ocupando difusamente o linfonodo.

**Imagem 4**

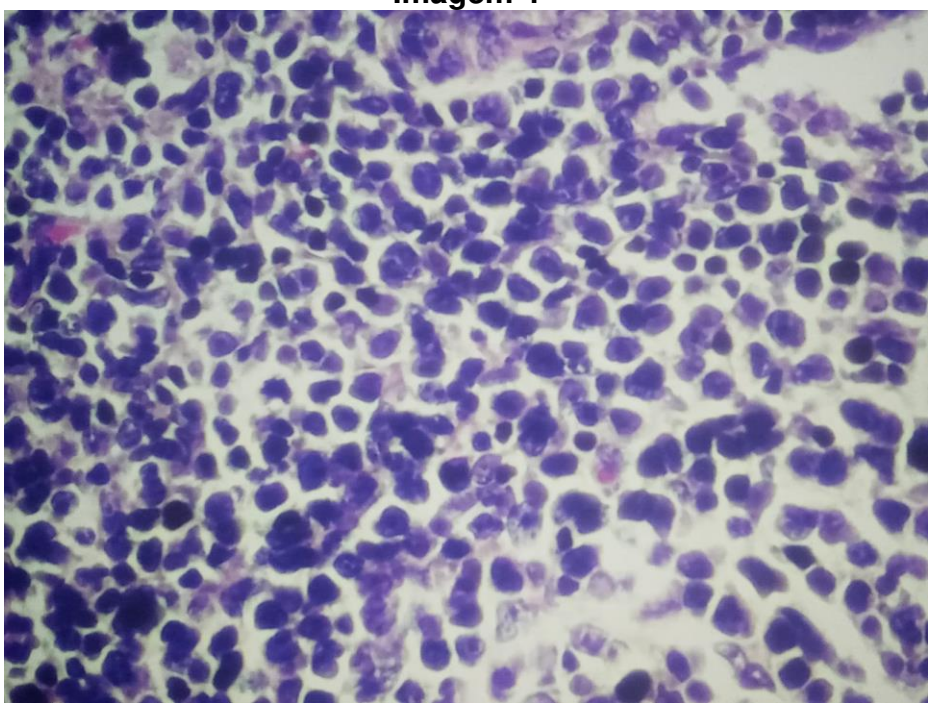

Alterações: Detalhe da transição centro germinativo (zona do manto).

**Imagem 5**

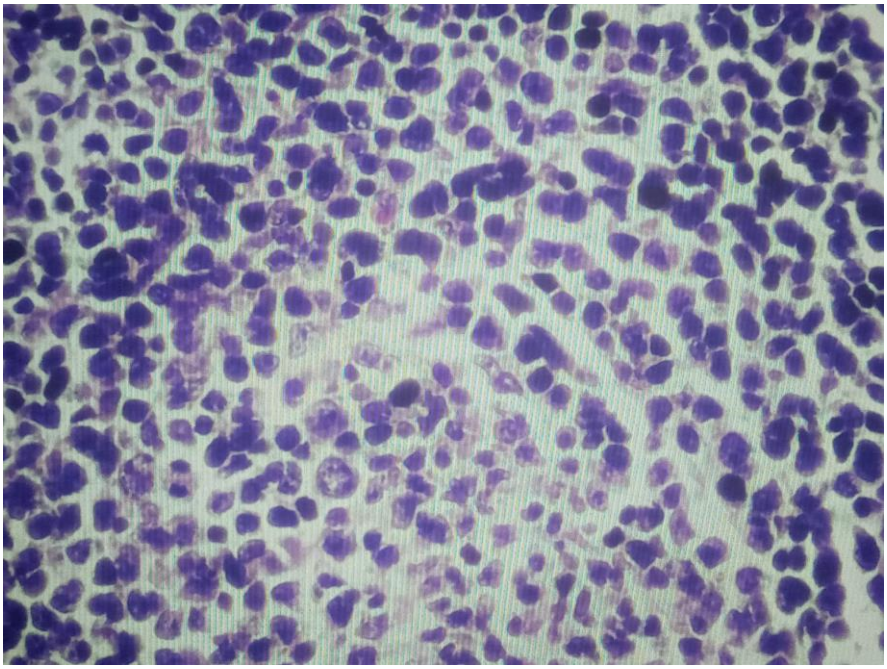

Alterações: Linfócitos de médio tamanho com núcleos hipercromáticos, discreto pleomorfismo com figuras de mitose.

**ANEXO II**

**Imagens II e III –** Questionário aplicado ao paciente

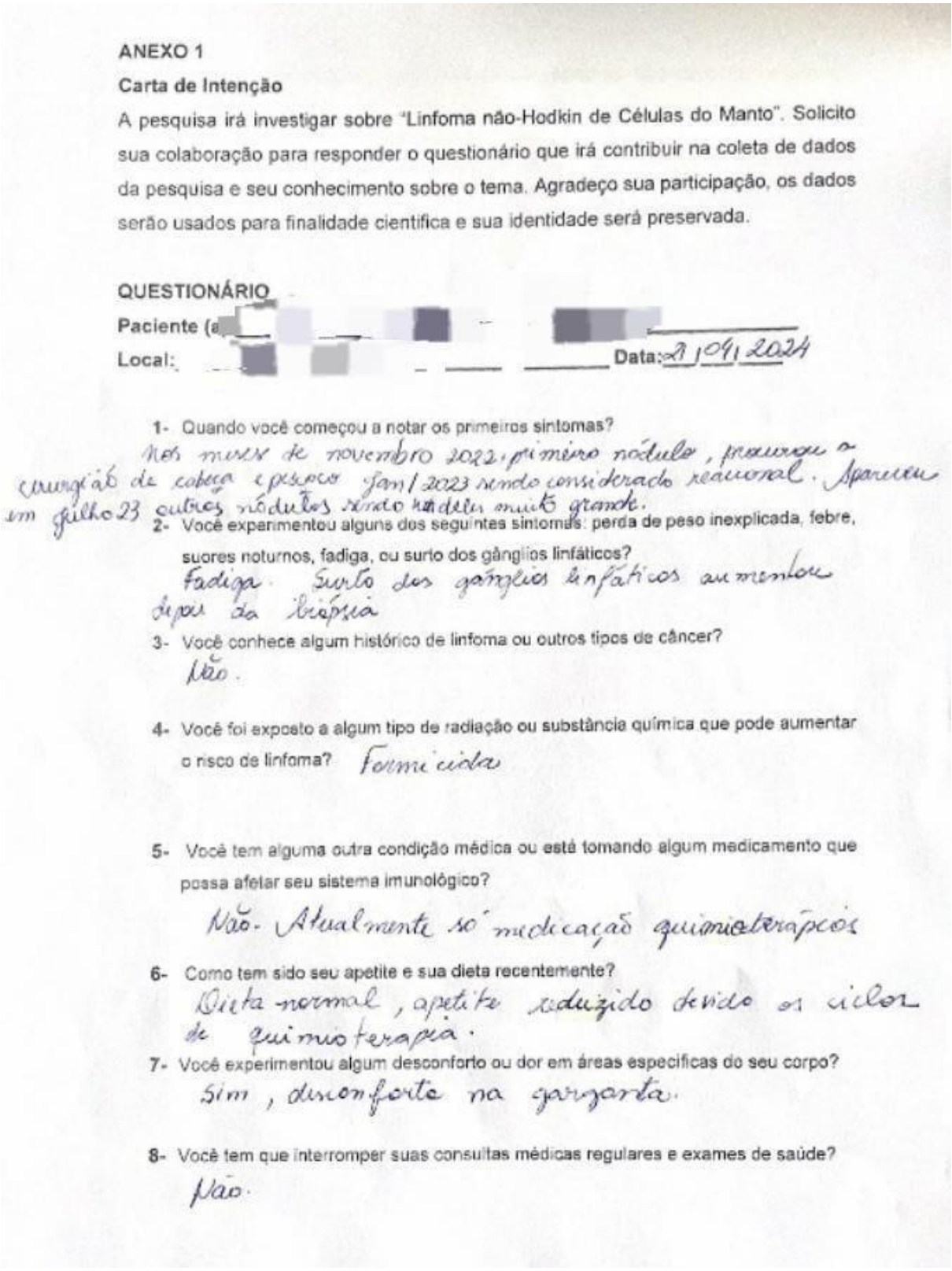

ANEXO 1

**Carta de Intenção**

A pesquisa irá investigar sobre "Linfoma não-Hodkin de Células do Manto". Solicito sua colaboração para responder o questionário que irá contribuir na coleta de dados da pesquisa e seu conhecimento sobre o tema. Agradeço sua participação, os dados serão usados para finalidade científica e sua identidade será preservada.

**QUESTIONÁRIO**

**Paciente (a)** [redacted]

**Local:** [redacted] **Data:** 21/09/2024

1- Quando você começou a notar os primeiros sintomas?
Nos meses de novembro 2022, primeiro nódulo, procurou a cirurgião de cabeça e pescoço Jan/2023 sendo considerado reacional. Apareceu em julho 23 outros nódulos sendo um deles muito grande.

2- Você experimentou alguns dos seguintes sintomas: perda de peso inexplicada, febre, suores noturnos, fadiga, ou surto dos gânglios linfáticos?
Fadiga. Surto dos gânglios linfáticos aumentou após da biópsia

3- Você conhece algum histórico de linfoma ou outros tipos de câncer?
Não.

4- Você foi exposto a algum tipo de radiação ou substância química que pode aumentar o risco de linfoma? Formicida

5- Você tem alguma outra condição médica ou está tomando algum medicamento que possa afetar seu sistema imunológico?
Não. Atualmente só medicação quimioterápicos

6- Como tem sido seu apetite e sua dieta recentemente?
Dieta normal, apetite reduzido devido os ciclos de quimioterapia.

7- Você experimentou algum desconforto ou dor em áreas específicas do seu corpo?
Sim, desconforto na garganta.

8- Você tem que interromper suas consultas médicas regulares e exames de saúde?
Não.

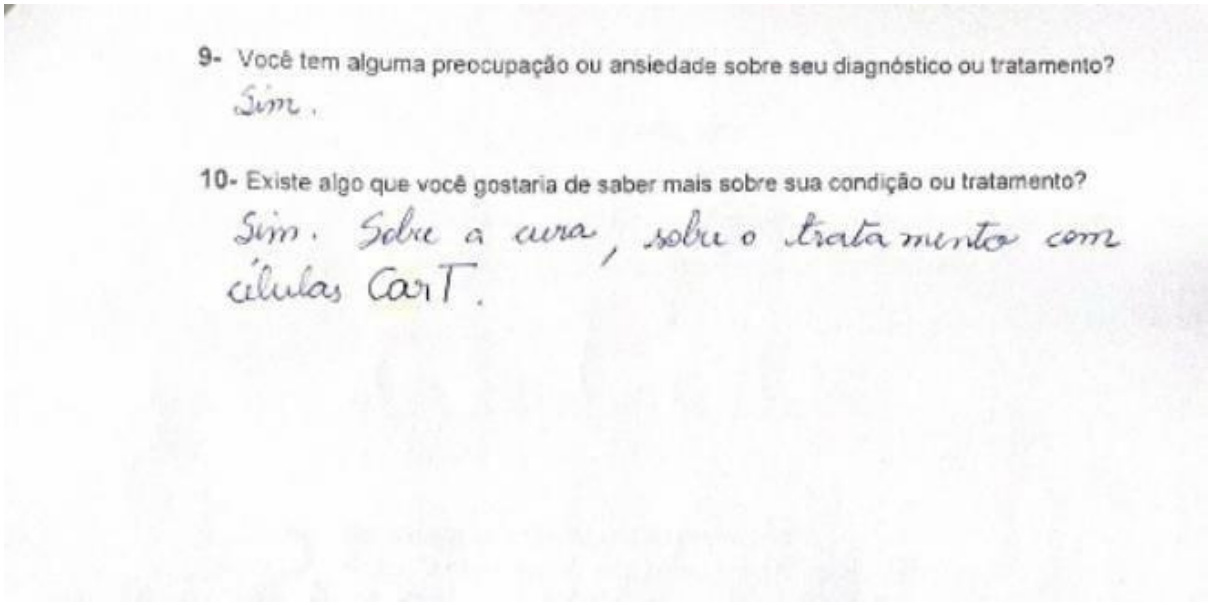

9- Você tem alguma preocupação ou ansiedade sobre seu diagnóstico ou tratamento?
Sim.

10- Existe algo que você gostaria de saber mais sobre sua condição ou tratamento?
Sim. Sobre a cura, sobre o tratamento com células CarT.

**ANEXO III**

**Imagens de IV a XXXII –** Laudos dos exames realizados pelo paciente entre 27/09/2024 a



Nome: [redacted]
Atendimento: [redacted]
Idade: [redacted]
Solicitado por: [redacted]
Data do cadastro: 27/09/2023
Data da emissão: 08/10/2024 Data de nascimento: [redacted]

**TEMPO DE PROTROMBINA (TP)**

Material: Plasma de citrato
Método: Sistema automatizado de Coagulação + Turbidimetria

| | | | | Valores de referência: |
|---|---|---|---|---|
| Plasma Examinado | : | 14,3 | seg | |
| Atividade de Protombina | : | 76 | % | Maior ou igual a 70% |
| RNI | : | 1,16 | | 0,8 a 1,2 |
| Plasma Controle | : | 12,4 | seg | 10,0 a 15,0 segundos |

Nota : Os valores de referência de RNI para pacientes que fazem uso de anticoagulantes orais é 2,0 a 3,5.

Nova metodologia, a partir do dia 01/12/2021.

[redacted]

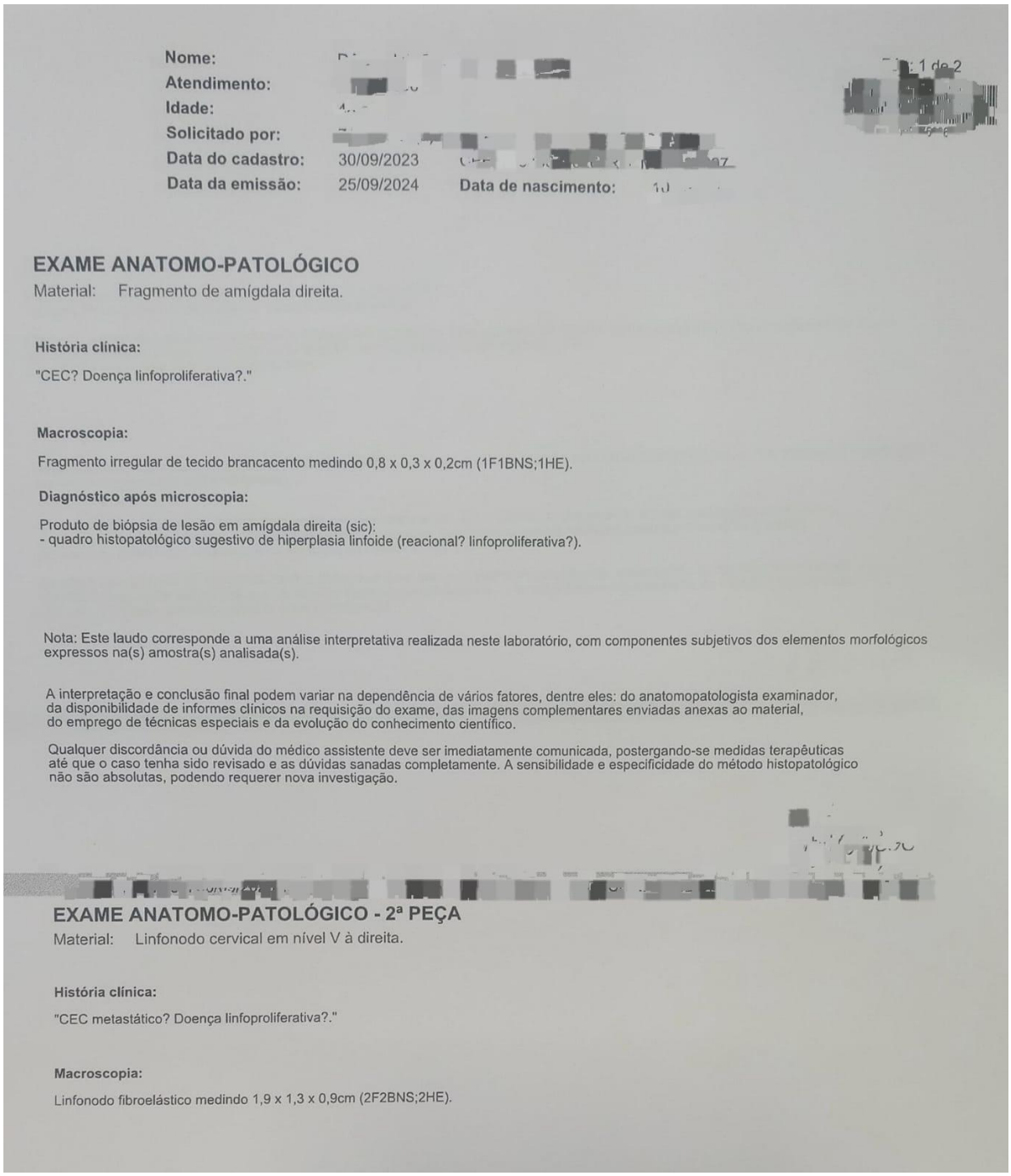

Nome: [redacted]
Atendimento: [redacted]
Idade: [redacted]
Solicitado por: [redacted]
Data do cadastro: 30/09/2023
Data da emissão: 25/09/2024 Data de nascimento: [redacted]

[redacted] 1 de 2

## EXAME ANATOMO-PATOLÓGICO

Material: Fragmento de amígdala direita.

**História clínica:**

"CEC? Doença linfoproliferativa?."

**Macroscopia:**

Fragmento irregular de tecido brancacento medindo 0,8 x 0,3 x 0,2cm (1F1BNS;1HE).

**Diagnóstico após microscopia:**

Produto de biópsia de lesão em amígdala direita (sic):
- quadro histopatológico sugestivo de hiperplasia linfoide (reacional? linfoproliferativa?).

Nota: Este laudo corresponde a uma análise interpretativa realizada neste laboratório, com componentes subjetivos dos elementos morfológicos expressos na(s) amostra(s) analisada(s).

A interpretação e conclusão final podem variar na dependência de vários fatores, dentre eles: do anatomopatologista examinador, da disponibilidade de informes clínicos na requisição do exame, das imagens complementares enviadas anexas ao material, do emprego de técnicas especiais e da evolução do conhecimento científico.

Qualquer discordância ou dúvida do médico assistente deve ser imediatamente comunicada, postergando-se medidas terapêuticas até que o caso tenha sido revisado e as dúvidas sanadas completamente. A sensibilidade e especificidade do método histopatológico não são absolutas, podendo requerer nova investigação.

[redacted]

## EXAME ANATOMO-PATOLÓGICO - 2ª PEÇA

Material: Linfonodo cervical em nível V à direita.

**História clínica:**

"CEC metastático? Doença linfoproliferativa?."

**Macroscopia:**

Linfonodo fibroelástico medindo 1,9 x 1,3 x 0,9cm (2F2BNS;2HE).

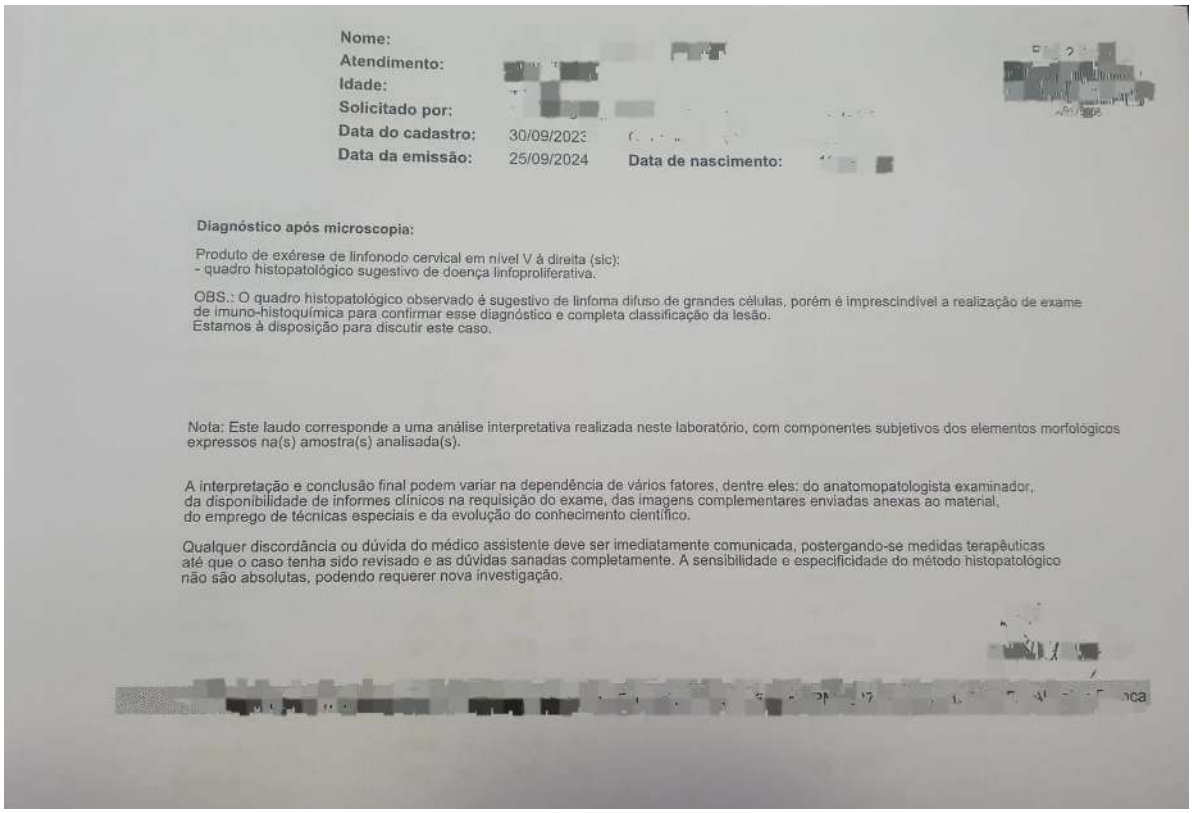

**Nome:** [redacted]
**Atendimento:** [redacted]
**Idade:** [redacted]
**Solicitado por:** [redacted]
**Data do cadastro:** 30/09/2023
**Data da emissão:** 25/09/2024 **Data de nascimento:** [redacted]

**Diagnóstico após microscopia:**

Produto de exérese de linfonodo cervical em nível V à direita (sic):
- quadro histopatológico sugestivo de doença linfoproliferativa.

OBS.: O quadro histopatológico observado é sugestivo de linfoma difuso de grandes células, porém é imprescindível a realização de exame de imuno-histoquímica para confirmar esse diagnóstico e completa classificação da lesão.
Estamos à disposição para discutir este caso.

Nota: Este laudo corresponde a uma análise interpretativa realizada neste laboratório, com componentes subjetivos dos elementos morfológicos expressos na(s) amostra(s) analisada(s).

A interpretação e conclusão final podem variar na dependência de vários fatores, dentre eles: do anatomopatologista examinador, da disponibilidade de informes clínicos na requisição do exame, das imagens complementares enviadas anexas ao material, do emprego de técnicas especiais e da evolução do conhecimento científico.

Qualquer discordância ou dúvida do médico assistente deve ser imediatamente comunicada, postergando-se medidas terapêuticas até que o caso tenha sido revisado e as dúvidas sanadas completamente. A sensibilidade e especificidade do método histopatológico não são absolutas, podendo requerer nova investigação.

[redacted]

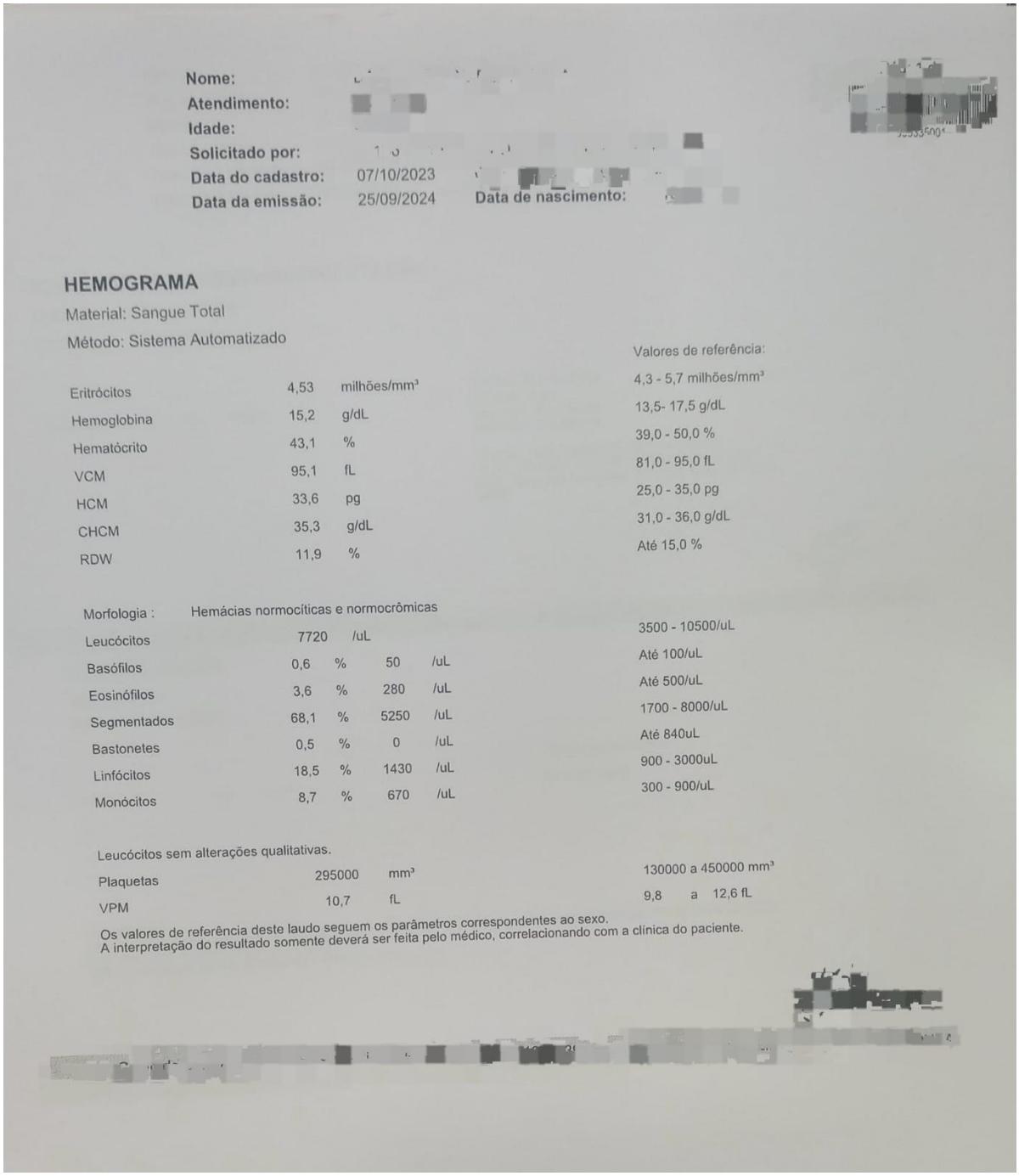

Nome: [redacted]
Atendimento: [redacted]
Idade: [redacted]
Solicitado por: [redacted]
Data do cadastro: 07/10/2023
Data da emissão: 25/09/2024 Data de nascimento: [redacted]

## HEMOGRAMA

Material: Sangue Total

Método: Sistema Automatizado

| | | | Valores de referência: |
|---|---|---|---|
| Eritrócitos | 4,53 | milhões/mm³ | 4,3 - 5,7 milhões/mm³ |
| Hemoglobina | 15,2 | g/dL | 13,5- 17,5 g/dL |
| Hematócrito | 43,1 | % | 39,0 - 50,0 % |
| VCM | 95,1 | fL | 81,0 - 95,0 fL |
| HCM | 33,6 | pg | 25,0 - 35,0 pg |
| CHCM | 35,3 | g/dL | 31,0 - 36,0 g/dL |
| RDW | 11,9 | % | Até 15,0 % |

Morfologia : Hemácias normocíticas e normocrômicas

| | | | | | |
|---|---|---|---|---|---|
| Leucócitos | 7720 | /uL | | | 3500 - 10500/uL |
| Basófilos | 0,6 | % | 50 | /uL | Até 100/uL |
| Eosinófilos | 3,6 | % | 280 | /uL | Até 500/uL |
| Segmentados | 68,1 | % | 5250 | /uL | 1700 - 8000/uL |
| Bastonetes | 0,5 | % | 0 | /uL | Até 840uL |
| Linfócitos | 18,5 | % | 1430 | /uL | 900 - 3000uL |
| Monócitos | 8,7 | % | 670 | /uL | 300 - 900/uL |

Leucócitos sem alterações qualitativas.

| | | | |
|---|---|---|---|
| Plaquetas | 295000 | mm³ | 130000 a 450000 mm³ |
| VPM | 10,7 | fL | 9,8 a 12,6 fL |

Os valores de referência deste laudo seguem os parâmetros correspondentes ao sexo.
A interpretação do resultado somente deverá ser feita pelo médico, correlacionando com a clínica do paciente.

[redacted]

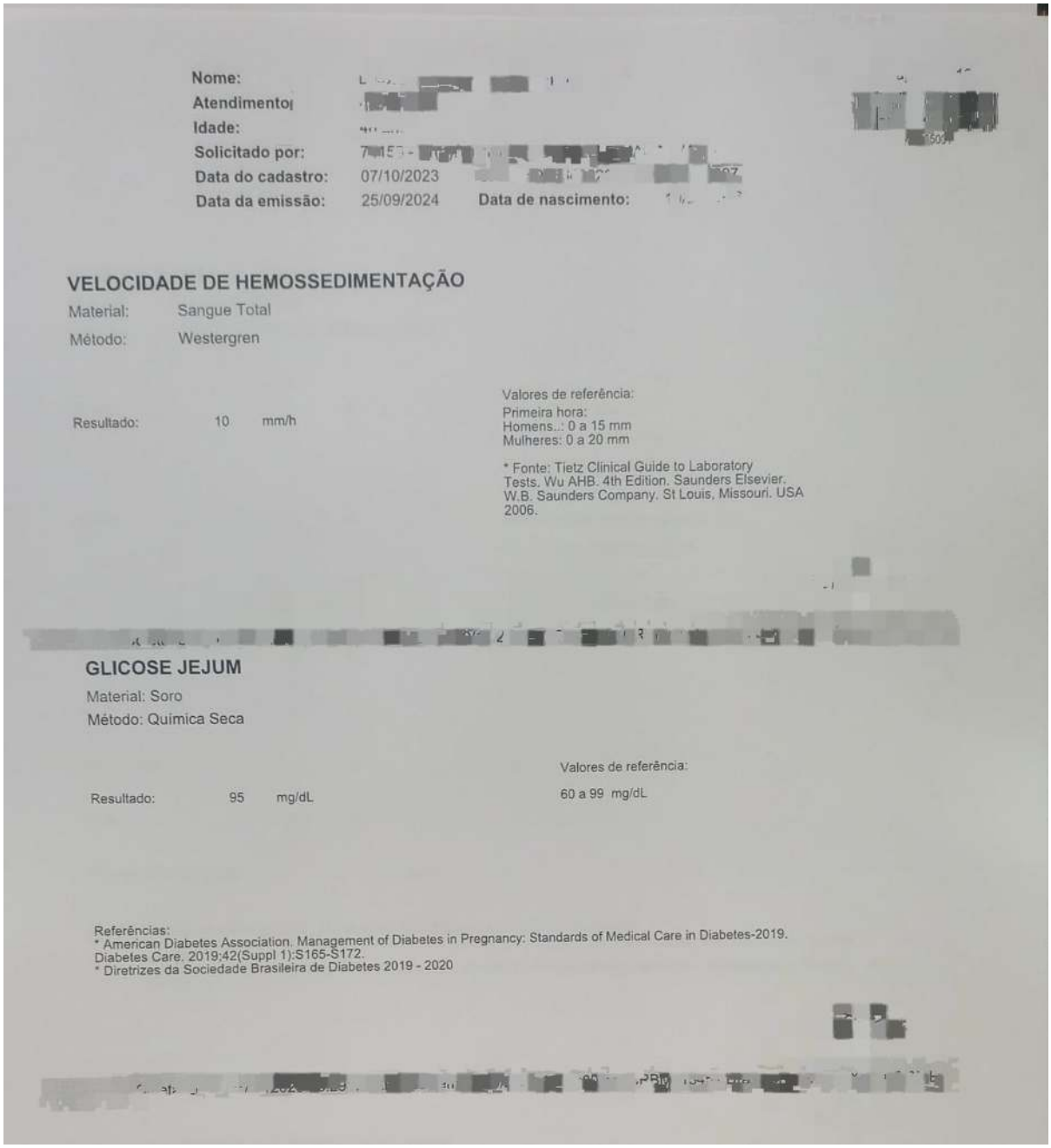

Nome: [redacted]
Atendimento: [redacted]
Idade: [redacted]
Solicitado por: [redacted]
Data do cadastro: 07/10/2023
Data da emissão: 25/09/2024 Data de nascimento: [redacted]

## VELOCIDADE DE HEMOSSEDIMENTAÇÃO

Material: Sangue Total
Método: Westergren

Resultado: 10 mm/h

Valores de referência:
Primeira hora:
Homens..: 0 a 15 mm
Mulheres: 0 a 20 mm

* Fonte: Tietz Clinical Guide to Laboratory Tests. Wu AHB. 4th Edition. Saunders Elsevier. W.B. Saunders Company. St Louis, Missouri. USA 2006.

[redacted]

## GLICOSE JEJUM

Material: Soro
Método: Química Seca

Resultado: 95 mg/dL

Valores de referência:
60 a 99 mg/dL

Referências:
* American Diabetes Association. Management of Diabetes in Pregnancy: Standards of Medical Care in Diabetes-2019. Diabetes Care. 2019;42(Suppl 1):S165-S172.
* Diretrizes da Sociedade Brasileira de Diabetes 2019 - 2020

[redacted]

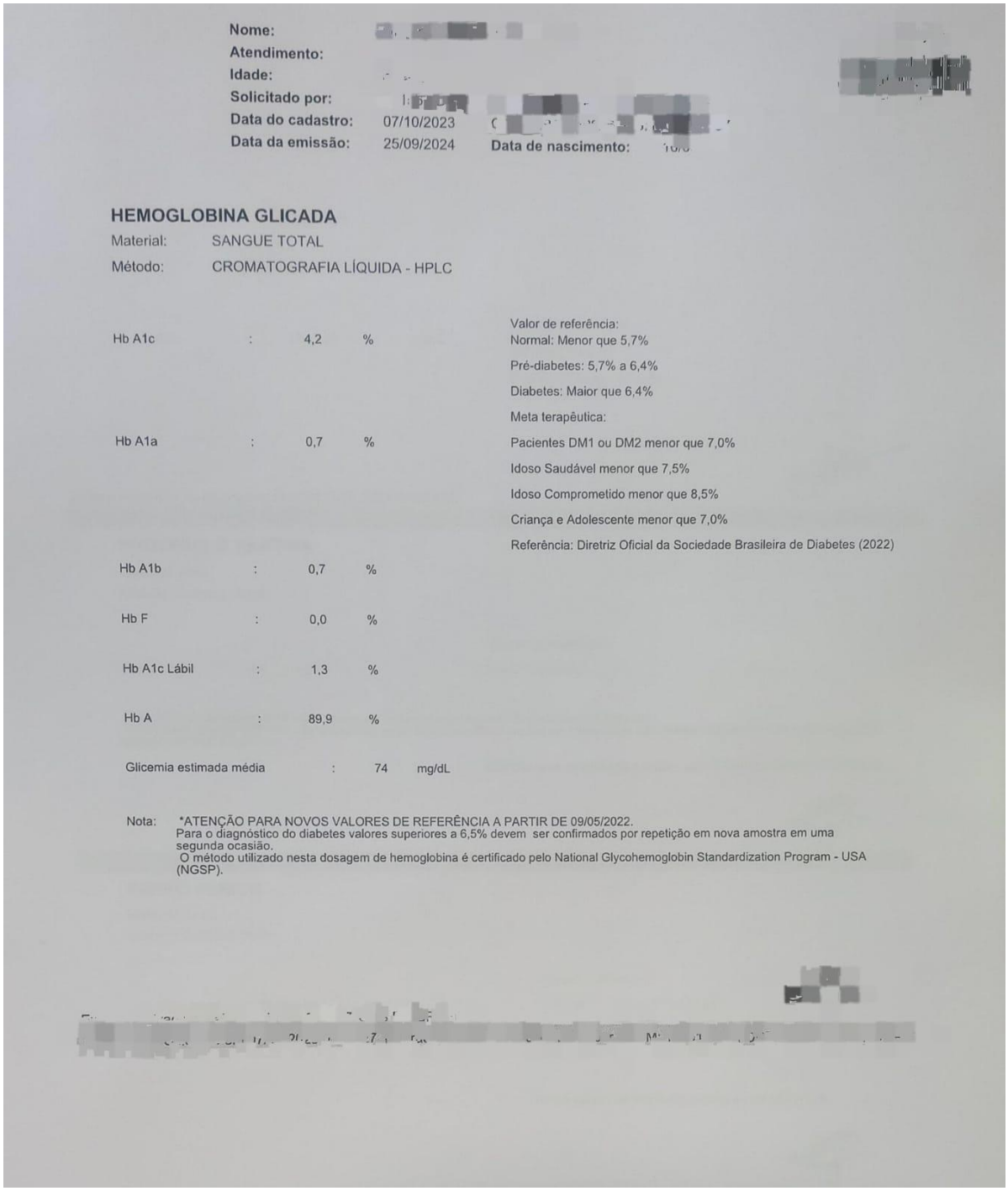

Nome: [redacted]
Atendimento:
Idade:
Solicitado por:
Data do cadastro: 07/10/2023
Data da emissão: 25/09/2024
Data de nascimento: [redacted]

## HEMOGLOBINA GLICADA

Material: SANGUE TOTAL
Método: CROMATOGRAFIA LÍQUIDA - HPLC

| | | | |
|---|---|---|---|
| Hb A1c | : | 4,2 | % |
| Hb A1a | : | 0,7 | % |
| Hb A1b | : | 0,7 | % |
| Hb F | : | 0,0 | % |
| Hb A1c Lábil | : | 1,3 | % |
| Hb A | : | 89,9 | % |
| Glicemia estimada média | : | 74 | mg/dL |

Valor de referência:
Normal: Menor que 5,7%
Pré-diabetes: 5,7% a 6,4%
Diabetes: Maior que 6,4%
Meta terapêutica:
Pacientes DM1 ou DM2 menor que 7,0%
Idoso Saudável menor que 7,5%
Idoso Comprometido menor que 8,5%
Criança e Adolescente menor que 7,0%
Referência: Diretriz Oficial da Sociedade Brasileira de Diabetes (2022)

Nota: *ATENÇÃO PARA NOVOS VALORES DE REFERÊNCIA A PARTIR DE 09/05/2022.
Para o diagnóstico do diabetes valores superiores a 6,5% devem ser confirmados por repetição em nova amostra em uma segunda ocasião.
O método utilizado nesta dosagem de hemoglobina é certificado pelo National Glycohemoglobin Standardization Program - USA (NGSP).

[redacted]

**Nome:** [redacted]
**Atendimento:** [redacted]
**Idade:** [redacted]
**Solicitado por:** [redacted]
**Data do cadastro:** 07/10/2023
**Data da emissão:** 25/09/2024 **Data de nascimento:** [redacted]

## BETA 2 MICROGLOBULINA

Material: SORO
Método: QUIMIOLUMINESCÊNCIA

| | | | |
|---|---|---|---|
| Resultado: | 1.895,00 | ng/mL | Valores de referência:<br>Até 59 anos:<br>Até 2.000,0 ng/mL<br><br>Superior ou igual a 60 anos:<br>Até 2.600,0 ng/mL |

[redacted]

## PROTEÍNA C REATIVA

Material: Soro
Método: Química Seca

| | | | |
|---|---|---|---|
| Resultado: | < 5,0 | mg/L | Valores de referência:<br>Menor que 10 mg/L |

Nota: Valores superiores a 10 mg/L podem ser indicativos de processo inflamatório e/ou infeccioso
Valores elevados de PCR não são específicos e, por isso, o resultado precisa ser interpretado pelo médico assistente, com base no quadro clínico completo do paciente

Atenção nova metodologia e valores de referências a partir de 01/11/2020

[redacted]

## FERRO SÉRICO

Material:Soro
Método: Química Seca

| | | | |
|---|---|---|---|
| Resultado: | 179 | µg/dL | Valores de referência:<br>Feminino 37 a 170 µg/dL<br>Masculino 49 a 181 µg/dL<br>Recém nascido 100 a 250 µg/dL |

Novos valores de referência, a partir do dia 01/11/2020

[redacted]

Nome: [redacted]
Atendimento:
Idade:
Solicitado por:
Data do cadastro: 07/10/2023
Data da emissão: 25/09/2024 Data de nascimento:

## FERRITINA

Material: Soro

Método: Quimioluminescência amplificada

Resultado: 398,0 ng/mL

Valores de referência:

Mulheres 6,24 a 137 ng/mL

Homens 17,9 a 464 ng/mL

Crianças:

| | |
|---|---|
| Recém natos | 25,0 a 200,0 ng/mL |
| 1 mês | 200,0 a 600,0 ng/mL |
| 2 a 5 meses | 50,0 a 200,0 ng/mL |
| 6 meses a 15 anos | 7,0 a 140,0 ng/mL |

* Atenção nova metodologia e valores de referências a partir de 01/11/2020

[redacted]

## CAPACIDADE TOTAL DE LIGAÇÃO DO FERRO (TIBC)

Material: SORO

Método: CÁLCULO

Resultado: 384,00 µg/dL

Valor de referência:
250 a 425 µg/dL

[redacted]

## ÁCIDO FÓLICO - FOLATO (VITAMINA B9)

Material: Soro

Método: Quimioluminescência amplificada VITROS

Resultado : 3,47 ng/mL

Valores de referência:

| | |
|---|---|
| Adultos saudáveis | 2,76 a 20,0 ng/mL |
| Doentes com deficiência de folato | 1,04 a 2,79 ng/mL |

[redacted]

Nome: [redacted]
Atendimento:
Idade:
Solicitado por:
Data do cadastro: 07/10/2023
Data da emissão: 25/09/2024 Data de nascimento:

## VITAMINA B12 - CIANOCOBALAMINA

Material: Soro

Método: Quimioluminescência aplificada VITROS

Valores de referência:

Resultado : 549 pg/mL

239 a 931 pg/mL

## HEPATITE C - ANTI-HCV

Material: Soro

Método: Quimioluminescência amplificada VITROS

Valores de referência:

| | |
|---|---|
| Não reagente | inferior a 0,90 |
| Intermediário | de 0,91 a 0,99 |
| Reagente | Igual ou superior a 1,00 |

Índice : 0,05

Resultado : Não reagente

INTERPRETAÇÃO:

1.Este exame pode apresentar resultados falso-positivos e falso-negativos, devido à variabilidade analítica do ensaio e possíveis interferentes.

2.O resultado não reagente não exclui a possibilidade de infecção recente pelo vírus da hepatite C, pois a produção de anticorpos pode demorar até 120 dias após a exposição; em caso de suspeita de Hepatite C Aguda, realizar exame de biologia molecular (PCR para RNA do vírus HCV).

3.O resultado reagente, isoladamente, não permite fazer diagnóstico de Hepatite C Crônica, sendo necessário realizar exame de biologia molecular (PCR para RNA do vírus HCV) para confirmar ou afastar a infecção.

Atenção nova metodologia e valores de referências a partir de 01/11/2020

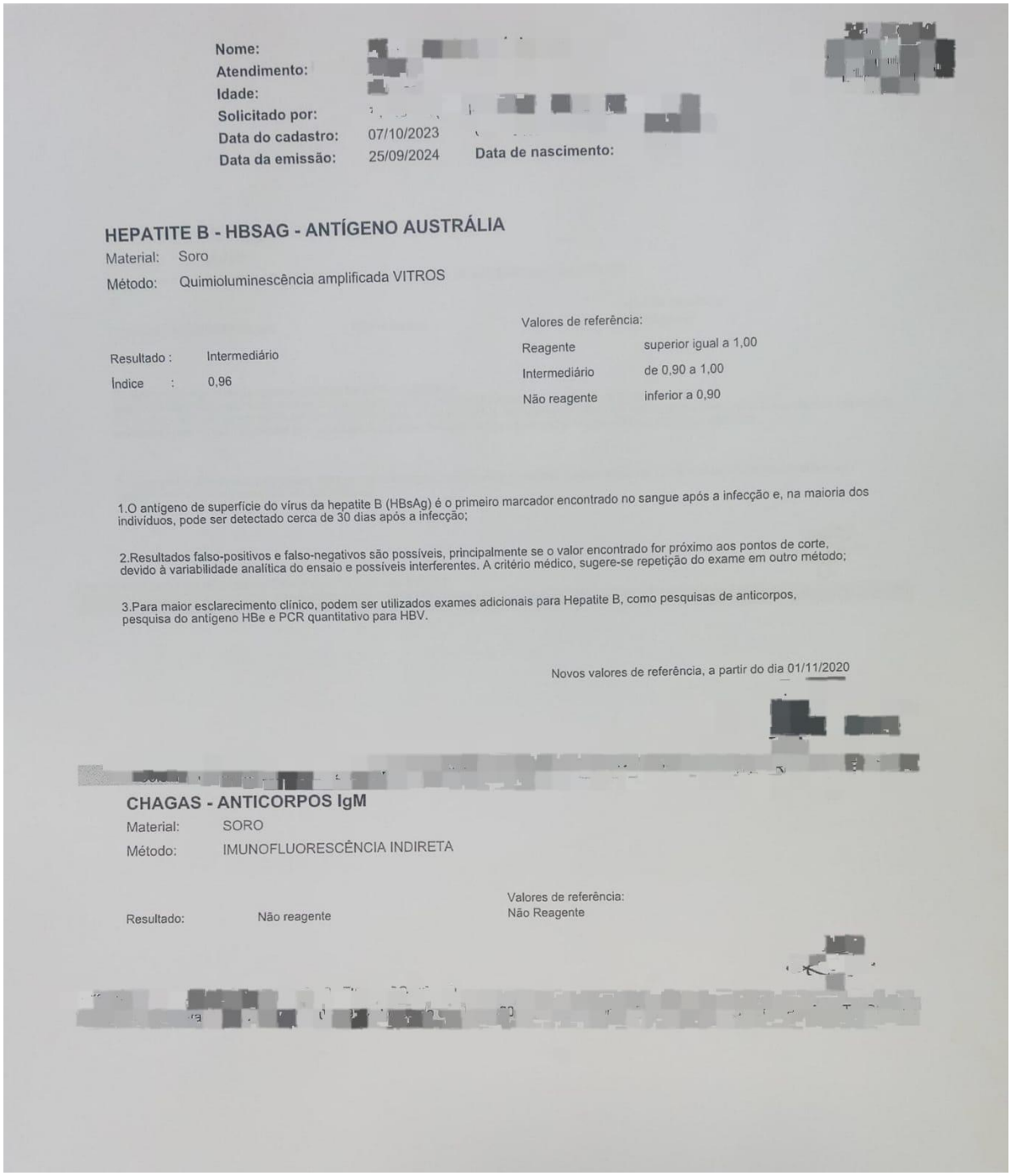

Nome: [redacted]
Atendimento:
Idade:
Solicitado por:
Data do cadastro: 07/10/2023
Data da emissão: 25/09/2024 Data de nascimento:

## HEPATITE B - HBSAG - ANTÍGENO AUSTRÁLIA

Material: Soro
Método: Quimioluminescência amplificada VITROS

Resultado : Intermediário
Índice : 0,96

Valores de referência:
Reagente superior igual a 1,00
Intermediário de 0,90 a 1,00
Não reagente inferior a 0,90

1.O antígeno de superfície do vírus da hepatite B (HBsAg) é o primeiro marcador encontrado no sangue após a infecção e, na maioria dos indivíduos, pode ser detectado cerca de 30 dias após a infecção;

2.Resultados falso-positivos e falso-negativos são possíveis, principalmente se o valor encontrado for próximo aos pontos de corte, devido à variabilidade analítica do ensaio e possíveis interferentes. A critério médico, sugere-se repetição do exame em outro método;

3.Para maior esclarecimento clínico, podem ser utilizados exames adicionais para Hepatite B, como pesquisas de anticorpos, pesquisa do antígeno HBe e PCR quantitativo para HBV.

Novos valores de referência, a partir do dia 01/11/2020

[redacted]

## CHAGAS - ANTICORPOS IgM

Material: SORO
Método: IMUNOFLUORESCÊNCIA INDIRETA

Resultado: Não reagente

Valores de referência:
Não Reagente

[redacted]

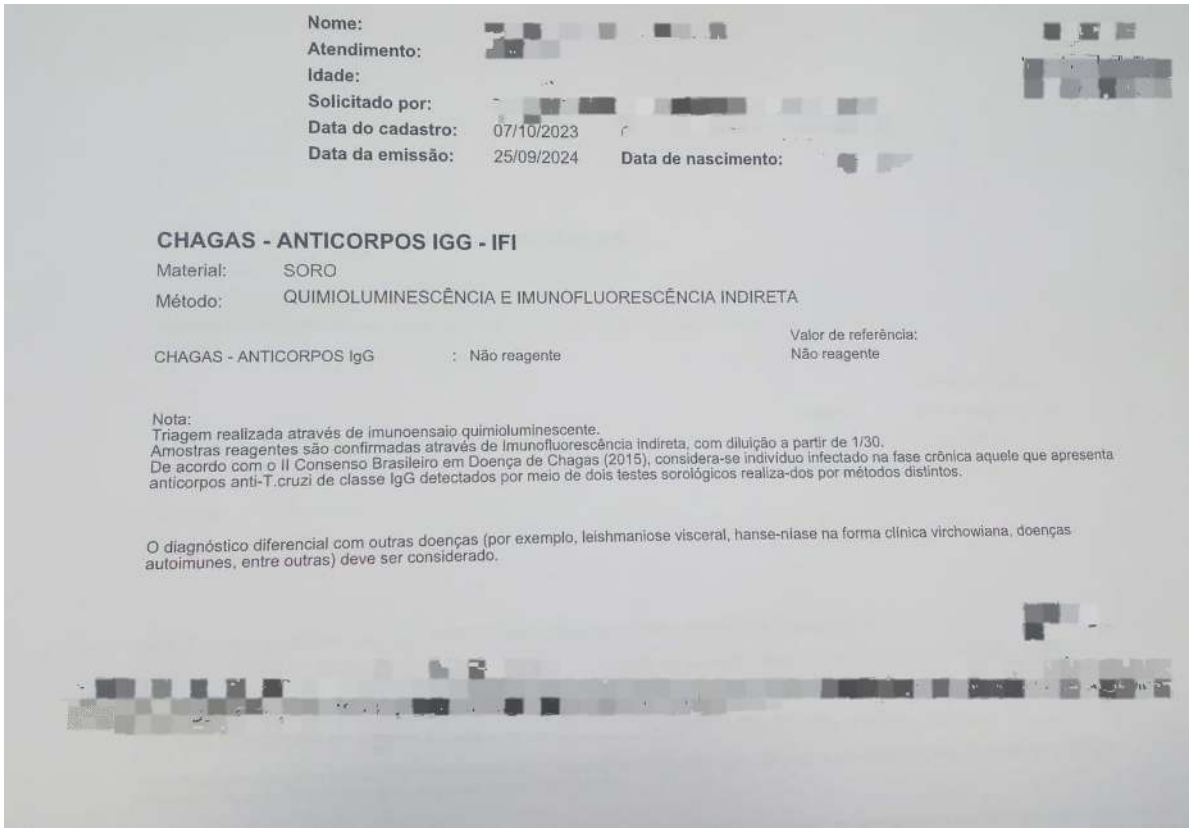

**Nome:** [redacted]
**Atendimento:**
**Idade:**
**Solicitado por:** [redacted]
**Data do cadastro:** 07/10/2023
**Data da emissão:** 25/09/2024 **Data de nascimento:**

## CHAGAS - ANTICORPOS IGG - IFI

Material: SORO
Método: QUIMIOLUMINESCÊNCIA E IMUNOFLUORESCÊNCIA INDIRETA

| | | Valor de referência: |
|---|---|---|
| CHAGAS - ANTICORPOS IgG | : Não reagente | Não reagente |

Nota:
Triagem realizada através de imunoensaio quimioluminescente.
Amostras reagentes são confirmadas através de Imunofluorescência indireta, com diluição a partir de 1/30.
De acordo com o II Consenso Brasileiro em Doença de Chagas (2015), considera-se indivíduo infectado na fase crônica aquele que apresenta anticorpos anti-T.cruzi de classe IgG detectados por meio de dois testes sorológicos realiza-dos por métodos distintos.

O diagnóstico diferencial com outras doenças (por exemplo, leishmaniose visceral, hanse-níase na forma clínica virchowiana, doenças autoimunes, entre outras) deve ser considerado.

[redacted]

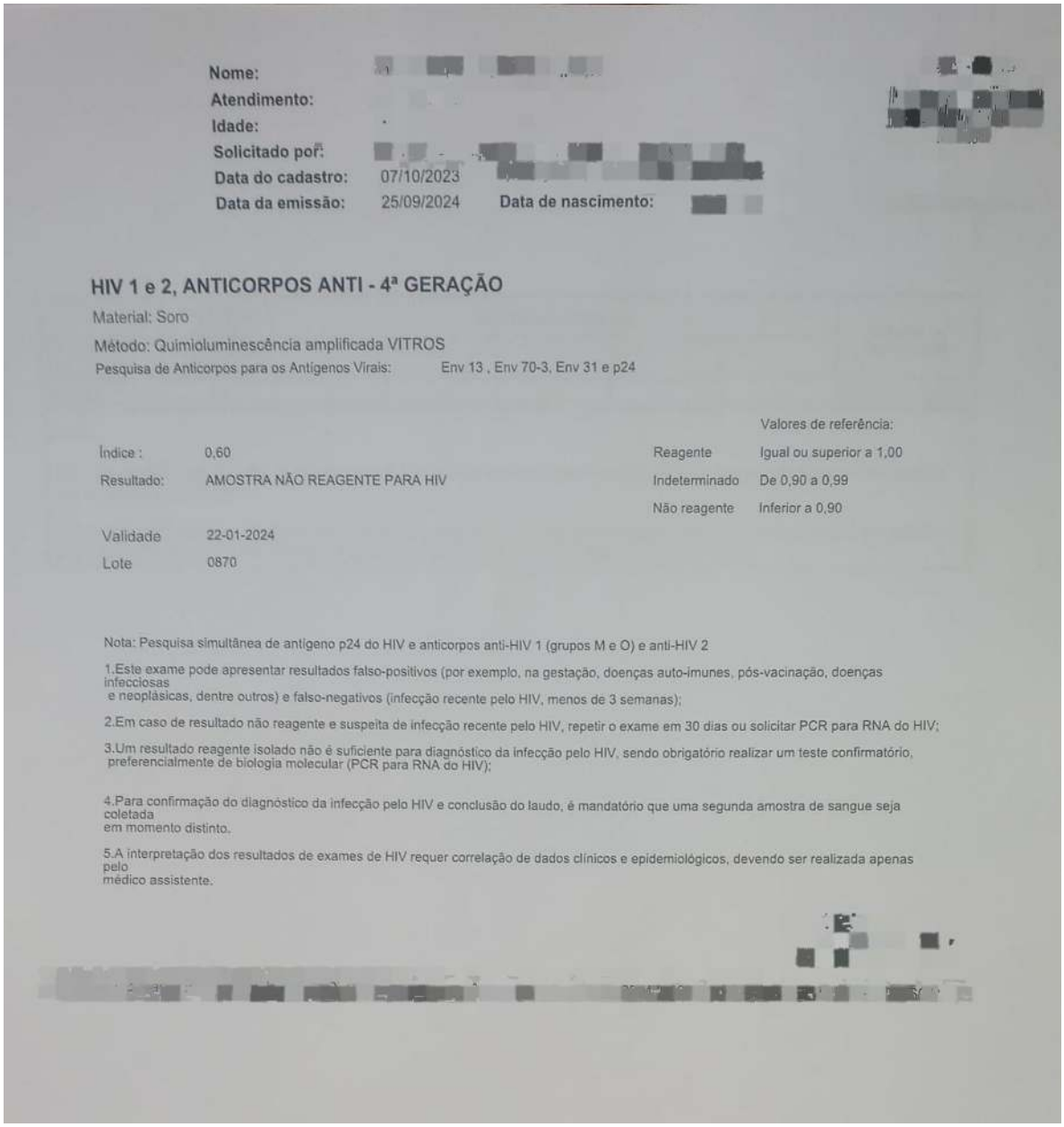

**Nome:** [redacted]
**Atendimento:**
**Idade:**
**Solicitado por:** [redacted]
**Data do cadastro:** 07/10/2023
**Data da emissão:** 25/09/2024 **Data de nascimento:** [redacted]

## HIV 1 e 2, ANTICORPOS ANTI - 4ª GERAÇÃO

Material: Soro

Método: Quimioluminescência amplificada VITROS

Pesquisa de Anticorpos para os Antígenos Virais: Env 13 , Env 70-3, Env 31 e p24

| | | | Valores de referência: |
|---|---|---|---|
| Índice : | 0,60 | Reagente | Igual ou superior a 1,00 |
| Resultado: | AMOSTRA NÃO REAGENTE PARA HIV | Indeterminado | De 0,90 a 0,99 |
| | | Não reagente | Inferior a 0,90 |
| Validade | 22-01-2024 | | |
| Lote | 0870 | | |

Nota: Pesquisa simultânea de antígeno p24 do HIV e anticorpos anti-HIV 1 (grupos M e O) e anti-HIV 2

1.Este exame pode apresentar resultados falso-positivos (por exemplo, na gestação, doenças auto-imunes, pós-vacinação, doenças infecciosas
e neoplásicas, dentre outros) e falso-negativos (infecção recente pelo HIV, menos de 3 semanas);

2.Em caso de resultado não reagente e suspeita de infecção recente pelo HIV, repetir o exame em 30 dias ou solicitar PCR para RNA do HIV;

3.Um resultado reagente isolado não é suficiente para diagnóstico da infecção pelo HIV, sendo obrigatório realizar um teste confirmatório, preferencialmente de biologia molecular (PCR para RNA do HIV);

4.Para confirmação do diagnóstico da infecção pelo HIV e conclusão do laudo, é mandatório que uma segunda amostra de sangue seja coletada
em momento distinto.

5.A interpretação dos resultados de exames de HIV requer correlação de dados clínicos e epidemiológicos, devendo ser realizada apenas pelo
médico assistente.

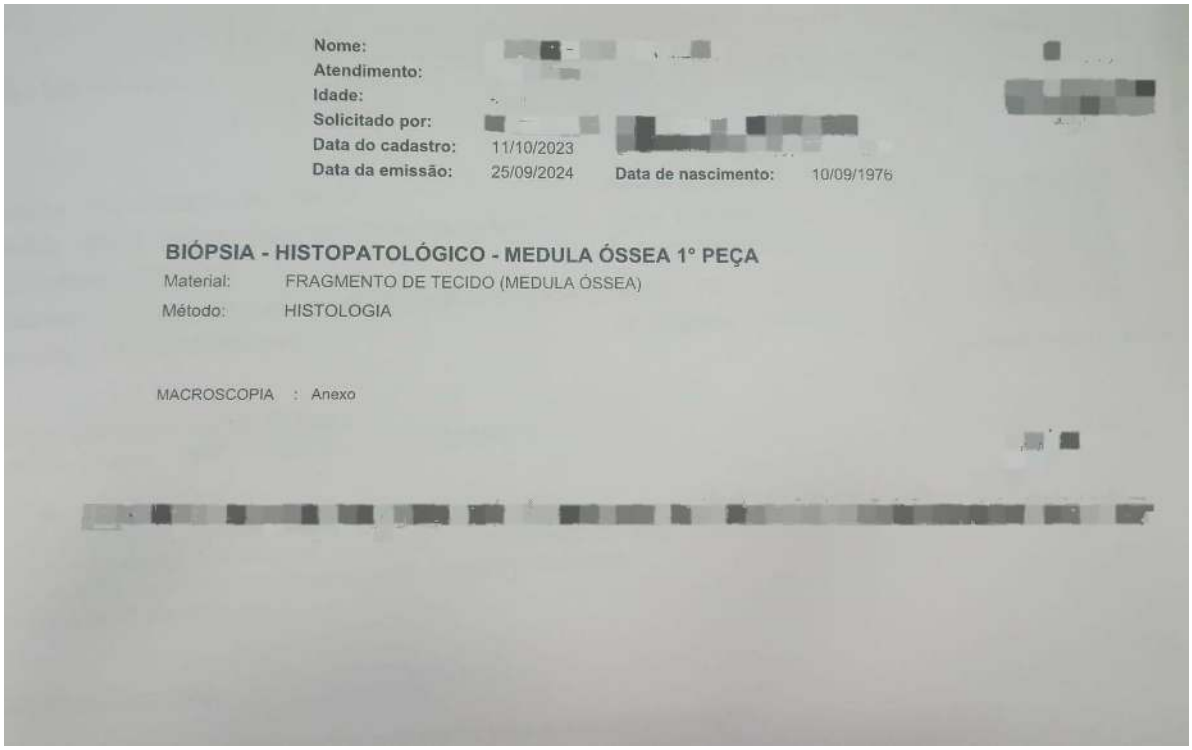

Nome: [redacted]
Atendimento:
Idade:
Solicitado por: [redacted]
Data do cadastro: 11/10/2023
Data da emissão: 25/09/2024 Data de nascimento: 10/09/1976

**BIÓPSIA - HISTOPATOLÓGICO - MEDULA ÓSSEA 1° PEÇA**

Material: FRAGMENTO DE TECIDO (MEDULA ÓSSEA)
Método: HISTOLOGIA

MACROSCOPIA : Anexo

[redacted]

Paciente:
Apoiado:
Cód. Apoiado:
Solicitante:
Cidade/UF:

Pedido: 1
Sexo: Masculino
Dt. Nasc:
Idade:
Dt. Cadastro:

**EXAME ANATOMOPATOLÓGICO**
Número exame:

**1 Exame macroscópico:**
Material recebido para exame fixado em formalina, consta de fragmento cilíndrico, que mede 2,2 x 0,2 cm, constituído por tecido de coloração acastanhada e consistência pétrea. Material foi submetido ao processo de descalcificação. Todo material foi submetido a exame histológico:
1A: (1 bloco(s)/ 1 fragmento(s)).

**Exame microscópico:**

Adequacidade: amostra representativa, adequada para avaliação histológica;
Celularidade: normocelular para a idade (cerca de 50%);
Série granulocítica: normocelular, normomaturativa;
Série eritroide: normocelular, normomaturativa;
Série megacariocítica: normocelular, normomaturativa;
Componente linfocitário: inconspícuo;
Componente plasmocitário: inconspícuo;
Componente estromal: sem alterações;
Depósitos de hemossiderina: não aumentados;
Vasos: sem alterações;
Parasitas: não identificados;
Granulomas: não identificados;
Necrose: não identificada;
Trabéculas ósseas: sem alterações.

Estudo Histoquímico (Coloração Especial):
- Giemsa (realce da relação granulocítica/eritróide): M:E = 4:1
- Reticulogênese: Reticulina MF- 0 (OMS).

Topografia: medula óssea.

**DIAGNÓSTICO:**

MEDULA ÓSSEA NORMOCELULAR PARA IDADE, SEM ALTERAÇÕES HISTOLÓGICAS RELEVANTES.

Nota: Recomenda-se correlação com dados clínicos e de outros exames, para adequada conclusão diagnóstica definitiva.

Referências:
. Barbui T, Thiele J, Gisslinger H, et al. The 2016 WHO classification and diagnostic criteria for myeloproliferative neoplasms: document summary and in-depth discussion. Blood Cancer J. 2018;8(2):15.
.Swerdlow SH, Campo E, Harris NL, Jaffe ES, Pileri SA, Stein H, Thiele J(Eds): WHO classification of tumours of haematopoietic and lymphoid tissues (Revised 4th Edition). IARC: Lyon 2017.



Paciente:
Apoiado:
Cód. Apoiado:
Solicitante.
Cidade/UF:

Pedido:
Sexo:
Dt. Nasc:
Idade:
Dt. Cadastro:

Laudo 1 de 1

Método..: HISTOLOGIA

Coletado em (11/10/2023 16:23)

Assinado eletronicamente em:(22/10/2023 19:33)

Nome: [redacted]
Atendimento:
Idade:
Solicitado por: [redacted]
Data do cadastro: 11/10/2023 CPF [redacted]
Data da emissão: 25/09/2024 Data de nascimento:

## PAINEL DE IMUNO-HISTOQUÍMICA - ACIMA DE 5 MARCADORES

Material: TECIDO TUMORAL
Método: IMUNO-HISTOQUÍMICA

MACROSCOPIA : Número exame: IM23-008472 / 1245825671

Especificação:
Foram recebidos 1 bloco(s) em parafina e 1 lâmina(s), designados como AM23-000720 1A, para a realização de marcadores para o tecido de MEDULA ÓSSEA.

Descrição de metodologia:
Os cortes histológicos, junto com ensaios de controles positivos e negativos, foram submetidos ao exame imuno-histoquímico em sistema automatizado, onde a recuperação antigênica foi realizada no PT Link (Dako®), a incubação com os marcadores (anticorpos), a revelação (DAB) e contra-coloração no AutoStainer Link 48 (Dako®). Para realizar a incubação com os marcadores, utilizamos polímeros de alta sensibilidade e anticorpos prontos para uso e/ou diluídos.

TABELA : Material Marcador Clone Resultado Uso
1-A Bloco de ParafinaMIELOPEROXIDASEPoliclonal coelhoPositivo na série granulocítica
1-A Bloco de ParafinaFATOR VIIIPoliclonal coelhoPositivo na série megacariocítica
1-A Bloco de ParafinaGLICOFORINA AGA-R2Não avaliável
1-A Bloco de ParafinaCD20 L26Positivo em poucos linfócitos B intersticiais
1-A Bloco de ParafinaCD3Policlonal coelhoPositivo em poucos linfócitos T intersticiais
1-A Bloco de ParafinaCD138MI15Positivo em poucos plasmócitos intersticiais

DIAGNOSTICO : DIAGNÓSTICO:

MEDULA ÓSSEA NORMOCELULAR PARA IDADE, SEM ALTERAÇÕES HISTOLÓGICAS RELEVANTES.
NÃO HÁ SINAIS DE NEOPLASIA NO MATERIAL EXAMINADO.

Nota: Recomenda-se correlação com dados clínicos e de outros exames, para adequada conclusão diagnóstica definitiva.

Referências:
. Barbui T, Thiele J, Gisslinger H, et al. The 2016 WHO classification and diagnostic criteria for myeloproliferative neoplasms: document summary and in-depth discussion. Blood Cancer J. 2018;8(2):15.
.Swerdlow SH, Campo E, Harris NL, Jaffe ES, Pileri SA, Stein H, Thiele J(Eds): WHO classification of tumours of haematopoietic and lymphoid tissues (Revised 4th Edition). IARC: Lyon 2017.

[redacted]

Laudo 1 de 1

[redacted]

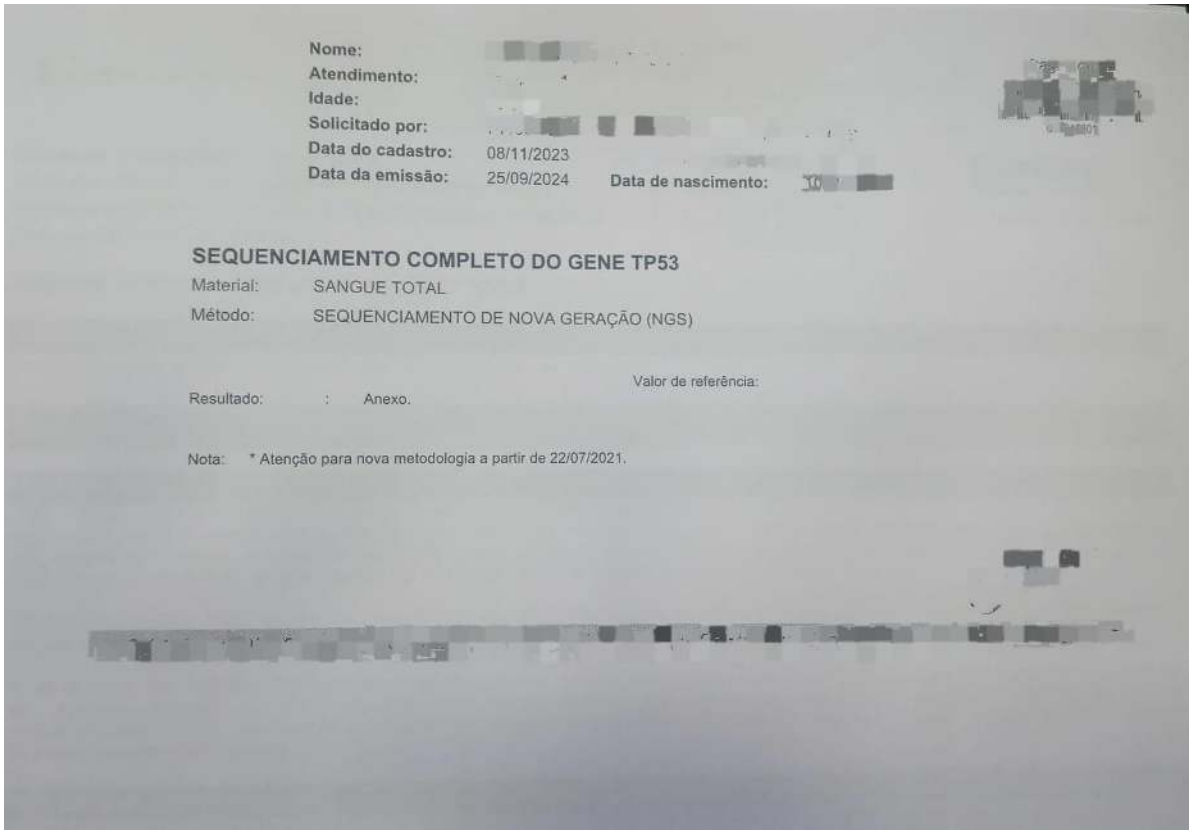

Nome:
Atendimento:
Idade:
Solicitado por:
Data do cadastro: 08/11/2023
Data da emissão: 25/09/2024 Data de nascimento:

**SEQUENCIAMENTO COMPLETO DO GENE TP53**

Material: SANGUE TOTAL

Método: SEQUENCIAMENTO DE NOVA GERAÇÃO (NGS)

Valor de referência:

Resultado: : Anexo.

Nota: * Atenção para nova metodologia a partir de 22/07/2021.

[redacted]

Paciente: [redacted] Idade: [redacted]
Apoiado: [redacted] Cód. Apoiado: [redacted]
Solicitante: [redacted] Sexo [redacted]
Cidade/UF: [redacted] Dt. Nasc [redacted]
CPF: [redacted]

# SEQUENCIAMENTO COMPLETO DO GENE TP53

## Resumo clínico

Investigação para predisposição hereditária ao câncer.

## Resumo dos Resultados

Não foram identificadas variantes patogênicas do gene *TP53*.

## Parecer Molecular

Não foram identificadas variantes patogênicas no gene *TP53*.
Foi analisado o gene *TP53*, incluindo todos os éxons e regiões intrônicas adjacentes. A interpretação de qualquer teste laboratorial com finalidade diagnóstica ou prognóstica compete exclusivamente ao médico solicitante, e sua análise depende da avaliação conjunta de sua história.

Adicionalmente, não foram encontradas grandes deleções e duplicações gênicas nas regiões analisadas do gene *TP53* pelo método de NGS.

A ausência de variantes patogênicas por esse teste não descarta a possibilidade de outras variantes em outros genes ou em regiões não analisadas. Em caso de suspeita clínica recomenda-se o sequenciamento de um painel maior de genes associados ao risco hereditário. Recomenda-se também aconselhamento genético.

## Metodologia

Foi avaliado o gene *TP53* (NM_000546.5) com pelo menos 99% das bases com profundidade acima de 10x nas regiões exônicas e 10pb da região intrônica adjacente, além de outras regiões não-codificantes associadas com o fenótipo clínico e potencialmente relevantes até o momento do desenho deste ensaio. O DNA extraído é amplificado com um painel customizado utilizando a tecnologia QiaSeq DNA PRO com pelo menos 2 primers por região contendo UMIs (identificadores moleculares únicos) e submetido ao sequenciamento de segunda geração na plataforma Illumina. Os resultados são alinhados e anotados com a ferramenta GeneGlobe (Qiagen) utilizando o genoma de referência GRCh38 (hg38). Variações do número de cópias (CNVs) são chamadas pelo programa ExomeDepth. As variantes encontradas são classificadas de acordo com as diretrizes da ACMG/ClinGen versão 3.2 de outubro de 2022[1,2] e guideline específico para o gene TP53 versão 1.3[3]. São relatadas alterações genéticas classificadas como patogênica, provavelmente patogênica passíveis de modificação de conduta médica e variantes de significado incerto em achados adicionais.

## Limitações

Este teste detecta >99% das variantes SNVs e de pequenas deleções e duplicações (Indels) com até 20bp com carga mutacional superior a 15%. Não são relatadas variantes benignas, assim como, variantes de significado incerto ou patogênicas e provavelmente patogênicas com carga mutacional por UMI abaixo de 20% dependendo da localização e qualidade do dado de sequenciamento. Variantes maiores que 20bp e menores do que um éxon, SNVs e pequenas indels em regiões de repetição, pseudogenes e em regiões intrônicas profundas podem não ser identificadas dependendo da localização e qualidade do dado. A análise de variações do número de cópias (CNVs) por sequenciamento de nova geração tem sensibilidade e especificidade reduzidas quando considerados eventos envolvendo apenas um a dois éxons. Alterações cromossômicas em mosaico com frequência inferior a 40% podem não ser identificadas. Este painel não detecta algumas alterações estruturais como: grandes inserções, translocações e inversões.

## Observações

Devido à complexidade da análise, fatores ambientais e genéticos desconhecidos, a ausência de variantes patogênicas não pode ser considerada como valor de referência. Deve-se compreender que existem raras, mas possíveis, fontes de erro capazes de interferir na análise. Exames genéticos não são ferramentas definitivas para o diagnóstico da(s) doença(s) estudada(s). Este exame deve ser um dos muitos aspectos utilizados pelo médico responsável para auxiliar no diagnóstico e tratamento, não servindo como única fonte de diagnóstico. Esse laudo é emitido de acordo com o conhecimento científico atual. As regras ACMG sempre estão em constante atualização e, por este motivo, a interpretação dos dados bem como a classificação das variantes podem sofrer alterações com o avanço do conhecimento científico. A metodologia deste teste foi desenvolvida e validada *in house* seguindo protocolos de validação nacional.

## Parâmetros do sequenciamento

Porcentagem de bases-alvo com pelo menos 30x leituras: 100,00%
Número médio de vezes que cada base foi lida: 284,84x

[redacted]

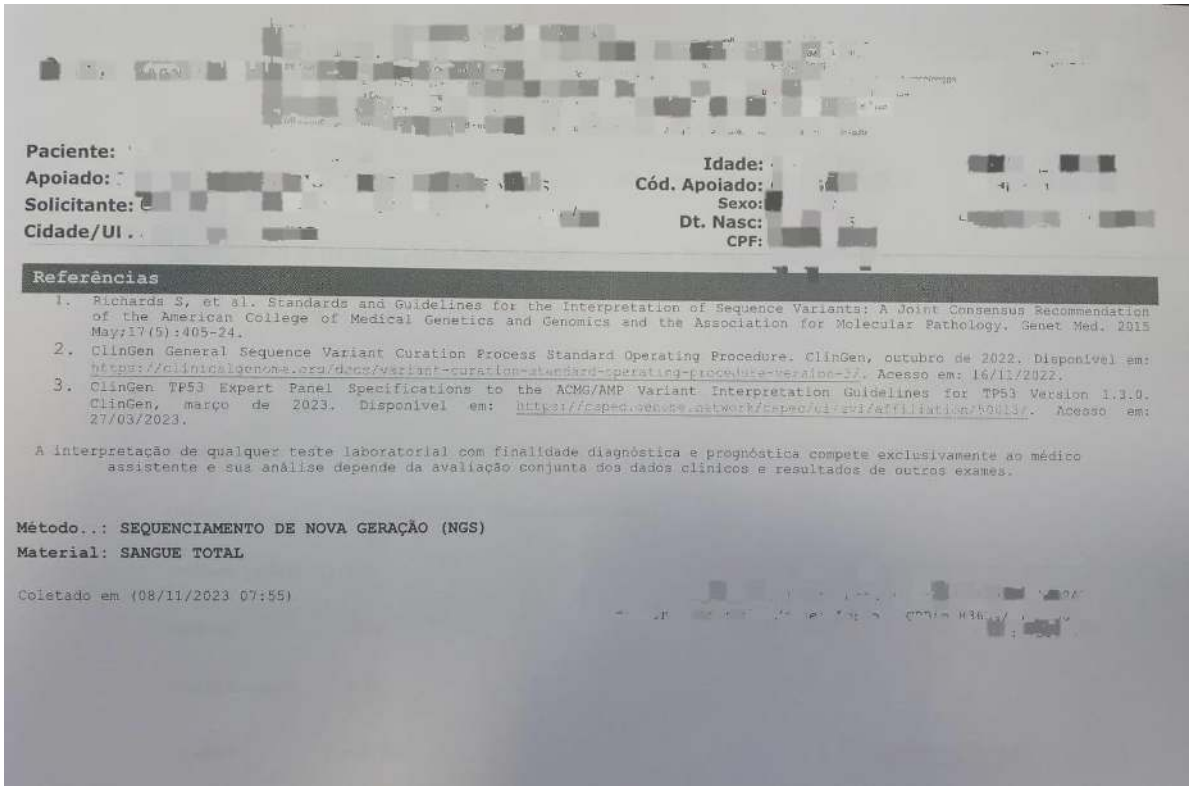

Paciente:
Apoiado:
Solicitante:
Cidade/UI .

Idade:
Cód. Apoiado:
Sexo:
Dt. Nasc:
CPF:

## Referências


1. Richards S, et al. Standards and Guidelines for the Interpretation of Sequence Variants: A Joint Consensus Recommendation of the American College of Medical Genetics and Genomics and the Association for Molecular Pathology. Genet Med. 2015 May;17(5):405-24.
2. ClinGen General Sequence Variant Curation Process Standard Operating Procedure. ClinGen, outubro de 2022. Disponível em: https://clinicalgenome.org/docs/variant-curation-standard-operating-procedure-version-7/. Acesso em: 16/11/2022.
3. ClinGen TP53 Expert Panel Specifications to the ACMG/AMP Variant Interpretation Guidelines for TP53 Version 1.3.0. ClinGen, março de 2023. Disponível em: https://cspec.genome.network/cspec/ui/svi/affiliation/50013/. Acesso em: 27/03/2023.


A interpretação de qualquer teste laboratorial com finalidade diagnóstica e prognóstica compete exclusivamente ao médico assistente e sua análise depende da avaliação conjunta dos dados clínicos e resultados de outros exames.

**Método..: SEQUENCIAMENTO DE NOVA GERAÇÃO (NGS)**
**Material: SANGUE TOTAL**

Coletado em (08/11/2023 07:55)

**Nome:** [redacted]
**Atendimento:**
**Idade:**
**Solicitado por:**
**Data do cadastro:** 08/11/2023
**Data da emissão:** 25/09/2024 **Data de nascimento:**

## CARIÓTIPO BANDA G HEMATOLÓGICO - MEDULA ÓSSEA

Material: MEDULA ÓSSEA
Método: Cultivo celular.

| | | Valor de referência: |
|---|---|---|
| MET | : Cultivo celular de curta duração com e sem adição de agente mitógeno TPA. | |
| Indicação Clínica | : LINFOMA DE CELULAS DO MANTO | |
| Resolução | : Banda G (GTG) com resolução de 400 bandas. | |
| Metáfases contadas | : 0,00 | |
| Metáfases | : 20,00 | |
| Total de Metáfases | : 20,00 | |
| Resultado | : 46,XY[20] | Sexo Masculino: 46, XY<br>Sexo Feminino.: 46, XX |
| Resultado | : Cariótipo sem anormalidades. | |
| MAT | : MEDULA ÓSSEA | |

Nota: - Este laudo deve ser interpretado por um Geneticista dentro do contexto clínico do paciente.

- Resultado descrito segundo normas da ISCN 2020.

- Um resultado normal não exclui mosaicismo de baixa frequência, alterações cromossômicas submicroscópicas (menores de 10Mb de tamanho) e mutações moleculares.

[redacted]

Nome:
Atendimento:
Idade:
Solicitado por:
Data do cadastro: 08/11/2023
Data da emissão: 25/09/2024 Data de nascimento:




**BCL1/IGH T(11,14) - FISH**

Material: Medula óssea
Método: HIBRIDAÇÃO IN SITU FLUORESCENTE

RESULTADO : LAUDO EM ANEXO.

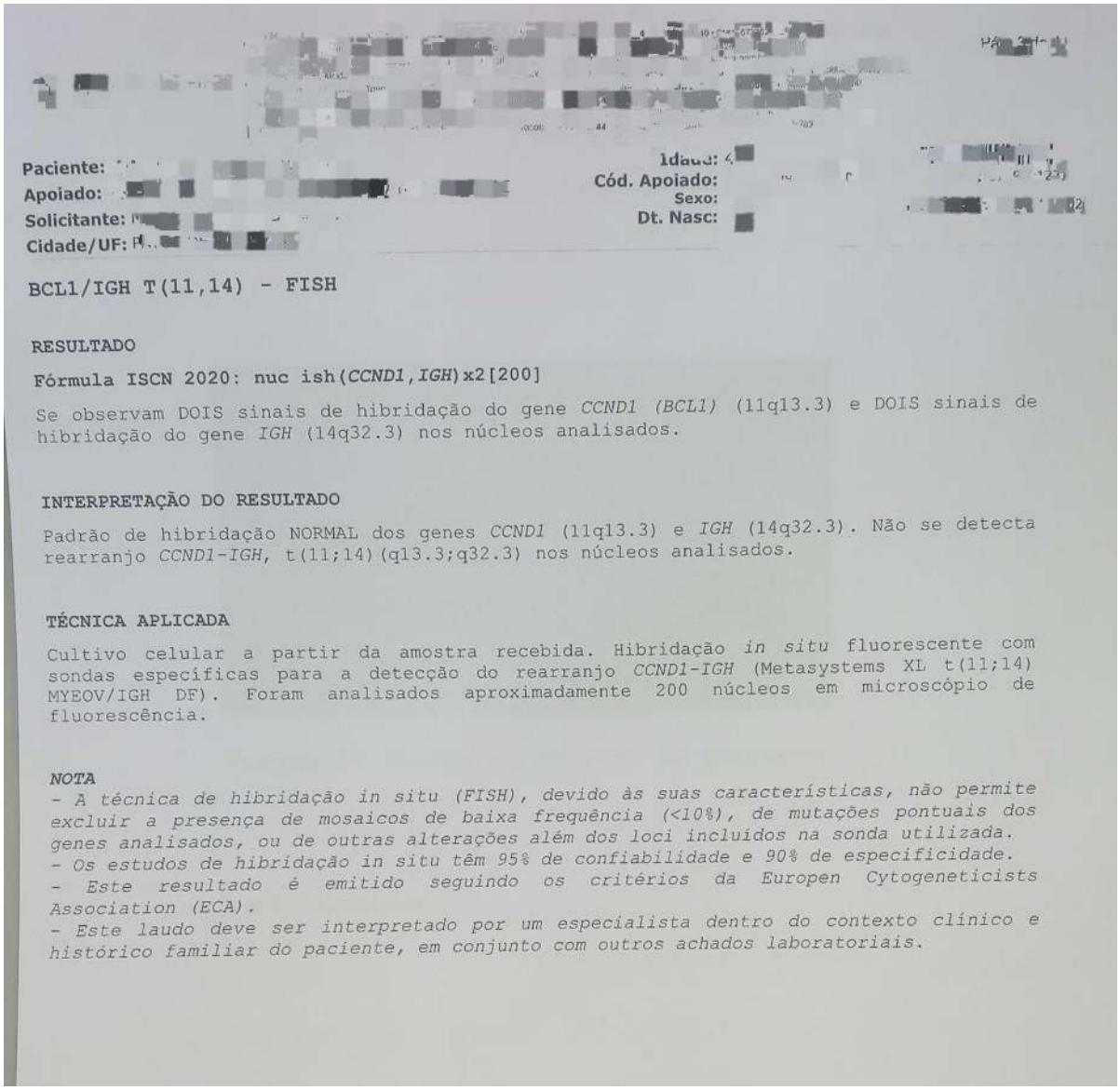

Paciente: [redacted]
Apoiado: [redacted]
Solicitante: [redacted]
Cidade/UF: [redacted]

Idade: [redacted]
Cód. Apoiado: [redacted]
Sexo: [redacted]
Dt. Nasc: [redacted]

**BCL1/IGH T(11,14) - FISH**

**RESULTADO**

**Fórmula ISCN 2020: nuc ish(*CCND1*,*IGH*)x2[200]**

Se observam DOIS sinais de hibridação do gene *CCND1 (BCL1)* (11q13.3) e DOIS sinais de hibridação do gene *IGH* (14q32.3) nos núcleos analisados.

**INTERPRETAÇÃO DO RESULTADO**

Padrão de hibridação NORMAL dos genes *CCND1* (11q13.3) e *IGH* (14q32.3). Não se detecta rearranjo *CCND1-IGH*, t(11;14)(q13.3;q32.3) nos núcleos analisados.

**TÉCNICA APLICADA**

Cultivo celular a partir da amostra recebida. Hibridação *in situ* fluorescente com sondas especificas para a detecção do rearranjo *CCND1-IGH* (Metasystems XL t(11;14) MYEOV/IGH DF). Foram analisados aproximadamente 200 núcleos em microscópio de fluorescência.

***NOTA***

*- A técnica de hibridação in situ (FISH), devido às suas características, não permite excluir a presença de mosaicos de baixa frequência (<10%), de mutações pontuais dos genes analisados, ou de outras alterações além dos loci incluídos na sonda utilizada.*
*- Os estudos de hibridação in situ têm 95% de confiabilidade e 90% de especificidade.*
*- Este resultado é emitido seguindo os critérios da Europen Cytogeneticists Association (ECA).*
*- Este laudo deve ser interpretado por um especialista dentro do contexto clínico e histórico familiar do paciente, em conjunto com outros achados laboratoriais.*

[redacted]

Paciente:
Apoiado:
Solicitante:
Cidade/UF:

Idade:
Cód. Apoiado:
Sexo:
Dt. Nasc:

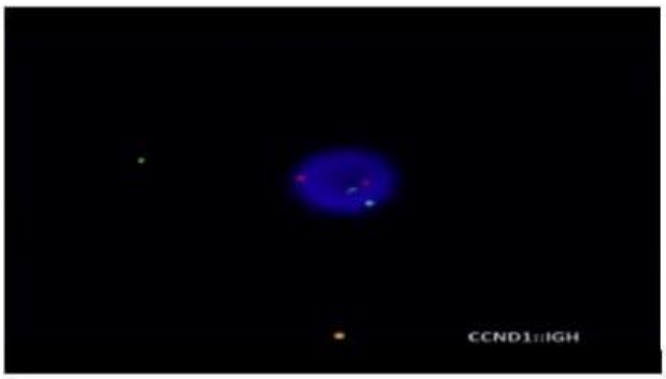


**Imagem 1:** Sondas na amostra do paciente.

**Material: Medula óssea**
**Método..: HIBRIDAÇÃO IN SITU FLUORESCENTE**

Coletado em (25/11/2023 09:06)

[redacted]

**Nome:** [redacted]
**Atendimento:**
**Idade:**
**Solicitado por:**
**Data do cadastro:** 18/12/2023
**Data da emissão:** 25/09/2024 **Data de nascimento:** 1 . .

[redacted]

## HEMOGRAMA

Material: Sangue Total

Método: Sistema Automatizado

| | | | Valores de referência: |
|---|---|---|---|
| Eritrócitos | 3,80 | milhões/mm³ | 4,3 - 5,7 milhões/mm³ |
| Hemoglobina | 12,5 | g/dL | 13,5- 17,5 g/dL |
| Hematócrito | 34,4 | % | 39,0 - 50,0 % |
| VCM | 90,5 | fL | 81,0 - 95,0 fL |
| HCM | 32,9 | pg | 25,0 - 35,0 pg |
| CHCM | 36,3 | g/dL | 31,0 - 36,0 g/dL |
| RDW | 12,8 | % | Até 15,0 % |

Morfologia : Hemácias normocíticas e normocrômicas

| | | | | | |
|---|---|---|---|---|---|
| Leucócitos | 3830 | /uL | | | 3500 - 10500/uL |
| Basófilos | 1,3 | % | 50 | /uL | Até 100/uL |
| Eosinófilos | 0,8 | % | 31 | /uL | Até 500/uL |
| Segmentados | 91,7 | % | 3512 | /uL | 1700 - 8000/uL |
| Bastonetes | 0,0 | % | 0 | /uL | Até 840uL |
| Linfócitos | 5,7 | % | 218 | /uL | 900 - 3000uL |
| Monócitos | 0,5 | % | 19 | /uL | 300 - 900/uL |

Leucócitos sem alterações qualitativas.

| | | | |
|---|---|---|---|
| Plaquetas | 162000 | mm³ | 130000 a 450000 mm³ |
| VPM | 10,2 | fL | 9,8 a 12,6 fL |

Os valores de referência deste laudo seguem os parâmetros correspondentes ao sexo.
A interpretação do resultado somente deverá ser feita pelo médico, correlacionando com a clínica do paciente.

[redacted]

**Nome:** [redacted]
**Atendimento:**
**Idade:**
**Solicitado por:**
**Data do cadastro:** 26/12/2023
**Data da emissão:** 25/09/2024 **Data de nascimento:**

## HEMOGRAMA

Material: Sangue Total

Método: Sistema Automatizado

| | | | Valores de referência: |
|---|---|---|---|
| Eritrócitos | 3,15 | milhões/mm³ | 4,3 - 5,7 milhões/mm³ |
| Hemoglobina | 10,3 | g/dL | 13,5- 17,5 g/dL |
| Hematócrito | 26,9 | % | 39,0 - 50,0 % |
| VCM | 85,4 | fL | 81,0 - 95,0 fL |
| HCM | 32,7 | pg | 25,0 - 35,0 pg |
| CHCM | 38,3 | g/dL | 31,0 - 36,0 g/dL |
| RDW | 12,2 | % | Até 15,0 % |

Morfologia : Hemácias normocíticas e normocrômicas

| | | | | | |
|---|---|---|---|---|---|
| Leucócitos | 5260 | /uL | | | 3500 - 10500/uL |
| Promielócitos | 2,0 | % | 105 | /uL | 0/uL |
| Mielócitos | 6,0 | % | 316 | /uL | 0/uL |
| Metamielócitos | 7,0 | % | 368 | /uL | 0/uL |
| Basófilos | 3,0 | % | 158 | /uL | Até 100/uL |
| Eosinófilos | 8,0 | % | 421 | /uL | Até 500/uL |
| Segmentados | 12,0 | % | 631 | /uL | 1700 - 8000/uL |
| Bastonetes | 8,0 | % | 421 | /uL | Até 840uL |
| Linfócitos | 39,0 | % | 2051 | /uL | 900 - 3000uL |
| Linfócitos Reativos | 0,0 | % | 0 | /uL | 0/uL |
| Monócitos | 15,0 | % | 789 | /uL | 300 - 900/uL |

Presença de eritroblastos ortocromáticos.

| | | | |
|---|---|---|---|
| Plaquetas | 65000 | mm³ | 130000 a 450000 mm³ |
| VPM | 10,7 | fL | 9,8 a 12,6 fL |

Obs : Trombocitopenia confirmada em lâmina. Presença de macroplaquetas.

Os valores de referência deste laudo seguem os parâmetros correspondentes ao sexo.
A interpretação do resultado somente deverá ser feita pelo médico, correlacionando com a clínica do paciente.

[redacted]

**Nome:** [redacted]
**Atendimento:** [redacted]
**Idade:** [redacted]
**Solicitado por:** [redacted]
**Data do cadastro:** 27/12/2023
**Data da emissão:** 25/09/2024 **Data de nascimento:** [redacted]

## HEMOGRAMA

Material: Sangue Total

Método: Sistema Automatizado

| | | | Valores de referência: |
|---|---|---|---|
| Eritrócitos | 3,02 | milhões/mm³ | 4,3 - 5,7 milhões/mm³ |
| Hemoglobina | 9,9 | g/dL | 13,5- 17,5 g/dL |
| Hematócrito | 26,2 | % | 39,0 - 50,0 % |
| VCM | 86,8 | fL | 81,0 - 95,0 fL |
| HCM | 32,8 | pg | 25,0 - 35,0 pg |
| CHCM | 37,8 | g/dL | 31,0 - 36,0 g/dL |
| RDW | 12,5 | % | Até 15,0 % |

Morfologia : Hemácias normocíticas e normocrômicas

| | | | | | |
|---|---|---|---|---|---|
| Leucócitos | 26910 | /uL | | | 3500 - 10500/uL |
| Promielócitos | 2,0 | % | 538 | /uL | 0/uL |
| Mielócitos | 9,0 | % | 2422 | /uL | 0/uL |
| Metamielócitos | 13,0 | % | 3498 | /uL | 0/uL |
| Basófilos | 2,0 | % | 538 | /uL | Até 100/uL |
| Eosinófilos | 4,0 | % | 1076 | /uL | Até 500/uL |
| Segmentados | 18,0 | % | 4844 | /uL | 1700 - 8000/uL |
| Bastonetes | 19,0 | % | 5113 | /uL | Até 840uL |
| Linfócitos | 22,0 | % | 5920 | /uL | 900 - 3000uL |
| Linfócitos Reativos | 0,0 | % | 0 | /uL | 0/uL |
| Monócitos | 11,0 | % | 2960 | /uL | 300 - 900/uL |

Leucócitos sem alterações qualitativas.

| | | | |
|---|---|---|---|
| Plaquetas | 146000 | mm³ | 130000 a 450000 mm³ |
| VPM | 9,8 | fL | 9,8 a 12,6 fL |

Os valores de referência deste laudo seguem os parâmetros correspondentes ao sexo.
A interpretação do resultado somente deverá ser feita pelo médico, correlacionando com a clínica do paciente.

[redacted]

**Nome:** [redacted]
**Atendimento:**
**Idade:**
**Solicitado por:**
**Data do cadastro:** 06/03/2024
**Data da emissão:** 08/10/2024 **Data de nascimento:**

## HEMOGRAMA

Material: Sangue Total

Método: Sistema Automatizado

| | | | Valo s de referência: |
|---|---|---|---|
| Eritrócitos | 2,91 | milhões/mm³ | 4,3 - 5,7 milhões/mm³ |
| Hemoglobina | 10,1 | g/dL | 13,5- 17,5 g/dL |
| Hematócrito | 30,0 | % | 39,0 - 50,0 % |
| VCM | 103,1 | fL | 81,0 - 95,0 fL |
| HCM | 34,7 | pg | 25,0 - 35,0 pg |
| CHCM | 33,7 | g/dL | 31,0 - 36,0 g/dL |
| RDW | 19,4 | % | Até 15,0 % |

Morfologia : Anisocitose e macrocitose discretas.

| | | | | | |
|---|---|---|---|---|---|
| Leucócitos | 5500 | /uL | | | 3500 - 10500/uL |
| Basófilos | 0,4 | % | 22 | /uL | Até 100/uL |
| Eosinófilos | 0,4 | % | 22 | /uL | Até 500/uL |
| Segmentados | 28,3 | % | 1557 | /uL | 1700 - 8000/uL |
| Bastonetes | 12,0 | % | 660 | /uL | Até 840uL |
| Linfócitos | 22,5 | % | 1238 | /uL | 900 - 3000uL |
| Monócitos | 36,4 | % | 2002 | /uL | 300 - 900/uL |

Leucócitos sem alterações qualitativas.

| | | | |
|---|---|---|---|
| Plaquetas | 151000 | mm³ | 130000 a 450000 mm³ |
| VPM | 10,4 | fL | 9,8 a 12,6 fL |

Os valores de referência deste laudo seguem os parâmetros correspondentes ao sexo.
A interpretação do resultado somente deverá ser feita pelo médico, correlacionando com a clínica do paciente.

[redacted]



**Nome:** [redacted]
**Atendimento:**
**Idade:**
**Solicitado por:** [redacted]
**Data do cadastro:** 31/07/2024
**Data da emissão:** 25/09/2024 **Data de nascimento:** [redacted]

## HEPATITE C - ANTI-HCV

Material: Soro

Método: Quimioluminescência amplificada VITROS

Valores de referência:

| | |
|---|---|
| Não reagente | inferior a 0,90 |
| Intermediário | de 0,91 a 0,99 |
| Reagente | Igual ou superior a 1,00 |

Índice : 0,01

Resultado : Não reagente

INTERPRETAÇÃO:

1.Este exame pode apresentar resultados falso-positivos e falso-negativos, devido à variabilidade analítica do ensaio e possíveis interferentes.

2.O resultado não reagente não exclui a possibilidade de infecção recente pelo vírus da hepatite C, pois a produção de anticorpos pode demorar até 120 dias após a exposição; em caso de suspeita de Hepatite C Aguda, realizar exame de biologia molecular (PCR para RNA do vírus HCV).

3.O resultado reagente, isoladamente, não permite fazer diagnóstico de Hepatite C Crônica, sendo necessário realizar exame de biologia molecular (PCR para RNA do vírus HCV) para confirmar ou afastar a infecção.

Atenção nova metodologia e valores de referências a partir de 01/11/2020

[redacted]



**Nome:** [redacted]
**Atendimento:**
**Idade:**
**Solicitado por:** [redacted]
**Data do cadastro:** 31/07/2024
**Data da emissão:** 25/09/2024 **Data de nascimento:**

## HEPATITE B - HBSAG - ANTÍGENO AUSTRÁLIA

Material: Soro

Método: Quimioluminescência amplificada VITROS

| | | Valores de referência: | |
|---|---|---|---|
| Resultado : | Não reagente | Reagente | superior igual a 1,00 |
| Índice : | 0,19 | Intermediário | de 0,90 a 1,00 |
| | | Não reagente | inferior a 0,90 |

1.O antígeno de superfície do vírus da hepatite B (HBsAg) é o primeiro marcador encontrado no sangue após a infecção e, na maioria dos indivíduos, pode ser detectado cerca de 30 dias após a infecção;

2.Resultados falso-positivos e falso-negativos são possíveis, principalmente se o valor encontrado for próximo aos pontos de corte, devido à variabilidade analítica do ensaio e possíveis interferentes. A critério médico, sugere-se repetição do exame em outro método;

3.Para maior esclarecimento clínico, podem ser utilizados exames adicionais para Hepatite B, como pesquisas de anticorpos, pesquisa do antígeno HBe e PCR quantitativo para HBV.

Novos valores de referência, a partir do dia 01/11/2020

NOME: [redacted] IDADE: [redacted]

DATA: 25/01/2024 PRONTUÁRIO: [redacted] SEXO: [redacted]

REQUISIÇÃO: [redacted] RG: [redacted]

MED. SOLICITANTE: [redacted] CPF: [redacted]

**TOMOGRAFIA POR EMISSÃO DE PÓSITRONS / TOMOGRAFIA COMPUTADORIZADA MULTISLICE (PET / CT)**

**DADOS CLÍNICOS:**
Paciente de 47 anos, com diagnóstico de linfoma de células do manto, submetido a quimioterapia até 01/2024 e em vigência de fator estimulador de colônias de granulócitos (SIC). PET-CT anterior realizado em outra instituição, sem acesso às imagens para comparação.

**TÉCNICA DO EXAME:**
A aquisição das imagens da tomografia por emissão de pósitrons foi realizada 60 minutos após a injeção intravenosa de 9,8 mCi de fluordeoxiglicose-18F na fossa cubital esquerda.
Os cortes tomográficos computadorizados foram obtidos em aparelho multislice de 16 fileiras de detectores sem a administração de contraste iodado.
A glicemia do paciente imediatamente antes da injeção do FDG-18F foi de 95 mg/dL.

**ACHADOS DE INTERESSE ONCOLÓGICO:**

Hipermetabolismo glicolítico em:
Tonsila palatina direita, de dimensões aumentadas em comparação a tonsila palatina contralateral (SUVmax: 5,0).
Medular óssea do esqueleto axial e apendicular proximal, de padrão difuso e homogêneo (SUVmax: 8,1).
Baço, de aspecto difuso e dimensões normais (SUVmax: 5,1).

Para referência: SUVmax hepático: 2,8 / SUVmax pool mediastinal: 1,4

**ACHADOS ADICIONAIS – Tomografia Computadorizada Multislice:**

Hérnia umbilical preenchida por tecido gorduroso.
Doença gordurosa do fígado.
Cálculos calicinais em ambos os rins, dois à direita e um à esquerda, medindo até 0,3 cm.
Próstata de dimensões aumentadas, indentando o assoalho vesical.

**IMPRESSÃO DIAGNÓSTICA:**

**Hipermetabolismo glicolítico em tonsila palatina direita, podendo corresponder a doença linfoproliferativa em atividade. Sugere-se, a critério clínico, correlacionar com biópsia.**
**Hipermetabolismo glicolítico difuso no baço, de dimensões preservadas, e na medular óssea do esqueleto axial e apendicular proximal, devendo corresponder a hiperplasia medular em resposta à**

[redacted]

NOME: [redacted]

IDADE: [redacted]

DATA: 25/01/2024 PRONTUÁRI[redacted]

SEXO: [redacted]

REQUISIÇÃ[redacted]

RG: [redacted]

[redacted]

CPF: [redacted]

**quimioterapia e/ou uso de fator estimulador de colônias de granulócitos.**

**Critério de assertividade diagnóstica***
Consistente com/ Sugestivo de > Suspeito para/ Provável > Possível
*Panicek&Hricak. AJR 2016; 207:2-3 (adaptado)

**IMPORTANTE:** As imagens de tomografia computadorizada do estudo de PET/CT são usadas para determinar a localização anatômica das lesões de interesse oncológico. Portanto, não substituem estudos de tomografia computadorizada dirigidos.
O estudo de PET-CT com FDG-(F-18) apresenta limitação na avaliação do envolvimento secundário do encéfalo, sendo a Ressonância Magnética, o método de escolha.

[redacted]

**DIAGNÓSTICO POR IMAGEM**

Prontuário:
Atendimento:
Paciente:
Idade:
Setor: PET-CT

Data Atendimento:
Hora Atendimento:
Sexo:
Data Nascimento:

## PET/CT ONCOLÓGICO COM 18F-FDG

**Indicação:** estadiamento.

**Contexto clinico:** diagnóstico de linfoma difuso de grandes células B em biópsia de linfonodo cervical à direita em 30/09/2023.

**Procedimento:** Exame realizado em equipamento Siemens Biograph Vision PET/CT, se estendendo do crânio ao terço médio das coxas. A Tomografia Computadorizada por Emissão de Pósitrons foi realizada aproximadamente 60 minutos após a injeção intravenosa de 8,02 mCi de 18F-Fluorodeoxiglicose, através de punção venosa na fossa cubital direita. A Tomografia Computadorizada Multislice inicial foi realizada após administração de contraste iodado. O estudo foi complementado com Tomografia do Tórax em inspiração máxima. Glicemia: 92 mg/dL.

**Correlação:** laudos de tomografias do tórax e abdome total de 13/09/2023 e do pescoço de 25/09/2023 (outro serviço).

**Comparação:** não possui PET/CT com FDG prévio.

**Achados ao exame de PET/CT:**

Linfonodos/linfonodomegalias com acentuado hipermetabolismo glicolítico, compatíveis com doença linfoproliferativa em atividade:
- cervicais à direita: intraparotídeo, medindo 1,2 x 1,0 cm, SUVmax 11,74 e nos níveis cervicais II, III, IV e V, aglomerados, alguns confluentes, os mais metabólicos no nível II medindo até 2,3 x 2,1 cm, SUVmax até 19,02;
- supraclaviculares à direita, medindo até 1,0 x 0,8 cm, SUVmax 10,24.

Linfonodo cervical à esquerda no nível II A, com dimensões limítrofes, medindo 1,1 x 1,1 cm e com leve aumento de captação do radiofármaco SUVmax 3,26, suspeito de acometimento pelo processo linfoproliferativo.

Assimetria significativa das dimensões e da captação do radiofármaco na amígdala direita: SUVmax 22,46 à direita e SUVmax 6,63 à esquerda, compatível com doença linfoproliferativa em atividade na amígdala direita.

Distribuição fisiológica do radiofármaco nos demais segmentos corporais, incluindo distribuição relativamente homogênea no fígado, no baço, na medula óssea e nas adrenais, sem evidências de lesões hipermetabólicas suspeitas nessas localizações.

SUVmax hepático (fisiológico): 3,32

SUVmax "pool" sanguíneo mediastinal (fisiológico): 2,11

**Achados tomográficos relevantes sem hipermetabolismo glicolítico:**

## DIAGNÓSTICO POR IMAGEM

Prontuário:
Atendimento:
Paciente:
Idade:
Setor: PET-CT

Data Atendimento:
Hora Atendimento:
Sexo:
Data Nascimento:

Pequeno pólipo / cisto de retenção maxilar à direita.
Imagem compatível com linfonodo intrapulmonar na cissura oblíqua esquerda, medindo 4 mm.
Cisto hepático no segmento VI medindo 0,9 cm.

**Impressão:**

**PET/CT com $^{18}$F-FDG, em contexto de Linfoma difuso de grandes células B, evidenciando:**

**- Linfonodos/linfonodomegalias hipermetabólicas e acentuado hipermetabolismo glicolítico na amígdala direita, compatíveis com doença linfoproliferativa em atividade supradiafragmática, conforme especificado no corpo no laudo.**
**- Distribuição fisiológica do radiofármaco nos demais segmentos corporais.**

Observações:
- A Tomografia Computadorizada é realizada para referência anatômica e para correção de atenuação do exame de PET e não substitui exame tomográfico diagnóstico dedicado.
- PET com 18F-FDG tem acurácia limitada na detecção de lesão encefálica secundária.





**Este laudo foi assinado eletronicamente**