Revista Multidisciplinar do Nordeste Mineiro, v.03, 2025
ISSN 2178-6925

OSTEONECROSE DOS MAXILARES RELACIONADA A MEDICAMENTOS EM PACIENTES ONCOLÓGICOS: ESTRATÉGIAS PREVENTIVAS E TERAPÊUTICAS ATRAVÉS DE UMA REVISÃO INTEGRATIVA DA LITERATURA

MEDICATION-RELATED OSTEONECROSIS OF THE JAWS IN ONCOLOGICAL PATIENTS: PREVENTIVE AND THERAPEUTIC STRATEGIES THROUGH AN INTEGRATIVE LITERATURE REVIEW

Gabriel Cardoso Rodrigues de Sousa
Cirurgião-Dentista, Centro Universitário FIS (UNIFIS), Brasil
E-mail: gabrielcrs2024@gmail.com

Jackeline Mayara Inácio Magalhães
Doutoranda em Odontologia, Universidade Federal de Pernambuco (UFPE), Brasil
E-mail: jackelineinaacio@gmail.com

Emanoel Silva Pereira
Cirurgião-Dentista, Centro Universitário FIS (UNIFIS), Brasil
E-mail: nuelmccall@hotmail.com

Gustavo Pina Godoy
Professor Adjunto de Patologia, Universidade Federal de Pernambuco (UFPE), Brasil
E-mail: gruiga@hotmail.com

Resumo

Introdução: Nos pacientes oncológicos, o uso de Agentes Modificadores Ósseos (BMA) fazem parte do protocolo de tratamento da doença osteolítica relacionadas ao câncer de mama, mieloma múltiplo, dentre outras. Diante dos medicamentos que podem ocasionar o desenvolvimento da MRONJ, destacam-se os bisfosfonatos (BFs) e o denosumabe (DMAB). Tais drogas podem estar relacionadas ao desenvolvimento da MRONJ, a qual pode afetar negativamente a qualidade de vida do paciente oncológico. **Objetivo:** Identificar através de uma revisão integrativa, quais as abordagens preventivas e terapêuticas para a MRONJ. **Metodologia:** Foi realizada uma busca bibliográfica na base de dados eletrônicos PubMed, entre Julho e Outubro de 2023, através de descritores definidos de acordo com a temática. Os artigos foram selecionados de acordo com os critérios e inclusão e exclusão previamente estabelecidos. **Resultados:** Foram encontrados 354 artigos nas bases de dados. Após a análise dos títulos e resumos, 107 artigos foram pré-selecionados e lidos na íntegra. Em seguida, 16 artigos foram incluídos na presente revisão. **Conclusão:** A adequação bucal prévia ao início dos BMA deverá ser sempre estimulada. Diante da necessidade de realização de procedimentos invasivos em pacientes submetidos aos BMA, devem ser observadas as alternativas como antibioticoterapia e pentoxifilina e tocoferol (PENTO) para tentar minimizar a chance da sua ocorrência. Em casos de desenvolvimento de MRONJ, os tratamentos irão depender do seu estadiamento e a literatura traz alternativas como antibioticoterapia, cirurgias, PENTO, Laser de Er,Cr:YSGG, Terapia a Laser de Baixa Intensidade (LLLT), Terapia Fotodinâmica Antimicrobiana (aPDT), Fibrina Rica em Plaquetas e Leucócitos (L-PRF), Plasma Rico em Fibrina (PRF) e Plasma Rico em Plaquetas (PRP).

Palavras-chave: Oncologia; Osteonecrose; Qualidade de Vida.

Abstract

Introduction: In cancer patients, the use of Bone Modifying Agents (BMA) is part of the treatment protocol for osteolytic disease related to breast cancer, multiple myeloma, among others. Among the medications that can cause the development of MRONJ, bisphosphonates (BFs) and denosumab (DMAB) stand out. Such drugs may be related to the development of MRONJ, which can negatively affect the quality of life of cancer patients. **Objective**: To identify, through an integrative review, preventive and therapeutic approaches for MRONJ. **Methodology**: A bibliographic search was carried out in the electronic database PubMed, between July and October 2023, using descriptors defined according to the theme. The articles were selected according to previously established inclusion and exclusion criteria. **Results:** 354 articles were found in the databases. After analyzing the titles and abstracts, 107 articles were pre-selected and read in full. Then, 16 articles were included in the present review. **Conclusion**: Oral adjustment prior to starting BMA should always be encouraged. Given the need to perform invasive procedures in patients undergoing BMA, alternatives such as antibiotic therapy and pentoxifylline and tocopherol (PENTO) should be considered to try to minimize the chance of their occurrence. In cases of MRONJ development, treatments will depend on its staging and the literature provides alternatives such as antibiotic therapy, surgery, PENTO, Er,Cr:YSGG Laser, Low Intensity Laser Therapy (LLLT), Antimicrobial Photodynamic Therapy (aPDT) , Platelet and Leukocyte Rich Fibrin (L-PRF), Fibrin Rich Plasma (PRF) and Platelet Rich Plasma (PRP).

Keywords: Oncology; Osteonecrosis; Quality of life.

1. Introdução

Nos pacientes oncológicos, o uso de agentes modificadores ósseos (BMA) fazem parte do protocolo de tratamento da doença osteolítica relacionadas ao câncer de mama, mieloma múltiplo, dentre outras. Esse tratamento permite a prevenção de problemas ósseos e aumenta a sobrevida e qualidade de vida desses pacientes. No entanto, apesar da sua eficácia para a condição sistêmica do paciente, os mesmos estarão mais predispostos ao desenvolvimento de Osteonecrose dos Maxilares Relacionada a Medicamentos (MRONJ) (Magalhães *et al*., 2023).

Diante dos medicamentos que podem ocasionar o desenvolvimento da MRONJ, destacam-se os BFs e o denosumabe (DMAB). Os BFs são poderosos inibidores da reabsorção óssea e são usados para tratar diversas condições como a osteoporose, doença de Paget, mieloma múltiplo e metástases ósseas de tumores malignos como o câncer de mama, rins e pulmão (Passeri *et al.,* 2011; Souza *et al*., 2019;). Esses medicamentos podem ser divididos em duas classes: nitrogenados (zoledronato, alendronato, ácido ibandrônico, pamidronato, risedronato) e não nitrogenados (etidronato, clodronato e tiludronato). Destes, os não nitrogenados são metalizados e não se incorporam ao osso, ao contrário dos

nitrogenados, os quais se incorporam ao osso e possuem uma meia-vida em torno de 11,2 anos (Fleisher; Kontio; Otto, 2016; Nieckula; Stempniewicz; Tubaja, 2018).

O DMAB é um anticorpo monoclonal inibidor do Receptor Ativado por Ligante para o Fator Nuclear Kappa-B Ligante (RANK-L), citocina que induz osteoclastos, com isso, a inativação do RANK-L resulta na inibição da reabsorção óssea. Ao contrário dos BFs, não possui uma ligação com o osso e apresenta uma meia-vida em torno de 26 dias (Fleisher; Kontio; Otto, 2016; Ruggiero *et al*., 2022). Dentre as suas indicações, o DMAB é normalmente utilizado na osteoporose pós-menopausa e para tratar ou prevenir acontecimentos relacionado ao esqueleto em tumores com metástases ósseas (Wilcock *et al*., 2018).

Tais drogas podem estar relacionadas ao desenvolvimento da MRONJ, a qual pode ser definida pela presença das seguintes características: I - Tratamento atual ou prévio com agentes modificadores ósseos isoladamente ou em combinação com moduladores imunológicos ou medicamentos antiangiogênicos; II - Osso exposto ou osso que pode ser sondado através de uma fístula intraoral ou extraoral na região maxilofacial que persistiu por mais de 08 semanas; III - Sem histórico de radioterapia nos maxilares ou doença metastática nos maxilares (Ruggiero *et al*., 2022).

A MRONJ possui um estadiamento clínico de acordo com o seu nível de complexidade, o qual é definido como: Em risco - nenhum osso necrótico aparente em pacientes assintomáticos que foram tratados com terapia antirreabsortiva intravenosa ou oral. Estágio 0 - pacientes sem evidência clínica de osso necrótico, mas que apresentam sintomas inespecíficos ou sintomas clínicos e achados radiográficos, como: Sintomas, Odontalgia não explicada por causa odontogênica; Dor óssea incômoda e dolorosa na mandíbula, que pode irradiar para a região da articulação temporomandibular; Dor sinusal; que pode estar associada a inflamação e espessamento da parede do seio maxilar; Função neurossensorial alterada. Estágio 1 - Osso exposto e necrótico ou fístula que penetra no osso em pacientes assintomáticos e sem evidência de infecção/inflamação. Esses pacientes também podem apresentar achados radiográficos mencionados para o Estágio 0 localizados na região do osso alveolar. Estágio 2 - Osso exposto e necrótico, ou fístula que

atinge o osso, com evidência de infecção/inflamação. Esses pacientes são sintomáticos. Esses pacientes também podem apresentar achados radiográficos mencionados para o Estágio 0 localizados na região do osso alveolar. Estágio 3 - Osso exposto e necrótico, ou fístulas que penetram no osso, com evidência de infecção e um ou mais dos seguintes: Osso necrótico exposto estendendo-se além da região do osso alveolar (ou seja, borda inferior e ramo na mandíbula, seio maxilar e zigoma na maxila); Fratura patológica; Fístula extraoral; Comunicação oral antral/oral nasal; Osteólise estendendo-se até a borda inferior da mandíbula ou assoalho do seio (Ruggiero *et al*., 2022).

A etiopatogenia da MRONJ não é totalmente compreendida, no entanto modificações induzidas por BFs nos vasos sanguíneos e na estrutura óssea parecem estar associadas. Ademais, percebe-se que é uma condição multifatorial, podendo ser explicada pela inibição da remodelação óssea, inflamação ou infecção, inibição da angiogênese, disfunção imune inata ou adquirida e fatores genéticos (Martins *et al*., 2009; Ruggiero et al., 2022).

Dentre os fatores de risco para o desenvolvimento da MRONJ, existem: Fatores relacionados ao tipo de medicamento - dosagem, potência, via de administração, frequência de administração, meia-vida no osso; Fatores locais - cirurgias dento alveolares, instalação de implantes dentários, uso de próteses dentárias mal adaptadas, doença oral concomitante, doença periodontal ou patologia periapical, áreas com mucosa fina cobrindo exostoses ósseas, traumas orais e higiene bucal deficiente; Fatores sistêmicos - tratamento com corticosteroides e antiangiogênicos, uso de tabaco, idade, sexo, anemia, câncer, quimioterapia, diabetes, obesidade e doença imunológica. Cabe salientar que a MRONJ pode se desenvolver forma espontânea, sem qualquer evento inicial identificável, embora seja considerado mais raro (Campisi et al., 2020; Otto *et.al*, 2018; Ruggiero *et al*., 2022; Magalhães *et al*., 2023).

Diferentes incidências de MRONJ têm sido relatadas nos pacientes oncológicos, tal fato pode ser explicado pela divergência nas durações de acompanhamento representadas nos trabalhos, variando de 1 a 10 anos. Nos pacientes oncológicos, a incidência geralmente costuma variar de 0% a 0,7%. No entanto, para pacientes em uso do BF ácido zoledrônico (zoledronato), foi relatado

o risco de MRONJ entre 0% a 18%. Por outro lado, para os pacientes oncológicos expostos ao DMAB, o risco de MRONJ varia de 0% a 6,9% (Yarom *et al*., 2019; Ruggiero *et al*., 2022).

No tocante à prevenção da MRONJ, a melhor forma é a realização de uma consulta odontológica previamente ao início do tratamento com os BMA, para que o tratamento odontológico necessário seja realizado e os dentes com prognósticos duvidosos sejam removidos antes do início da terapia. Após o início da terapia com BMA, não há consensos sobre a suspensão dos BFs diante da realização de procedimentos invasivos. Caso sejam necessários tais procedimentos, é consenso que deverão ser realizados de forma atraumática e mediante antibioticoterapia sistêmica e local, devendo o paciente ser reavaliado a cada 6 a 8 semanas para observar se ocorreu a cicatrização do sítio cirúrgico (Yarom *et al*., 2019; Ruggiero *et al*., 2022).

Vale ressaltar que o tratamento da MRONJ irá depender do seu estadiamento clínico e poderá envolver medidas conservadoras como higiene oral, enxaguatórios bucais, antibióticos e tratamentos cirúrgicos conservadores. Além disso, diversos tratamentos têm sido relatados, como: terapia a laser de baixa intensidade (LLLT), terapia fotodinâmica antimicrobiana (aPDT), laser de alta intensidade, pentoxifilina e tocoferol (PENTO) e fibrina rica em plaquetas e leucócitos (L-PRF), plasma rico em plaquetas (PRP), plasma rico em fibrina (PRF) (Epstein *et al*., 2010; Fleisher; Kontio; Otto, 2016; Souza *et al*., 2019).

A MRONJ pode afetar negativamente a qualidade de vida do paciente oncológico, o qual costuma passar por um tratamento médico delicado e atrelado a isso somam-se visitas adicionais ao cirurgião-dentista para a realização tratamento desta condição bucal. Uma vez desenvolvida da MRONJ, o tratamento pode ser considerado difícil e poderá impactar, dentre tantos fatores relevantes, principalmente na alimentação e na diminuição da autoestima ao sorrir (Capocci *et al*., 2017). Diante desse contexto, esta revisão de literatura tem como objetivo identificar qual o cenário atual no tocante as abordagens preventivas e terapêuticas para a MRONJ em pacientes oncológicos.

2. Metodologia

Este estudo trata-se de uma revisão integrativa da literatura, a qual é configurada como um método de pesquisa que possibilita a síntese e análise do que existe de produção sobre determinado assunto. Ademais, possui como objetivo a produção de novos questionamentos, críticas e reflexões, auxiliando na identificação de lacunas existentes e, consequentemente, na expansão do conhecimento (Broome, 2000).

Os seguintes passos da revisão integrativa foram seguidos pelo presente estudo: 1) Identificação da questão de pesquisa; 2) Busca na literatura científica; 3) Coleta dos dados; 4) Análise crítica dos estudos incluídos; 5) Discussão dos resultados; e 6) Sintetização das informações e produção de conhecimento (Mendes; Silveira; Galvão, 2008).

Para tanto, foi formulada a seguinte questão de pesquisa: qual o cenário atual no tocante às estratégias para a prevenção e o tratamento da MRONJ em pacientes oncológicos?

A busca bibliográfica foi realizada através de artigos científicos publicados em periódicos nacionais e internacionais, encontrados na base de dados eletrônicos PubMed, entre Julho e Outubro de 2023. Os seguintes descritores cadastrados nos Descritores em Ciências da Saúde (DeCS), em inglês, foram utilizados em combinação através do operador boleano “AND”: osteonecrosis of the jaw AND prevention AND oncologic; osteonecrosis of the jaw AND treatment AND oncologic; pentoxifylline and tocopherol AND prevention AND osteonecrosis of the jaw; pentoxifylline and tocopherol AND treatment AND osteonecrosis of the jaw; L-PRF AND prevention AND osteonecrosis of the jaw; L-PRF AND treatment AND osteonecrosis of the jaw; Low-Level Light Therapy AND osteonecrosis of the jaw.

Os artigos científicos encontrados foram triados inicialmente pela leitura dos títulos. Quando os títulos indicavam que o trabalho poderia atender aos critérios de inclusão, foram lidos os resumos e as palavras-chave. Em seguida, os artigos pertinentes foram pré-selecionados e lidos na íntegra para confirmar a sua elegibilidade. Vale ressaltar que a leitura na íntegra se deu, da mesma forma, quando um resumo não estava claro.

Os estudos foram então incluídos ou excluídos de acordo com os seguintes critérios: (I) inclusão - artigos científicos na língua inglesa com disponibilidade

eletrônica para visualização do texto completo, abordando a temática osteonecrose dos maxilares em pacientes oncológicos, com ano de publicação entre 2018 e 2023 e download gratuito; (II) exclusão - artigos científicos publicados anteriormente ao ano de 2018, artigos que fugiam da temática abordada, bem como artigos privados.

3. Resultados

Foram encontrados 354 artigos nas bases de dados, utilizando os descritores mencionados anteriormente. Após a análise dos títulos e resumos, 107 artigos foram pré-selecionados e lidos na íntegra. Em seguida, 16 artigos foram incluídos na presente revisão (Figura 1). A caracterização dos estudos é apresentada no Quadro 1.

Figura 1. Fluxograma da seleção dos estudos adaptados do modelo PRISMA

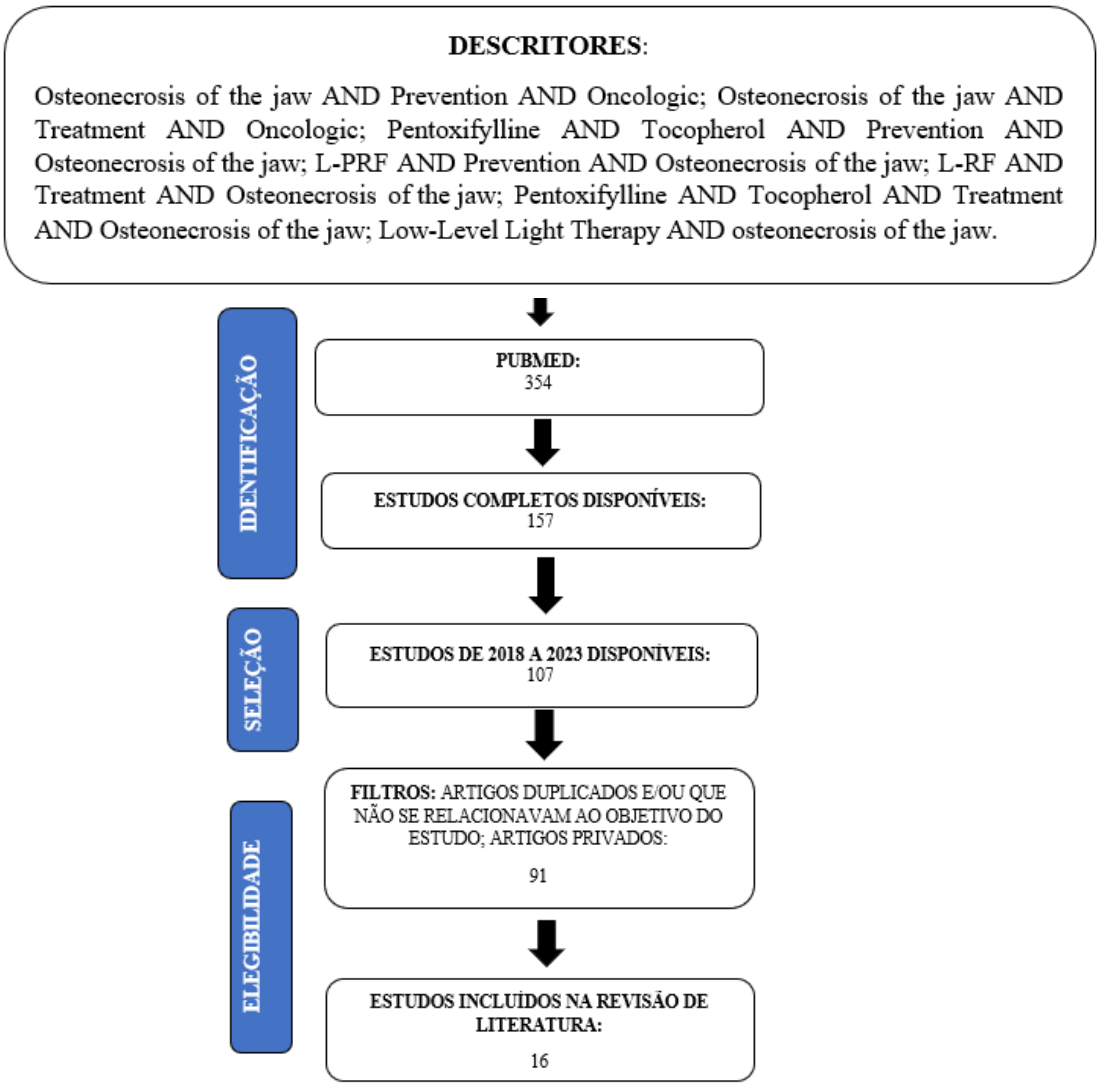

Quadro 1. Estudos selecionados de acordo com os critérios de elegibilidade pré-estabelecidos (continua)

AUTOR(ES)/ ANO	TÍTULO	OBJETIVOS	METODOLOGIA	RESULTADOS	CONCLUSÕES
CAMPISI *et al.*, 2020	Prevenção e diagnóstico da osteonecrose dos maxilares relacionada a medicamentos (MRONJ): Atualização do Consenso Italiano 2020.	Relatar a atualização das conclusões da Conferência de Consenso realizada no Simpósio da Sociedade Italiana de Patologia e Medicina Oral (20 de outubro de 2018, Ancona, Itália), centrando-se no tema da MRONJ e, em particular, nas práticas comuns em risco de inadequação no diagnóstico e terapia da MRONJ, bem como na prevenção da MRONJ e no tratamento dentário de pacientes em risco de MRONJ. Ao mesmo tempo, os autores atualizaram as indicações e procedimentos de fácil aplicação para cirurgiões-dentistas, recomendando boas práticas, a fim de reduzir o risco de aparecimento de MRONJ e diagnosticá-lo precocemente.	Tratou-se de pacientes oncológicos e osteometabólicos em risco por serem expostos a diversos medicamentos com atividade antirreabsortiva (ou seja, bifosfonatos e denosumabe) ou, mais recentemente, antiangiogênica. Os especialistas se concentraram no tema da MRONJ usando as seguintes 6 subcategorias principais (questões): (1) diagnóstico clínico; (2) diagnóstico radiológico; (3) prevenção primária (antes e durante a ingestão de drogas); (4) manejo odontológico; (5) férias medicamentosas e (6) terapia MRONJ. Para cada questão, foi planejada uma prática recomendada.	Dentre as atualizações realizadas, destacam-se as recomendações de boas práticas: **(1) <u>Diagnóstico clínico</u>:** Avaliar a ingestão de todas as terapias farmacológicas e não apenas bisfosfonatos, realizar exame físico e histórico médico completo, juntamente com exames radiológicos; Realizar biópsias ósseas da mandíbula somente se houver suspeita de metástases em pacientes com câncer; levar em consideração não apenas o osso necrótico exposto, mas também outros sinais clínicos e imagens; Considerar que a dor nem sempre precisa estar presente nos casos de MRONJ; Considerar que alguns casos podem surgir pela presença de doenças dento-periodontais ou espontaneamente. **(2) <u>Diagnóstico radiológico</u>:** avaliar clínica e radiologicamente quaisquer fatores de risco locais; Realizar exames radiológicos em todos os casos de doenças dentárias nos pacientes em risco de MRONJ; Indicar tomografia computadorizada (TC) nos casos de MRONJ confirmada radiograficamente; Especificar a hipótese diagnóstica ao solicitar exame de imagem; Não atrasar a solicitação de exame radiológico diante da suspeita de MRONJ, independente de exposição óssea ou fístulas; Associar o exame clínico ao exame de imagem para o diagnóstico da MRONJ; Prescrever exames radiológicos para doenças ósseas sem meio de contraste; Direcionar o tratamento da MRONJ após definir a extensão e gravidade através do exame de imagem; Usar TC para monitorar MRONJ após tratamento conservador e/ou cirúrgico. **(3) <u>Prevenção da MRONJ</u>:** entende-se como prevenção primária a aplicação dos protocolos corretos para pacientes pré-tratamento e em tratamento com os agentes modificadores ósseos, visando a eliminação/redução dos fatores de risco orais e manutenção da saúde bucal, e prevenção secundária o diagnóstico precoce da MRONJ. Assim, recomenda-se: Extração de dentes com doenças endodônticas e/ou periodontais em pacientes com risco de MRONJ, quando uma abordagem conservadora não é possível e um bom prognóstico não é garantido; Manter os dentes em inclusão parcial ou total, se nenhum sinal e/ou sintoma estiver presente; Agendar nos pacientes oncológicos o primeiro check-up odontológico o mais rápido possível, preferencialmente durante o estadiamento do tumor; Agendar exames odontológicos preventivos mesmo em pacientes com risco de MRONJ, mesmo edêntulos ou portadores de próteses removíveis, a fim de interceptar e corrigir qualquer lesão na mucosa oral; Pesquisar qualquer sinal de alteração óssea maxilar em pacientes com câncer, revisando as imagens dos exames de imagem (por exemplo, cintilografia óssea, CT-PET) já realizados para estadiamento da doença oncológica, a fim de potencialmente detectar eventuais sinais precoces de MRONJ, antes de prescrever imagens específicas adicionais. **(4) <u>Manejo odontológico</u>:** Evitar a reabilitação com implantes em pacientes com câncer e planejar a reabilitação não cirúrgica; Recomendar sempre, em pacientes com risco de MRONJ, profilaxia antibiótica quando forem planejados procedimentos cirúrgicos envolvendo o processo dento-alveolar ou ossos maxilares; Praticar procedimentos cirúrgicos planejando a cicatrização por primeira intenção com a	MRONJ é uma complicação potencialmente grave em pacientes com eventos esqueléticos devido ao câncer. Esta condição pode fornecer uma redução na qualidade de vidas das pessoas devido a infecções maxilares. Embora progressos tenham sido alcançados, há uma série de aspectos controversos sobre MRON, em relação a patogênese, diagnóstico e tratamento. A definição das seis questões relacionadas à MRONJ destaca o conhecimento atual e as melhores práticas recomendadas, a fim de melhorar o manejo desse perfil de pacientes.

				manutenção do coágulo; **(5) <u>Férias medicamentosas</u>:** Planejar a avaliação combinada pelo prescritor (alto risco versus baixo risco de fratura e outros eventos relacionados ao esqueleto) e pelo dentista (alto risco versus baixo risco de complicações pós-extração) para determinar se ou não, há necessidade de suspensão preventiva de bisfosfonato ou denosumabe em altas doses antes e depois do procedimento odontológico; **(6) <u>Terapia MRONJ</u>:** Prescrever um regime antibiótico de amplo espectro como parte integrante do tratamento cirúrgico: altas doses de amoxicilina/ácido clavulânico (1000 mg três vezes por dia), mais metronidazol em altas doses (500 mg três vezes por dia), a partir do dia anterior à cirurgia e até o 10º dia de pós-operatório. Alternativas devem ser utilizadas em caso de alergia relatada à penicilina; Realizar biópsia óssea diagnóstica em caso de suspeita clínica e radiológica de metástases ósseas na mandíbula ou área de mieloma, a fim de distingui-las do local da doença MRON; Usar TC para planejar adequadamente a extensão da MRONJ antes de cirurgias; Antecipar o tratamento cirúrgico, quando indicado, para minimizar a carga cirúrgica para pacientes com MRONJ e aumentar a probabilidade de cura a longo prazo; Sempre alisar as superfícies ósseas diante de procedimento cirúrgico, para reduzir exposição óssea; Planejar o tratamento cirúrgico da MRONJ individualmente; Discutir e planejar a interrupção temporária de qualquer medicamento, de acordo com o prescritor e com base em suas propriedades farmacológicas, antes de iniciar cada tratamento cirúrgico; Adotar o tratamento cirúrgico precoce também em pacientes assintomáticos com MRONJ; Não confiar em marcadores sistêmicos de remodelação óssea para estabelecer algoritmos de tratamento individuais para MRONJ, mas deve-se examinar cuidadosamente todos os fatores potenciais que provavelmente influenciarão o sucesso a longo prazo das terapias.	

Quadro 1. (Continuação)Estudos selecionados de acordo com os critérios de elegibilidade pré-estabelecidos

AUTOR(ES)/ ANO	TÍTULO	OBJETIVOS	METODOLOGIA	RESULTADOS	CONCLUSÕES
TORRES *et al.*, 2020	Osteonecrose da mandíbula relacionada a medicamentos e laserterapia de baixa potência como tratamento adjuvante: relato de caso	Relatar um caso clínico de uma MRONJ tratada com LLLT.	Relato de caso descrito por meio de imagens e registros de prontuários de uma paciente do sexo feminino, de 48 anos e com diagnóstico de câncer de mama metastático. Diante do uso de BFs (ácido zoledrônico) e realização de exodontias dos dentes 46, 47 e 48, a MRONJ estágio 2 foi desenvolvida. Para o tratamento da MRONJ, foi preconizado a LLLT com o equipamento Therapy EC no comprimento de onda de 660 nm ± 10 nm (espectro vermelho) com potência fixa de 100 mW ± 20 %, e o comprimento de onda 808 nm ± 10 nm (espectro infravermelho) com potência fixa de 100 mW ± 20 %, de acordo com o protocolo clínico de laserterapia que preconiza a energia de 0,5J por ponto na área de exposição óssea (espectro vermelho) e a energia de 3,0 J por ponto em as áreas óssea vestibular e lingual (no espectro infravermelho).	Observou-se que a LLLT proporcionou melhora significativa em relação aos sinais inflamatórios (principalmente inchaço e dor), xerostomia, controle bacteriano e mucosite oral induzida por quimioterapia, evitou fístulas orais ou cutâneas e cicatrizou a mucosa do tecido ósseo. No entanto, a MRONJ permaneceu estável, não havendo regressão e cura.	A LLLT pode ser considerada eficaz em pacientes com MRONJ, evitando fístulas orais ou cutâneas e cicatrizando a mucosa do tecido ósseo, melhorando a qualidade de vida do paciente.
MAGALHÃES *et al.*, 2023	Pentoxifilina e tocoferol como profilaxia para osteonecrose da mandíbula por agentes modificadores ósseos em pacientes com câncer submetidos à extrações dentárias: uma série de casos	Avaliar o efeito profilático da pentoxifilina e tocoferol (PENTO) sobre a frequência e gravidade da MRONJ diagnosticada em até três meses em pacientes com câncer submetidos a extrações dentárias e em tratamento com agentes modificadores ósseos.	Foi realizada uma série de casos no ambulatório de odontologia do Instituto de Medicina Integral Prof. Fernando Figueira (IMIP) entre abril de 2021 e abril de 2022. Dentre os critérios de elegibilidade, foram incluídos pacientes maiores de 18 anos e excluídos aqueles com metástase maxilar ou que realizaram radioterapia de cabeça ou pescoço. O protocolo PENTO (Pentoxifilina 400mg e Tocoferol 400 UI, a cada 8h) foi prescrito 15 dias antes e 15 dias após a extração dentária. Além disso, foi prescrito Amoxicilina 500mg e Metronidazol 400mg a cada 8h (2 dias antes e 8 dias após a extração dentária), bochecho com Digluconato de clorexidina 0,12% a cada 12 horas (durante 7 dias após a extração dentária), bem como Dipirona 500mg a cada 4h, em caso de dor. Os pacientes foram reavaliados em uma semana, um mês e três meses após a extração dentária. O desfecho analisado foi o desenvolvimento da MRONJ.	Foram triados 114 pacientes, e destes, 17 foram incluídos no estudo. Foram realizadas 32 extrações dentárias. Os extremos de idade foram 43 e 73 anos e a maioria do sexo feminino. O câncer de mama foi predominante e a doença metastática em 35,3% dos casos. Todos os pacientes usaram bisfosfonatos por via intravenosa. Após as extrações dentárias, a MRONJ estágio 1 foi diagnosticada em 3 (17,6%) dos 17 pacientes incluídos, sendo em 3 (9,4%) das 32 extrações dentárias realizadas no total de pacientes incluídos. Nos três casos de desenvolvimento da MRONJ, o tratamento foi realizado com o protocolo medicamentoso mencionado na metodologia, bem como com a terapia fotodinâmica antimicrobiana (utilizando o azul de metileno 0,01% com tempo de pré-irradiação de 5 minutos, associado ao laser de baixa potência, com o mínimo de 3 sessões e o máximo de 15 sessões, de acordo com a disponibilidade do paciente) e sequestrectomia (quando necessário). O reparo das três MRONJ foi obtido em 30 dias.	O uso profilático do protocolo PENTO reduziu a gravidade das lesões de MRONJ, foi bem tolerado e mostrou adesão dos pacientes.

Quadro 1. (Continuação)Estudos selecionados de acordo com os critérios de elegibilidade pré-estabelecidos

AUTOR(ES)/ ANO	TÍTULO	OBJETIVOS	METODOLOGIA	RESULTADOS	CONCLUSÕES
DI FEDE *et al.*, 2018	O Manejo odontológico de Pacientes em Risco de Osteonecrose da Mandíbula Medicamentosa: Novo Paradigma de Prevenção Primária	O objetivo deste artigo é descrever o novo paradigma da Sociedade Italiana de Patologia Oral e Medicina no manejo odontológico preventivo em pacientes com risco de MRONJ, antes, durante a após a administração dos agentes modificadores ósseos relacionados à MRONJ.	Foram evidenciados três fatores de risco principais: (1) o tipo de medicamentos relacionados à MRONJ - antirreabsortivos (por exemplo, bisfosfonatos, denosumabe) e antiangiogênicos (por exemplo, bevacizumabe, sunitinibe); (2) a categoria de paciente em risco para MRONJ - paciente oncológico versus não oncológico; (3) as tipologias e o momento dos tratamentos odontológicos (por exemplo, antes, durante ou após a administração do medicamento).	Os principais medicamentos relacionados à MRONJ incluem os bisfosfonatos e o denosumabe. Com base em dados epidemiológicos sobre o aparecimento da MRONJ, o risco é maior para pacientes com câncer, que provavelmente estão expostos contemporaneamente a um número elevado de fatores de risco para MRONJ. De fato, há uma frequência de MRONJ entre 0,2% e 6,7% em pacientes com câncer expostos a agentes modificadores ósseos. É útil distinguir três tipologias de tratamentos odontológicos: (I) Indicados: que são necessários para prevenir o risco de MRONJ; (II) Possíveis: que são considerados irrelevantes em relação ao risco de MRONJ; e (III) Contraindicados: que estão associadas a um risco reconhecido de MRONJ. No tocante aos momentos dos tratamentos odontológicos, tem-se o seguinte: • **Pacientes com câncer em fase de pré-tratamento com agentes modificadores ósseos:** devem ser informados e conscientizados sobre os riscos inerentes à MRONJ e a necessidade de realizar a adequação bucal, bem como permanecer em acompanhamento odontológico, a fim de monitorar o estado dos tecidos duros e moles e manutenção de uma excelente condição oral. • **Pacientes com câncer em fase de tratamento**: Os procedimentos cirúrgicos necessários para eliminar focos infecciosos são definidos como indicados na presença de doenças dentárias que não podem ser resolvidas de outra forma. Para a realização destes procedimentos cirúrgicos, além da mínima manipulação óssea, é à intervenção e por pelo menos 6 dias após a intervenção indicado uma profilaxia que inclua o uso do antisséptico clorexidina a 0,12% por 3 vezes ao dia, a partir de 7 dias antes do procedimento odontológico planejado, associado a uma antibioticoterapia (por exemplo, Ampicilina/Sulbactam e Metronidazol que deverá ser administrado a partir do dia anterior. Quando processos inflamatório-infecciosos podem ser tratados com procedimentos cirúrgicos periodontais e/ou endodônticos, o clínico deve aplicar as mesmas recomendações em relação às extrações dentárias.	A MRONJ é uma doença debilitante, onde pode afetar a qualidade de vida do paciente e uma abordagem multidisciplinar com um diálogo sustentado entre os clínicos envolvidos no tratamento de pacientes em risco de MRONJ deve ser adotada para melhorar a eficácia terapêutica e assim aumentar a qualidade de vida do paciente**.** Além disso, é necessário intervir nos sinais precoces de MRONJ para prevenção secundária.

Quadro 1. (Continuação)Estudos selecionados de acordo com os critérios de elegibilidade pré-estabelecidos

AUTOR(ES)/ ANO	TÍTULO	OBJETIVOS	METODOLOGIA	RESULTADOS	CONCLUSÕES
MAUCERI *et al.*, 2018	Tratamento Cirúrgico Conservador da Osteonecrose da Mandíbula Relacionada a Bisfosfonatos com Laser Er,Cr:YSGG e Plasma Rico em Plaquetas: Estudo Longitudinal	Avaliar a eficiência de um tratamento cirúrgico conservador combinando laser de Er,Cr:YSGG e plasma rico em plaquetas (PRP) para o tratamento de MRONJ em pacientes oncológicos.	Trata-se de um estudo de coorte longitudinal. Os critérios de inclusão foram: (1) idade ≥ 18 anos; (2) diagnóstico de câncer; (3) tratamento com BFs por causa do câncer de base. Foram excluídos do estudo os pacientes que apresentavam (1): história prévia de irradiação para a região maxilofacial; (2) acometimento neoplásico dos maxilares; (3) tratamento cirúrgico prévio dos maxilares; (4) más condições gerais. O tratamento para a MRONJ envolveu a terapia cirúrgica assistida por laser associada ao PRP. O protocolo cirúrgico consistiu na elevação de um retalho mucoperiosteal de espessura total para exposição da área cirúrgica; curetagem óssea (desbridamento) e sequestrectomia do osso necrótico (se necessário) utilizando laser Er,Cr:YSGG. O aparelho laser utilizou uma fonte de energia pulsada; uma ponta de safira MS75 (Biolase, Inc.) com 6 mm de comprimento e 750 μm de diâmetro foi utilizada com um spray de água a 80% e 40% de ar durante a irradiação. A ponta de safira foi posicionada a 1 a 2 mm do tecido alvo e mantida perpendicular à superfície óssea irradiada. A potência de saída do laser pode ser variada de 0 a 6 W, enquanto o tamanho do ponto de feixe na ponta foi de 1,26·10 3 mm^2. Foram agendados retornos para a retirada da sutura sete dias após a cirurgia e os pacientes serão acompanhados em períodos pré-estabelecidos: décimo quinto dia, meses um, três, seis e doze. Para preparar o PRP e induzir sua gelificação, foram utilizados os materiais fornecidos pelo fabricante e seguidas as instruções fornecidas.	Foram incluídos 10 pacientes com diagnóstico de MRONJ em estágio I ou II. A cicatrização da ferida foi concluída no momento da retirada da sutura em 30% dos pacientes. Observou-se que foi possível tratar pacientes com MRONJ com o tratamento cirúrgico conservador através de PRP combinado com laser Er,Cr:YSGG, ambos mostrando-se capazes de melhorar a cicatrização óssea e mucosa. O uso do laser Er,Cr:YSGG permitiu a ressecção eficiente da maxila sem o uso de instrumentos rotativos convencionais, uma vez que produziu um corte claro e preciso com mínima lesão dos tecidos duros e moles contíguos. Muitos autores sugeriram a aplicação do PRP para melhorar a cicatrização da ferida pós-cirúrgica. O gel de PRP estimula a liberação de fatores de crescimento e promove a angiogênese e a cicatrização óssea e mucosa.	Apesar dos avanços da prevenção contra a MRONJ, ainda não existe um protocolo de tratamento específico para o manejo da MRONJ. A remoção cirúrgica do osso necrótico deve ser realizada com o laser Er,Cr:YSGG, que possui propriedades marcantes com efeitos antibacterianos e bioestimulativos, reduz a dor pós-operatória e promove a cicatrização tecidual. Além disso, o PRP é um produto autólogo, biocompatível, de fácil manuseio, rico em fatores de crescimento e melhora a cicatrização tecidual em feridas residuais pós-cirúrgicas. No entanto, mais estudos prospectivos são necessários para confirmar essa afirmação com uma amostra maior de pacientes.

Quadro 1. (Continuação)Estudos selecionados de acordo com os critérios de elegibilidade pré-estabelecidos

AUTOR(ES) /ANO	TÍTULO	OBJETIVOS	METODOLOGIA	RESULTADOS	CONCLUSÕES
OTTO *et al.*, 2018	Osteonecrose da mandíbula relacionada a medicamentos: prevenção, diagnóstico e manejo em pacientes com câncer e metástases ósseas.	Fornecer as diretrizes práticas para ajudar a prevenir, diagnosticar e tratar a MRONJ em pacientes oncológicos com metástase óssea.	Trata-se de uma revisão de literatura, baseada em uma revisão das melhores evidências atualmente disponíveis, sendo selecionados artigos de 2005 a 2018.	**Aconselhamento preventivo e medidas antes de iniciar o tratamento com denosumabe ou bifosfonatos:** A avaliação odontológica completa (clínica e radiológica) deverá ser realizada, procedimentos restauradores devem ser realizados em quaisquer dentes que sejam recuperáveis e quaisquer dentes não restauráveis ou com mau prognóstico (por exemplo: lesões periapicais extensas ou doença periodontal moderada a avançada) devem ser extraídos. Quaisquer infecções na cavidade oral devem ser tratadas adequadamente (por exemplo: periodontite marginal com tratamento periodontal sistemático, periodontite apical com tratamento endodôntico). **Aconselhamento preventivo e medidas durante o tratamento com denosumabe ou bisfosfonatos:** Os doentes devem ser aconselhados a manter bons níveis de higiene oral e a submeter-se a check-ups dentários regulares (por exemplo, de 6 em 6 meses) durante o tratamento; Conselhos sobre os principais sinais e sintomas de MRONJ devem ser reiterados para que os pacientes estejam a qualquer alteração sugestiva de MRONJ durante a terapia, e quaisquer materiais de educação disponíveis para o paciente devem ser fornecidos, se isso ainda não tiver sido feito. **Manejo da MRONJ em pacientes oncológicos com metástases ósseas:** A remoção completa do osso necrótico, o alisamento das bordas ósseas afiadas e o fechamento meticuloso da ferida, acompanhados de antibioticoterapia perioperatória, são geralmente considerados a abordagem mais adequada para alcançar a cicatrização da MRONJ.	Otimizar o manejo da MRONJ pode ser um desafio. Os protocolos de tratamento são complexos e precisam ser adaptados ao paciente individual. Assim, medidas preventivas são efetivas e tornam-se indispensáveis, devendo ser discutidas entre a equipe multidisciplinar e os pacientes antes e durante o tratamento com denosumabe ou bisfosfonatos.

Quadro 1. (Continuação)Estudos selecionados de acordo com os critérios de elegibilidade pré-estabelecidos

AUTOR(ES) /ANO	TÍTULO	OBJETIVOS	METODOLOGIA	RESULTADOS	CONCLUSÕES
UEDA *et al*., 2021	Fatores de risco orais associados à osteonecrose da mandíbula relacionada a medicamentos em pacientes com câncer	Investigar os fatores de risco orais associados ao desenvolvimento de MRONJ.	Um estudo retrospectivo foi realizado em 398 pacientes com câncer que receberam BMAs em dose oncológica entre 2007 e 2018. Fatores de saúde geral, demográficos e odontológicos foram examinados juntamente com o desenvolvimento de MRONJ em todos os pacientes. A taxa cumulativa de ocorrência de MRONJ foi calculada por meio da análise de Kaplan-Meier. Os fatores clínicos foram analisados por meio da análise de regressão de Cox.	MRONJ ocorreu em 42 dos 398 pacientes (10,6%). A idade média foi de 66,0 ± 10,6 anos (variação de 19 a 90 anos), incluindo 250 (62,8%) homens. Os tipos de câncer mais comuns foram câncer de pulmão (37,9%), câncer de próstata (19,8%) e mielomas múltiplos (12,3%). Trezentos e dois (75,9%) pacientes iniciaram intervenções odontológicas antes da administração da BMA. A duração do início da administração de BMA variou de 1 a 2.436 dias (mediana, 43 dias). Entre os participantes com intervenções odontológicas iniciadas antes da administração de BMA, MRONJ ocorreu em 7,9% dos pacientes, e entre os participantes com intervenções odontológicas iniciadas após a administração de BMA, MRONJ ocorreu em 18,8% pacientes. As taxas de incidência cumulativa de 1, 2, 3 e 4 anos foram de 4,5, 12,9, 17,7 e 21,6%, respectivamente. A quimioterapia, o tabagismo e a terapia concomitante com esteroides não foram fatores de risco para a MRONJ neste estudo. Além disso, o número total de administrações de BMA (incluindo dose de BPs e DMAB individualmente e combinados) não demonstrou ser um fator de risco para o desenvolvimento de MRONJ. Porém, sabe-se que a administração de BMA a longo prazo é um fator de risco para MRONJ. A exodontia após o início da administração de BMA é considerada um fator de risco para MRONJ, mas não foi associada ao desenvolvimento de MRONJ no presente estudo. Entre os achados radiográficos anormais, a perda óssea alveolar envolvendo mais da metade da raiz foi significativamente associado ao início da MRONJ, o que pode indicar que a periodontite grave pode ser um fator de risco mais significativo para MRONJ do que a extração dentária. O toro mandibular também foi significativamente associado ao desenvolvimento de MRONJ.	Os achados deste estudo sugerem que pacientes com perda óssea alveolar envolvendo mais da metade da raiz em radiografias panorâmicas e toro mandibular apresentam alto risco de desenvolvimento de MRONJ durante o tratamentos com BMAs. Logo, a intervenção odontológica antes da administração de BMA e o manejo oral frequente durante o tratamento são importantes para prevenir a MRONJ em pacientes com câncer que recebem BMAs.

Quadro 1. (Continuação)Estudos selecionados de acordo com os critérios de elegibilidade pré-estabelecidos

AUTOR(ES) /ANO	TÍTULO	OBJETIVOS	METODOLOGIA	RESULTADOS	CONCLUSÕES
LEONARDI *et al*., 2022	Alternativas terapêuticas para osteonecrose maxilar associada a drogas (MRONJ): relato de dois casos clínicos e revisão da	Relatar dois casos clínicos de MRONJ tratados com dois protocolos terapêuticos distintos e analisar a literatura disponível sobre esses aspectos com base na classificação clínica definida pela Associação	O relato dos dois casos clínicos foi realizado por meio de informações de prontuários e imagens. Dois protocolos terapêuticos distintos foram utilizados para o tratamento da MRONJ: tratamento conservador e tratamento cirúrgico + PRF.	Caso I: Paciente com MRONJ estágio III, optou-se pela realização do tratamento conservador baseado em irrigações semanais (três vezes durante a semana), à base de iodopovidona, digluconato de clorexidina 0,12% e peróxido de hidrogênio 10 volumes. Além disso, foi prescrita antibioticoterapia de clindamicina 600mg a cada 8 horas. Após dois meses, observou-se nítida melhora do quadro clínico, com acentuada mobilidade de fragmento ósseo que devidamente retirado. Além disso, houve cicatrização total da fístula cutânea, ausência de supuração e sintomas dolorosos. A MRONJ foi recoberta por mucosas de cor e textura normais. Caso II: Paciente com estágio II de MRONJ, onde inicialmente optou-se pelo tratamento conservador com o mesmo esquema terapêutico do primeiro caso	O tratamento conservador tem menos estresse para o paciente e, para alguns estudos, baixa taxa de recorrência. Mesmo com abordagem radical e colocação intraalveolar de PRF, houve bons resultados quando a abordagem MRONJ foi abrangente, complementando os

	literatura	Americana de Cirurgiões Bucomaxilofaciais (AAOMS).		(antibioticoterapia de clindamicina 600mg a cada 8 horas e irrigações semanais). No entanto, houve uma má resposta durante 2 meses de tratamento. Com isso, iniciou-se o tratamento cirúrgico, sendo realizada toilette cirúrgica, sequestro e desbridamento do osso necrótico com o uso da Piezocirurgia. Posteriormente, foi obtido sangue do paciente, que foi processado para obtenção das membranas de PRF. Em seguida, foram firmemente suturados à mucosa circundante. Os controles pós-operatórios demonstraram fechamento epitelial favorável, ausência de dor, inflamação e supuração. Os pontos foram retirados quinze dias depois. Após um mês, houve nítida melhora do quadro clínico.	tratamentos conservadores (baseados em irrigações locais e medicação sistêmica em um primeiro momento) e, em seguida, dando origem a uma fase cirúrgica adequada. No entanto, cabe destacar que atualmente não há um consenso completo sobre o manejo clínico da MRONJ, sendo necessários mais estudos para comprovar um protocolo mundialmente aceito a fim de proporcionar uma qualidade de vida aos pacientes.

Quadro 1. (Continuação)Estudos selecionados de acordo com os critérios de elegibilidade pré-estabelecidos

AUTOR(ES) /ANO	TÍTULO	OBJETIVOS	METODOLOGIA	RESULTADOS	CONCLUSÕES
COROPCIUC *et al.*, 2023	Risco de osteonecrose da mandíbula relacionada a medicamentos após extrações dentárias em pacientes recebendo agentes antirreabsortivos - Estudo retrospectivo de 240 pacientes	Investigar a incidência, os fatores de risco e o desfecho da osteonecrose da mandíbula relacionada a medicamentos após extrações dentárias em pacientes recebendo agentes antirreabsortivos para osteoporose ou metástases ósseas.	Trata-se de um estudo retrospectivo, onde foram incluídos todos os pacientes em tratamento com agentes antirreabsortivos, que foram encaminhados para pelo menos uma extração dentária ao departamento de Cirurgia Bucomaxilofacial dos Hospitais Universitários de Lovaina, entre 2010 e 2021. Foram coletados dados referentes à idade, sexo, tabagismo, tipo de antirreabsortivo tomado e tempo de exposição, data da última administração do antirreabsortivo antes da data da cirurgia, bem como indicação e data da exodontia (ou seja, infecção periodontal, raiz residual, cárie profunda, infecção apical, fratura dentária, dente impactado) e a data da primeira cicatrização completa observada.	Foram incluídos no estudo 240 pacientes submetidos a exodontias. Destes, 126 pacientes (102 mulheres, 24 homens) foram tratados com agentes antirreabsortivos para osteoporose e 114 pacientes (65 mulheres, 49 homens) receberam um agente antirreabsortivo por razões oncológicas. Globalmente, foram utilizados antibióticos antes e após a extração em 88 % e 89 % dos doentes, respectivamente. Um total de 71 pacientes desenvolveram MRONJ e foram acompanhados por uma mediana de 37,0 meses. Nos 169 pacientes que não desenvolveram MRONJ, a mediana de seguimento após a extração foi de 48,9 meses. Incidência de MRONJ: Os achados demonstraram um maior risco de MRONJ após extrações dentárias na coorte de metástases ósseas (50,9%) em comparação com a coorte de osteoporose (10,3%). Ao corrigir o tempo de seguimento, obteve-se uma incidência de MRONJ de 2,7% e 26,4% por pessoa-ano nas coortes de osteoporose e metástases ósseas, respectivamente. Fatores de Risco: Na coorte de metástases ósseas, um ambiente dentário infeccioso foi associado a mais MRONJ, enquanto o uso de antibióticos antes ou após a extração dentária, o uso de L-PRF e um tempo maior desde a última administração antes da extração foram associados a um menor risco de MRONJ. Na análise multivariada, o L-PRF e o tempo desde a última administração antes da extração foram associados com menor risco de MRONJ. O uso de ácido zoledrônico também foi associado a um risco aumentado de MRONJ em comparação com outros regimes de administração de antirreabsortivos. Desfecho: O desfecho da MRONJ difere entre pacientes com osteoporose e oncologia.	Uma proporção considerável de pacientes que receberam agentes antirreabsortivos desenvolveu MRONJ após uma extração dentária nesta coorte, quando tratados para osteoporose (10,3%) ou para a prevenção de eventos relacionados ao esqueleto em caso de metástases ósseas (50,9%). Um perfil de risco individual relacionado ao paciente é aconselhado antes de se submeter a extrações dentárias. Se as extrações dentárias forem inevitáveis em pacientes tratados com agentes antirreabsortivos, medidas preventivas como o uso de antibióticos e L-PRF podem reduzir o risco de MRONJ nesses pacientes. Além disso, em pacientes oncológicos, a realização da extração pelo menos três meses após a última administração dos agentes antirreabsortivos pode ser aconselhada, se isso for possível. Qualquer decisão sobre a alteração do intervalo de administração dos agentes antirreabsortivos deve levar em conta o estado individual de cada paciente e se um atraso da extração dentária é possível. Quando detectadas precocemente e tratadas por diretrizes estabelecidas, a maioria das lesões de MRONJ, tanto em pacientes com osteoporose quanto em pacientes com câncer, acaba cicatrizando.

Quadro 1. (Continuação)Estudos selecionados de acordo com os critérios de elegibilidade pré-estabelecidos

AUTOR(ES) /ANO	TÍTULO	OBJETIVOS	METODOLOGIA	RESULTADOS	CONCLUSÕES
CHALEM *et al*., 2020	Abordagem terapêutica e algoritmos de manejo na osteonecrose da mandíbula relacionada a medicamentos (MORNJ): recomendações de um grupo multidisciplinar de especialistas	Fornecer recomendações de manejo por meio de algoritmos que orientem os profissionais de saúde a prevenir, diagnosticar e tratar a MORNJ em diferentes cenários clínicos.	Trata-se de uma revisão de literatura, onde citou-se pacientes oncológicos e não oncológicos, para obtenção de subsídios acadêmicos para elaborar questões com relevância clínica. Foi selecionada uma equipe técnica multidisciplinar composta por especialistas com ampla experiência em osteoporose ou osteonecrose da mandíbula da Fundación Santa Fé (Bogotá, Colômbia) e da Asociación Colombiana de Osteoporosis y Metabolismo Mineral. Foram realizadas três rodadas: definição de questões, respostas e discussão de questões para obtenção de um acordo. Na fase 1, o grupo de desenvolvedores estruturou as questões que foram submetidas aos especialistas. Dez questões foram agrupadas em 4 tópicos principais: definição e epidemiologia, fatores de risco, diagnóstico e tratamento. Na fase 3, todos os especialistas foram convidados a discutir e argumentar as respostas não consensuais.	As recomendações são as que seguem abaixo: **Estratégias de prevenção para pacientes oncológicos que recebem terapia antirreabsortiva -** Explicar os riscos do desenvolvimento da MORNJ e a necessidade da higiene oral eficaz; realizar exame oral e inclusão de imagens complementares (de acordo com cada caso) antes de iniciar o tratamento; preconizar o tratamento odontológico conservador sempre que possível. Além disso, procedimentos invasivos e próteses devem ser realizados preferencialmente antes do início dos medicamentos antirreabsortivos; evitar traumas na mucosa oral devido a próteses fixas ou parcialmente removíveis mal ajustadas; A extração dentária e qualquer outro procedimento cirúrgico na boca devem ser realizados enquanto se toma antibióticos antes e depois do procedimento cirúrgico. O fechamento da ferida deve ter como objetivo proteger o osso residual. **Diagnóstico** - O diagnóstico precoce permitirá um controle eficaz dos sintomas, evitará a progressão da lesão e trará elementos que melhorarão a qualidade de vida do paciente. **Tratamento da MRONJ em pacientes oncológicos** - Estágio I: o tratamento deve ser baseado no descrito pela AAOMS, que prescreve o controle microbiológico com enxaguantes bucais, juntamente com todas as medidas pertinentes para controlar a inflamação local. Se houver corte na borda óssea que possa prejudicar tecidos moles, ou se estiver muito contaminado, a borda cortante deve ser eliminada. A ideia nesta etapa é facilitar a formação de sequestro que permitirá a eliminação do osso necrótico e contaminado. Portanto, isso também requer um acompanhamento atento, uma vez que se o sequestro for identificado, ele deverá ser eliminado. Estágio II: deve-se iniciar antibioticoterapia sistêmica. Deverão ser colhidas amostras de cultura com o respetivo antibiograma, devendo ser realizado tratamento antibiótico orientado. Estágio III: A única alternativa é uma cirurgia complexa que provavelmente incluirá uma reconstrução. Poderá deixar sequelas funcionais, estéticas e psicológicas.	Estratégias de prevenção devem ser adotadas para evitar uma complicação rara, como a MRONJ, que pode comprometer a qualidade de vida dos pacientes. A abordagem terapêutica em pacientes com osteoporose e câncer, em procedimentos odontológicos invasivos, deve ser multidisciplinar e baseada no tratamento risco-benefício.

Quadro 1. (Continuação)Estudos selecionados de acordo com os critérios de elegibilidade pré-estabelecidos

AUTOR(ES)/ANO	TÍTULO	OBJETIVOS	METODOLOGIA	RESULTADOS	CONCLUSÕES
ALMEIDA *et al.*, 2021	Terapia Fotodinâmica como Coadjuvante no Tratamento da Osteonecrose Medicamentosa da Mandíbula: Relato de caso	Relatar um caso de tratamento da MRONJ utilizando a terapia fotodinâmica antimicrobiana (aPDT) como coadjuvante.	Trata-se de um relato de caso de um paciente com câncer de mama, em uso de ácido zoledrônico e com MRONJ estágio II, onde foi realizado através de informações colhidas do prontuário, bem como por meio de registros fotográficos. O tratamento estabelecido para a MRONJ envolveu: Tratamento conservador: • Recomendação de antibioticoterapia oral (clindamicina 300 mg) por 7 dias e bochecho com digluconato de clorexidina 0,12% a cada 12 horas também por 7 dias. • Curetagem óssea necrótica • Retirada da prótese parcial removível para evitar trauma na região. • Uso de aPDT como adjuvante. O procedimento das sessões de aPDT foi realizado com um aparelho laser Hand Duo (MM Optics LTDA) que possui modo de operação contínua, laser emissor de luz semicondutor (gaAlAs e InGaAlP), potência fixa de 100 mW e spot de 0,03 cm^2. O comprimento de onda vermelho (λ660 nm), durante 90 segundos, com o ponto em contato com a lesão, forneceu 9 J de energia. O gel azul de metileno - 0,01% (Chimiolux DMC) foi utilizado como agente fotossensibilizante. O tempo pré-irradiação foi fixado em 5 minutos. Em seguida, a área foi lavada por 1 minuto com soro fisiológico estéril para lavar o excesso do fotossensibilizador. Os intervalos entre cada sessão de aPDT foram estabelecidos em 48 horas.	Após 12 sessões de aPDT, observou-se regressão completa da lesão com ausência de sintomas dolorosos ou presença de secreção purulenta na região. Entretanto, após 2 semanas, uma nova lesão foi observada, desta vez na região anterior da maxila (anteriormente as primeiras lesões eram bilaterais em tuberosidades, esquerdo e direito). Portanto, foi reforçado que o paciente não utilizasse a prótese atual mesmo comprometendo a estética. O mesmo protocolo citado na metodologia foi seguido, envolvendo com antibioticoterapia, a curetagem de osso necrótico, enxaguatórios bucais com digluconato de clorexidina 0,12% e aplicação de aPDT. Após duas sessões de aPDT e seguindo todos os cuidados já citados, o paciente retornou com regressão completa da lesão. Nesse momento, o paciente foi estimulado a iniciar o tratamento de reabilitação para o uso de uma prótese bem adaptada após 24 meses de acompanhamento, a paciente encontrava-se assintomática, sem evidência de MRONJ e referindo melhora da qualidade de vida.	O uso da aPDT na MRONJ ainda não é amplamente difundido. Entretanto, os poucos estudos disponíveis sugerem que essa terapia pode representar-se como um importante adjuvante dentro de um conjunto de protocolos clínicos, como também observado neste relato de caso. Cabe salientar que ensaios clínicos randomizados devem ser realizados para que o benefício da aPDT no tratamento da MRONJ possa ser evidenciado com maior embasamento científico.

AUTOR(ES) /ANO	TÍTULO	OBJETIVOS	METODOLOGIA	RESULTADOS	CONCLUSÕES
YAROM *et al.*, 2019	Osteonecrose da Mandíbula relacionada a Medicamnetos: Diretriz de Prática Clínica MASCC/ISOO/ASCO	Fornecer orientação sobre as melhores práticas na prevenção e manejo da MRONJ em pacientes com câncer.	O desenvolvimento das diretrizes envolveu uma revisão sistemática da literatura e um processo formal de consenso. PubMed e EMBASE foram pesquisados para estudos de prevenção e manejo de MRONJ relacionados a agentes modificadores ósseos para indicações oncológicas publicados entre janeiro de 2009 e dezembro de 2017. Resultados de uma revisão sistemática anterior (2003 a 2008) também foram incluídos.	**Prevenção da MRONJ:** **Coordenação do cuidado -** Para pacientes com câncer que estão programados para receber um BMA em um ambiente não urgente, a avaliação de cuidados orais, incluindo um exame odontológico, periodontal e radiográfico oral abrangente, quando viável, deve ser realizada antes de iniciar a terapia. O acompanhamento pelo dentista deve então ser realizado em um cronograma de rotina (por exemplo, a cada 6 meses) uma vez que a terapia com um BMA tenha começado. **Fatores de risco modificáveis -** Os membros da equipe multidisciplinar (Cirurgião-Dentista; Oncologista) devem abordar os fatores de risco modificáveis para MRONJ com o paciente o mais precocemente possível. Esses fatores de risco incluem saúde bucal precária, procedimentos odontológicos invasivos, próteses dentárias mal adaptadas, diabetes mellitus não controlado e uso de tabaco. **Cirurgia dentoalveolar eletiva -** Procedimentos cirúrgicos dentoalveolares eletivos (por exemplo, extrações não clinicamente necessárias, alveoloplastias e implantes) não devem ser realizados durante a terapia ativa com um BMA em dose oncológica. Exceções podem ser consideradas quando um especialista em odontologia com experiência na prevenção e tratamento de MRONJ revisou os benefícios e riscos do procedimento invasivo proposto com o paciente e a equipe de oncologia. **Seguimento cirúrgico dentoalveolar** - Se a cirurgia dentoalveolar for realizada, os pacientes devem ser avaliados pelo dentista especialista em uma base sistemática e frequentemente programada (por exemplo, a cada 6 a 8 semanas) até que a cobertura completa da mucosa do local cirúrgico tenha ocorrido. **Manejo da MRONJ:** Medidas conservadoras constituem a abordagem inicial para o tratamento da MRONJ e podem incluir enxaguatórios bucais antimicrobianos, antibióticos se clinicamente indicados, higiene oral eficaz e intervenções cirúrgicas conservadoras (por exemplo, remoção de uma espícula óssea superficial). Intervenções cirúrgicas agressivas - (por exemplo, elevação de retalho de mucosa, ressecção em bloco de osso necrótico ou fechamento de tecidos moles) podem ser usadas se a MRONJ resultar em sintomas persistentes ou afetar a função, apesar do tratamento conservador inicial. Intervenção cirúrgica agressiva não é recomendada para exposição óssea assintomática. **Na MRONJ estágio 1 -** cuidados bucais continuados para manutenção periodontal pelo cirurgião-dentista comunitário são incentivados. As estratégias de tratamento para essa categoria incluem educação continuada do paciente sobre fatores de risco modificáveis, promoção de higiene oral meticulosa e implementação de enxaguantes bucais antimicrobianos. Pequenos procedimentos cirúrgicos (sequestro ou remoção de osso morto) para reduzir o trauma dos tecidos moles são recomendados. O Painel de Especialistas recomenda o acompanhamento a cada 8 semanas por um especialista em odontologia com comunicação sobre o status de evolução da lesão (resolvida, melhorando, estável ou progressiva) ao oncologista. **Na MRONJ estágio 2 -** as estratégias de tratamento incluem o uso de enxaguantes orais antibacterianos e antibioticoterapia sistêmica. Embora a infecção não seja a principal causa de MRONJ. O controle da dor deve ser abordado com analgésicos, e a remoção de fragmentos ósseos que irritam os tecidos moles deve ser considerada em uma abordagem cirúrgica conservadora, mas definitiva. **Na MRONJ estágio 3** - as estratégias de tratamento giram em torno do controle da dor, enxaguantes orais antibacterianos e controle de infecção por meio de antibioticoterapia, conforme necessário. Em alguns casos, o desbridamento cirúrgico ou ressecção é necessário para aumentar a probabilidade de resolução da MRONJ.	Medidas conservadoras compreendem a abordagem inicial do tratamento com MRONJ. A colaboração contínua entre o dentista e o oncologista é essencial para o atendimento ideal ao paciente.

Quadro 1. (Continuação)Estudos selecionados de acordo com os critérios de elegibilidade pré-estabelecidos

AUTOR(ES) /ANO	TÍTULO	OBJETIVOS	METODOLOGIA	RESULTADOS	CONCLUSÕES
BLATT *et al.*, 2022	Estudo Observacional Prospectivo Não Intervencionista da Fibrina Rica em Plaquetas como Adjuvante de Terapia em Pacientes com Osteonecrose da Mandíbula Relacionada a Medicamentos	Avaliar um concentrado autólogo de plaquetas como um possível aditivo no tratamento cirúrgico para otimizar a vascularização e, posteriormente, as taxas de resolução.	Foi realizado um estudo multicêntrico, prospectivo, não intervencionista, e foram incluídos todos os pacientes com MRONJ estádio I-III, em uso de agentes modificadores ósseos por indicação oncológica. Outros critérios de inclusão são os seguintes: pacientes deveriam ter 18 anos ou mais e estarem aptos a assinarem o termo de consentimento livre e esclarecido. Foram excluídos do estudo pacientes com história positiva de radioterapia na região de cabeça e pescoço, com terapia antirreabsortiva para indicação diferente da oncológica (como osteoporose), pacientes sem osso necrótico exposto (MRONJ estágio 0), com cirurgia reconstrutiva prévia com retalhos microvasculares na região de cabeça e pescoço e com metástase de doença maligna do lado da MRONJ. A PRF foi processada no intraoperatório. Após a coleta de sangue venoso de 60 mL via sistemas especiais de vacutainer (A-PRF+; Processo para PRF, Nice, França), o sangue foi imediatamente centrifugado de acordo com o protocolo do fabricante (1200 rpm por 8 min, força centrífuga relativa 177 g em rotor de ângulo fixo com raio de 110 mm; centrífuga dupla, Processo para PRF, Nice, França). Por fim, uma membrana PRF estável foi produzida por prensa manual com a PRF-box (Processo para PRF, Nice, França) e aplicada. O desfecho primário envolveu a integridade da mucosa e o desfecho secundário a percepção da dor e a qualidade de vida relacionada à saúde bucal. Após 5, 14 e 42 dias de pós-operatório, os desfechos foram avaliados por meio de avaliação clínica.	Após 5, 14 e 42 dias de pós-operatório, a cicatrização de feridas (desfecho primário: integridade da mucosa), bem como a percepção de dor e a qualidade de vida relacionada à saúde bucal (desfecho secundário) foram avaliados por meio de avaliação clínica. Entre os 52 pacientes incluídos, primariamente com MRONJ estádio I, II e III, o uso de PRF como aditivo na terapia cirúrgica não apresentou vantagem significativa para cicatrização de feridas, redução da dor ou qualidade de vida relacionada à saúde bucal.	Este estudo observacional não encontrou PRF como um aditivo terapêutico eficaz em otimizar significativamente a cicatrização de feridas, em comparação com a abordagem cirúrgica regular em adesão às diretrizes existentes. Além disso, não foi possível demonstrar mudanças significativas em termos de sensação de dor e qualidade de vida relacionada à saúde bucal. Futuros ensaios clínicos randomizados são muito necessários para validar o papel dos concentrados autólogos de plaquetas na terapia com MRONJ.

Quadro 1. (Continuação)Estudos selecionados de acordo com os critérios de elegibilidade pré-estabelecidos

AUTOR(ES) /ANO	TÍTULO	OBJETIVOS	METODOLOGIA	RESULTADOS	CONCLUSÕES
TENORE *et al.*, 2020	Manejo da osteonecrose da mandíbula relacionada a medicamentos (MRONJ) usando fibrina rica em leucócitos e plaquetas (L-PRF) e fotobiomodulação: um estudo retrospectivo	Comparar retrospectivamente o efeito de três diferentes protocolos de tratamento sobre o resultado da cicatrização em pacientes com MRONJ.	Foram recrutados pacientes com MRONJ estágio I ou II através do banco de dados do departamento de janeiro de 2019 a março de 2020 e divididos de acordo com os protocolos de tratamento em um grupo de estudo (G1) e dois grupos controle (G2 e G3). O protocolo de tratamento segue abaixo: **G1:** • **Pré-tratamento:** fotobiomodulação intraoral (modos de varredura e sem contato (a ~1 cm de distância) com os seguintes parâmetros (por sessão): potência total de 0,6 W, tempo de 15 min, frequência de 30 kHz e energia total de irradiação por sessão 577,4 J. As irradiações do laser foram realizadas no osso exposto e tecidos moles adjacentes. Foi iniciada cinco dias antes da intervenção cirúrgica, onde foram realizadas duas sessões no pré-operatório. Esquema antibiótico e antisséptico iniciado três dias antes da cirurgia: 1 g de amoxicilina/ácido clavulânico e 250 mg de metronidazol por via oral duas vezes ao dia. Enxaguante bucal com gluconato de clorexidina a 0,2% 3x/dia. • **Intraoperatório:** Sequestrectomia de osso necrótico ou desbridamento superficial/curetagem ou corticotomia/remoção cirúrgica de osso alveolar e/ou cortical. Preparo e posicionamento de membranas de L-PRF. • **Pós-operatório:** O mesmo esquema antibiótico e antisséptico continuou por sete dias após a cirurgia. A fotobiomodulação intraoral continuou duas vezes por semana (total de oito sessões). **G2:** • **Pré-operatório:** Esquema antibiótico e antisséptico iniciado três dias antes da cirurgia: 1 g de amoxicilina/ácido clavulânico e 250 mg de metronidazol por via oral duas vezes ao dia. Enxaguante bucal com gluconato de clorexidina a 0,2% três vezes ao dia. • **Intraoperatório:** Sequestrectomia de osso necrótico ou desbridamento superficial/curetagem ou corticotomia/remoção cirúrgica de osso alveolar e/ou cortical. • **Pós-operatório:** O mesmo esquema antibiótico e antisséptico continuou por sete dias após a cirurgia. **G3:** • **Pré-operatório:** Iniciado o mesmo esquema antibiótico e antisséptico de G1 e G2 caso ocorresse infecção. • **Intraoperatório:** Oito sessões de fotobiomodulação intraoral (duas sessões por semana durante quatro semanas). • **Pós-operatório:** O mesmo esquema antibiótico e antisséptico caso a infecção ocorresse.	Um total de 34 pacientes (15 pacientes com câncer de mama, 5 com câncer de próstata, 2 com câncer de pulmão, 5 pacientes com mieloma múltiplo, 1 com câncer de bexiga e 6 com osteoporose). A maioria dos pacientes que apresentou cicatrização completa foi tratada com antibioticoterapia, cirurgia, L-PRF e fotobiomodulação. No seguimento de três meses, observou-se cicatrização completa em 27 pacientes (79,4%), melhora clínica em 5 pacientes (14,7%) e recidiva em 2 pacientes (5,9%). No seguimento de seis meses, a cicatrização completa foi registrada em 22 pacientes (64,7%), a melhora clínica em 7 pacientes (20,6%) e a recidiva em 5 pacientes (14,7%). A associação do controle do crescimento microbiano através do uso de antibióticos sistêmicos, o efeito positivo do L-PRF na cicatrização tecidual e as propriedades biofísicas da fotobiomodulação demonstraram ser bem-sucedidas no manejo de MRONJ.	Apesar da crescente conscientização sobre a MRONJ, ainda falta um protocolo de tratamento padronizado. Melhores resultados foram obtidos quando o tratamento cirúrgico foi combinado com L-PRF e fotobiomodulação.

Quadro 1. (Continuação) Estudos selecionados de acordo com os critérios de elegibilidade pré-estabelecidos

AUTOR(ES) /ANO	TÍTULO	OBJETIVOS	METODOLOGIA	RESULTADOS	CONCLUSÕES
ŞAHIN *et al.*, 2020	Prevenção da osteonecrose medicamentosa da mandíbula após cirurgia dentoalveolar: experiência de uma instituição	O objetivo do estudo foi avaliar os procedimentos cirúrgicos para prevenir o desenvolvimento de MRONJ após cirurgia dentoalveolar em pacientes recebendo bisfosfonatos	Trata-se de um estudo retrospectivo com pacientes que receberam bisfosfonato e terapia medicamentosa antirreabsortiva e necessitaram de cirurgia dentoalveolar. Foram incluídos no estudo pacientes que receberam bisfosfonatos para osteoporose ou para fins oncológicos. Os procedimentos foram: 1) Dados demográficos, doenças sistêmicas, história de tratamento com bisfosfonatos (tipo de droga, via de uso, tempo de uso), tabagismo, diabetes, uso de esteroides foram registrados na primeira consulta. 2) Avaliação clínica e radiológica para confirmar a ausência de MRONJ. Os pacientes continuaram em uso da medicação. 4) Foram prescritos 1000 mg de amoxicilina/ácido clavulânico, 500 mg de metronidazol e digluconato de clorexidina a 0,12% 3 dias antes da cirurgia e 2 semanas de pós-operatório. 5) Os procedimentos cirúrgicos foram realizados sob anestesia local (2 ml de cloridrato de articaína a 4% com epinefrina 1:200.000). Não foi aplicada anestesia intraligamentar e intrapapilar por não impedir a recuperação. 6) Apenas a incisão sulcular foi utilizada na extração dos dentes com retenção de mucosa.7) Após a extração dentária, as bordas ósseas afiadas foram arredondadas com brocas.8) Após a extração, o sangue venoso obtido do sangue periférico do paciente foi centrifugado a 3000 rpm por 10 minutos em tubos de 10 ml sem anticoagulante e obtido L-PRF colocado no alvéolo de extração por meio de suturas Figura oito. Não foram feitas incisões verticais liberadoras ou mucoperiosteais para o fechamento primário.9) Nd: O laser YAG (Fotona-Eslovênia) foi utilizado para bioestimulação (comprimento de onda 1064 nm, potência 1,25 W, frequência 15Hz, fiere 320 µmin de diâmetro) no 2º dia de pós-operatório, 5, 7, 10, 14, 21 e 28 desfocados a 1-2 mm do tecido por 1 min repetidos 5 vezes.10) As suturas foram retiradas no 14º dia de pós-operatório.11) Os pacientes em uso de prótese interromperam o uso da prótese por 3 meses e depois foram utilizados com material de revestimento macio.12) Os pacientes foram examinados clínica e radiologicamente no pós-operatório 1, 3 e 6 meses.	O estudo incluiu 44 pacientes (32 mulheres e 12 homens). Os resultados foram avaliados quanto à cicatrização de feridas. O tratamento foi considerado bem-sucedido quando a cicatrização completa da mucosa foi obtida no campo cirúrgico no 1º e 3º mês de controle, sem fístula ou sintomas ósseos expostos. Neste estudo, aplicaram-se L-PRF nos alvéolos de extração simultaneamente à exodontia em pacientes com risco de MRONJ. Osteonecrose não foi encontrada em nenhum dos pacientes durante o seguimento de curto e longo prazo. Estudos prévios destacaram a importância do fechamento primário de alvéolos de extração	Como a fisiopatologia da MRONJ não é totalmente compreendida e tem muitos fatores de risco, protocolos definitivos de prevenção e tratamento ainda não foram estabelecidos. A avaliação de risco pessoal é necessária para a prevenção e tratamento de MRONJ. O protocolo cirúrgico apresentado neste estudo mostra resultados promissores para a proteção da MRONJ após cirurgia dentoalveolar.

Quadro 1. (Continuação) Estudos selecionados de acordo com os critérios de elegibilidade pré-estabelecidos

AUTOR(ES) /ANO	TÍTULO	OBJETIVOS	METODOLOGIA	RESULTADOS	CONCLUSÕES
PARISE *et al*., 2023	Eficácia de plaquetas e leucócitos ricos em fibrina (L-PRF) no reparo tecidual em procedimentos cirúrgicos orais em pacientes em uso de ácido zoledrônico – estudo caso-controle	O objetivo deste estudo foi avaliar o uso do L-PRF na prevenção e tratamento da MRONJ.	Os critérios de inclusão foram: diagnóstico de MRONJ ou necessidade de exodontia em pacientes em tratamento oncológico (câncer de próstata e mama ou mieloma múltiplo) com bisfosfonatos (alendronato de sódio ou ácido zoledrônico); pacientes aptos ao tratamento cirúrgico (ASA-1 ou ASA-2); e pacientes aptos a assinar o termo de consentimento livre e esclarecido. O diagnóstico de MRONJ deve ser confirmado em todos os pacientes após exame clínico, incluindo história, exame oral e radiográfico (radiografia panorâmica e/ou tomografia computadorizada). Os critérios de exclusão foram outros tipos de câncer; doentes oncológicos com cancro da próstata/mama ou mieloma múltiplo que não estavam em uso de alendronato de sódio ou ácido zoledrónico; pacientes com história de radioterapia na região de cabeça e pescoço; e pacientes com história prévia de uso de pentoxifilina e tocoferol. Os pacientes foram divididos aleatoriamente (por amostragem por conveniência) em três grupos: **GRUPO 1 – controle**: pacientes que tiveram indicação de tratamento cirúrgico de MRONJ ou quando a exodontia foi a única opção de tratamento. Todos os pacientes receberam as mesmas técnicas e tratamentos já reconhecidos na literatura mundial, mas não receberam membranas de L-PRF no sítio cirúrgico. **GRUPO 2 – prevenção**: pacientes sem diagnóstico de MRONJ, mas com necessidade de exodontia; **GRUPO 3 – tratamento**: pacientes com diagnóstico de MRONJ em qualquer estágio e com indicação de tratamento cirúrgico (exodontia). Nos grupos 2 e 3, os pacientes foram submetidos a exodontias minimamente invasivas, com o menor trauma possível no tecido ósseo e na mucosa gengival. Após curetagem e irrigação dos alvéolos cirúrgicos com solução fisiológica a 0,9%, membranas de L-PRF foram inseridas, preenchendo todo o alvéolo cirúrgico, e suturas com náilon 3–0. Em todos os grupos a antibioticoterapia oral com amoxicilina 500 mg e metronidazol 400 mg foi iniciado 7 dias antes da cirurgia e continuado a cada 8 h por mais 7 dias após o procedimento. Enxágue oral com clorexidina 0,12% sem álcool foi prescrito duas vezes ao dia, por 1 min.	Foram incluídos no estudo 20 pacientes. O seguimento médio foi de 6 meses. O resultado do tratamento cirúrgico (exodontia) foi bem-sucedido em 57% no grupo 1, 100% no grupo 2 e 80% no grupo 3. A avaliação clínica mostrou excelente cicatrização de partes moles desde o primeiro seguimento, sem exposição óssea e sinais de infecções nos grupos 2 e 3. No grupo 1, o processo de cicatrização foi lento, com uma variedade de complicações (dor pós-operatória e deiscência de sutura com inflamação e infecção), incluindo reexposição óssea. Nos grupos 2 e 3, o fechamento total de partes moles foi alcançado em 4 semanas. No grupo 1, o processo de cicatrização levou de 8 a 12 semanas, quando alcançado. A dor local não foi relatada pelos pacientes na primeira semana de pós-operatório e não ocorreram complicações pós-operatórias durante todo o período de seguimento nos grupos que receberam as membranas de L-PRF (Grupo 1 e 2).	O L-PRF é uma opção de tratamento barata, segura, autóloga e fácil de preparar para MRONJ, podendo reduzir o risco de recuperação retardada em pacientes com dentes extraídos e submetidos à terapia com bifosfonatos intravenosos. Além disso, o L-PRF pode ser útil na prevenção e tratamento de MRONJ em pacientes recebendo bifosfonatos intravenosos. No entanto, mais ensaios clínicos são necessários para estabelecer se o uso de L-PRF poderia reduzir significativamente a incidência de MRONJ em pacientes oncológicos e não oncológicos após procedimentos de cirurgia oral e melhorar a cicatrização e a qualidade de vida em pacientes que necessitam de tratamento cirúrgico oral.

Fonte: Elaborado pelos autores (2025)

AAOMS: Associação Americana de Cirurgiões Orais e Maxilofaciais, *American Association of Oral and Maxillofacial Surgeons*; **aPDT**: Terapia fotodinâmica antimicrobiana, *antimicrobial photodynamic therapy*; **BFs**: Bisfosfonatos; **BMA**: Agentes Modificadores Ósseos, *bone-modifying agent*; **DMAB**: Denosumabe; **LLLT**: Terapia a laser de baixa intensidade, low-level laser therapy; **MRONJ**: Osteonecrose dos maxilares relacionada a medicamentos, Medication related osteonecrosis of the jaw; **ONJ**: Osteonecrose dos maxilares, *Osteonecrosis of the jaws*; **ONMB**: Osteonecrose dos Maxilares Relacionada aos Bisfosfonatos, *Osteonecrosis of the Jaws Related to Bisphosphonates*; **PENTO**: Pentoxifilina e tocoferol; L-PRF: Fibrina rica em plaquetas e leucócitos; **PRF**: Plasma rico em fibrina, *Fibrin rich in platelets and leukocytes*; **PRP**: Plasma rico em plaquetas; **RANK-L**: Receptor Ativado por Ligante para o Fator Nuclear Kappa-B Ligante, *Receptor Activator Of Nuclear Factor Kappa-B Ligand*.

4. Discussão

Os autores Campisi *et al*., (2020) enfatizam que a MRONJ é uma complicação potencialmente grave em pacientes com eventos esqueléticos devido ao câncer e pode fornecer uma redução na qualidade de vidas dos pacientes que a desenvolvem. Di Fede *et al*., (2018) corroboram com os autores anteriores ao afirmarem em seu estudo que a MRONJ apesar de não muito frequente, quando desenvolvida é considerada grave e debilitante, afetando negativamente a qualidade de vida do paciente. Assim, Chalem *et al*., (2020) ressaltam que diante do risco de MRONJ, sempre devem ser adotadas medidas de prevenção para esta condição, a fim de proporcionar conforto ao paciente à medida que não prejudica a sua qualidade de vida.

De acordo com Coropciuc *et al*., (2023) sabe-se que extrações dentárias estão fortemente associadas ao risco de desenvolvimento de MRONJ após a utilização de BMA. Além disso, esses autores observaram que exodontias de dentes com infecções dentárias como lesões periapicais ou doença periodontal pré-existente aumentam ainda mais o risco de MRONJ quando comparado à exodontias em um ambiente dentário não infeccioso. Indo ao encontro dessas informações, os autores Ueda *et al*. (2021) informaram que a extração dentária após o início de administração de BMA é um fator de risco em relação a MRONJ, embora essa associação não tenha sido observada em seu estudo.

No tocante à prevenção da MRONJ, os autores Chalem *et al*., (2020) e Yarom *et al*., (2019) destacam que a realização do exame odontológico minucioso e a solicitação de exames de imagem devem ser fortemente considerados diante do pré-tratamento com BMA. Além disso, reforçam que procedimentos invasivos, como exodontias, e próteses devem ser realizadas de preferência antes do início dos BMA. Otto *et al*., (2018) corroboram os autores anteriores ao destacarem que o paciente deverá passar por uma avaliação odontológica completa previamente ao uso dessas medicações e que em casos de elementos dentários não recuperáveis a exodontia deverá ser priorizada. Além disso, enfatizam em casos de elementos dentários recuperáveis, procedimentos restauradores devem ser a conduta preferencial.

Campisi *et al*., (2020) ainda salientam que elementos dentários com doenças endodônticas e/ou periodontais devem ser extraídos previamente ao início dos BMA quando uma abordagem conservadora não é mais possível de ser realizada e/ou quando apresentam prognóstico duvidoso, para evitar que estes dentes venham a ocasionar problemas e necessitem ser extraídos após o início dos BMA pelo paciente. Além disso, destacam que devem ser mantidos os dentes em inclusão parcial ou total tendo se não houver sinal e/ou sintoma presente, bem como devem ser pesquisadas qualquer alteração óssea maxilar. Ueda *et al*., (2021) corroboram os autores anteriores ao destacarem que a intervenção odontológica previamente à utilização de BMA é essencial, e ainda ressaltam que o acompanhamento frequente com o Cirurgião-Dentista durante o tratamento com esses medicamentos é indispensável para minimizar as chances do desenvolvimento da MRONJ.

Ademais, Yarom *et al*., (2019) complementa que o Cirurgião-Dentista e Oncologista devem abordar os fatores de risco modificáveis para MRONJ, os quais incluem a saúde bucal precária, procedimentos odontológicos invasivos, próteses dentárias mal adaptadas, diabetes mellitus não controlado e uso de tabaco. Em contrapartida, Şahin O *et al*., (2020) em seu estudo concluiram que protocolos definitivos de prevenção e tratamento ainda não foram estabelecidos e que a avaliação de risco pessoal é necessária para a definição dessas condutas.

Tratando-se da prevenção da MRONJ em pacientes com o uso de BMA, para Di *Fede et al*., (2018), estes pacientes são considerados altos riscos de desenvolver MRONJ, sendo assim, quando várias extrações são indicadas, seria desejável proceder um dente de cada vez, particularmente quando os medicamentos relacionados a MRONJ não foram suspensos. Ainda ressaltam que todos os tratamentos odontológicos não invasivos (por exemplo, restauradores) não são apenas considerados como indicados, mas também de extrema importância na redução da disseminação de processos infecciosos. Chalem *et al*., (2020) corrobora com o autor citado anteriormente e complementa que além desses procedimentos não invasivos, próteses devem ser realizadas antes do início do uso de BMA. O tabagismo deve ser interrompido e o controle de comorbidades como diabete mellitus, deve ser implementado.

Para Sahin *et al*., (2020), em pacientes submetidos ao tratamento com BMA e com necessidade de realização de procedimentos odontológicos invasivos, a maior preocupação será com o risco de desenvolvimento de MRONJ. Nesse contexto, algumas medidas preventivas poderão ser utilizadas para tentar minimizá-la, a exemplo a antibioticoterapia sistêmica e tópica. Esses autores recomendam a utilização de 1000 mg de amoxicilina/ácido clavulânico, 500 mg de metronidazol e digluconato de clorexidina a 0,12% 3 dias antes e 2 semanas após os procedimentos invasivos. Vale salientar que os antibióticos e as posologias podem variar diante da literatura.

Além disso, o uso da pentoxifilina e tocoferol (PENTO) de forma profilática a extrações dentárias em pacientes oncológic os submetidos ao uso de BMA foi demonstrado no estudo dos autores Magalhães *et al*., (2023), utilizando-se a pentoxifilina 400mg e tocoferol 400 UI, a cada 8h, 15 dias antes e 15 dias após a extração dentária, e observou-se que de 32 extrações dentárias realizadas em 17 pacientes, apenas 3 pacientes desenvolveram MRONJ estágio I (sendo em 3 dentes, 1 dente de cada paciente). Assim, esses autores puderam concluir que a PENTO reduziu a frequência e a gravidade da MRONJ, podendo ser um recurso adicional utilizado nesse perfil de pacientes que necessitam de procedimentos invasivos para que se tente minimizar a MRONJ.

No tocante ao tratamento da MRONJ, os autores Almeida *et al*., (2021) preconizam o uso de antibioticoterapia, representada pela clindamicina 300 mg e bochecho com digluconato de clorexidina 0,12% a cada 12 horas, ambos por 7 dias. Em contrapartida, Şahin *et al*., (2020) recomendou em seu estudo 1g de amoxicilina/ácido clavulânico, 500 mg de metronidazol e digluconato de clorexidina a 0,12% 3 dias antes da cirurgia e 2 semanas de pós-operatório obtendo-se também regressão da lesão. Por outro lado, Tenore *et al*., (2020) usou o esquema antibiótico e antisséptico iniciado três dias antes da cirurgia: 1 g de amoxicilina/ácido clavulânico e 250 mg de metronidazol por via oral duas vezes ao dia, e enxaguante bucal com gluconato de clorexidina a 0,2% três vezes ao dia. Di Fede *et al*., (2018) relatou em seu estudo uma profilaxia que inclua o uso do antisséptico clorexidina 0,12% por 3 vezes ao dia, a partir de 7 dias antes do procedimento odontológico planejado e após 6 dias do procedimento, associado a Ampicilina/Sulbactam e Metronidazol administrada a partir do dia anterior à

intervenção e por pelo menos 6 dias após a intervenção. Por outro lado, Leonardi *et al*., (2022) relatou um no qual foram utilizadas irrigações semanais (3 vezes por semana) na MRONJ, onde além da clorexidina 0,12% foram também utilizadas soluções à base de iodopovidona e peróxido de hidrogênio 10 volumes. Em cada estudo houve uma regressão completa da lesão usando os demais protocolos citados anteriormente.

Os autores Mauceri *et al*., (2018) abordaram outras alternativas terapêuticas ao avaliarem a eficiência de um tratamento cirúrgico conservador combinando laser de Er,Cr:YSGG e PRP para o tratamento de MRONJ em pacientes oncológicos. Como resultado, o gel de PRP estimulou a liberação de fatores de crescimento e promoveu a angiogênese e a cicatrização óssea e mucosa. Entretanto, embora o resultado tenha positivo, esses autores recomendam a realização de mais estudos prospectivos para confirmar essa afirmação com uma amostra maior de pacientes. Além disso, foi observado que o uso do laser Er,Cr:YSGG combinado com o PRP conseguiu tratar os pacientes com MRONJ que realizavam tratamento cirúrgico conservador.

Além do laser de alta intensidade, os autores Torres *et al*., (2020) demonstraram que o laser de baixa intensidade pode ser útil no tratamento da MRONJ, para a LLLT foi utilizado o aparelho Therapy EC Equipment a λ660 nm ± 10 nm (espectro vermelho) com potência fixa de 100 mW ± 20 %, e a λ808 nm ± 10 nm (espectro infravermelho) com potência fixa de 100 mW ± 20 %, de acordo com o protocolo clínico de laserterapia que preconiza 0,5 J com radiação laser vermelha por ponto na área de exposição óssea e 3,0 J com laser infravermelho por ponto em as áreas óssea vestibular e lingual. Esses autores puderam observar uma melhora aos sinais inflamatórios (inchaço e dor) da MRONJ e ressaltam que embora não tenha ocorrido a cicatrização completa da MRONJ, foi possível diminuir a sua evolução do estágio II para o III.

Para Almeida *et al*., (2021), outra alternativa terapêutica diz respeito à aPDT, a qual atua em fotorreceptores exógenos, promovendo a interação da luz do laser de baixa intensidade com um fotossensibilizador, o que produz espécies reativas de oxigênio e causa a morte microbiana. Em seu estudo, foi realizado com um aparelho laser Hand Duo (MM Optics LTDA) que possui modo de operação contínua, laser emissor de luz semicondutor (gaAIAs e InGaAIP), potência fixa de

100 mW e spot de 0,03 cm^2. O comprimento de onda vermelho (λ660 nm), durante 90 segundos, com o ponto em contato com a lesão, forneceu 9 J de energia. O gel azul de metileno - 0,01% (Chimiolux DMC) foi utilizado como agente fotossensibilizante. O tempo pré-irradiação foi fixado em 5 minutos. Em seguida, a área foi lavada por 1 minuto com soro fisiológico estéril para lavar o excesso do fotossensibilizador. Após 12 sessões de aPDT, observou-se regressão completa da lesão. Assim, os dados do presente estudo indicam que a aPDT pode ser uma terapia útil no tratamento de infecções orais.

Cabe salientar que o uso da aPDT bem como da PENTO como alternativa terapêutica para MRONJ também foi demonstrado no estudo de Magalhães *et al*., (2023), para os casos dos 3 pacientes que desenvolveram MRONJ estágio I, sendo a aPDT realizada de 3 a 15 sessões e o uso da PENTO (Pentoxifilina 400mg + Tocoferol 400UI) durante 30 dias. Apenas um caso necessitou de sequestrectomia e em todos os casos o uso de antibioticoterapia sistêmica (Amoxicilina 500mg + Metronidazol 400mg, por 10 dias) e tópica (Digluconato de clorexidina 0,12%, por 07 dias) foi utilizado. Esses autores observaram que todas as MRONJ foram curadas no tempo máximo de 30 dias, o que reforça a utilização dessas terapias como alternativas promissora.

Coropciuc *et al*., (2023) observaram que a aplicação do L-PRF é uma alternativa que pode reduzir o risco de MRONJ, além de resultar um risco de contaminação reduzido, infecção, deiscência gengival, edema e dor pós-operatória. Tenore *et al*., (2020) corroboram as informações anteriores ao destacarem que a maioria dos pacientes apresentaram cicatrização completa após o uso do L-PRF, demonstrando um efeito positivo no manejo da MRONJ, e ainda ressaltam que o uso de L-PRF persiste no local de aplicação, proporcionando ação prolongada superior (mais de 7 a 28 dias), em comparação com outras preparações. Indo ao encontro dessas informações, Parise *et al*., (2023) mostraram que o LPR-F é uma opção de tratamento barata, segura, autóloga e fácil de preparar para MRONJ, podendo reduzir o risco de cicatrização retardada em pacientes com dentes extraídos e submetidos à terapia com bifosfonatos intravenosos. No entanto, esses autores salientam que mais ensaios clínicos são necessários para estabelecer se o uso de L-PRF poderia reduzir significativamente a incidência de MRONJ em pacientes oncológicos e não oncológicos após procedimentos de cirurgia oral e

melhorar a cicatrização e a qualidade de vida em pacientes que necessitam de tratamento cirúrgico oral.

Além disso, Leonardi *et al*., (2022) relatou um segundo caso em que envolveu irrigações semanais com o mesmo esquema terapêutico citado anteriormente, porém adicionou o PRF na terapia. Esses autores observaram que a colocação do PRF dentro do alvéolo demonstrou bons resultados diante da MRONJ, mas não apresentou a cura. Entretanto, Blatt *et al*., (2022) ao avaliar o PRF como possível tratamento cirúrgico da MRONJ, vai de encontro aos autores anteriores ao relatarem que não encontrou o PRF como um aditivo terapêutico eficaz em otimizar significativamente a cicatrização de feridas, em comparação com a abordagem cirúrgica regular, além de não demonstrar mudanças significativas em termo de qualidade de vida. O autor ainda complementa que futuros ensaios clínicos randomizados são necessários para validar o uso de PRF como terapia na MRONJ.

5. Conclusão

A MRONJ em paciente com câncer é uma complicação potencialmente grave e que pode afetar negativamente a sua qualidade de vida. Assim, a adequação bucal prévia ao início dos BMA deverá ser sempre estimulada para que o paciente não necessite ser submetido à procedimentos invasivos após o início dos BMA e dessa forma a MRONJ possa ser evitada. Ademais, diante da necessidade de realização de procedimentos invasivos em pacientes submetidos aos BMA, devem ser observadas as alternativas como antibioticoterapia e PENTO para tentar minimizar a chance da sua ocorrência. Em casos de desenvolvimento de MRONJ, os tratamentos irão depender do seu estadiamento e a literatura traz alternativas como antibioticoterapia, cirurgias, PENTO, Laser de Er,Cr:YSGG, LLLT, aPDT, L-PRF, PRF, PRP. No entanto, destaca-se que o tratamento da MRONJ é considerado difícil e demorado. Dessa forma, a prevenção da MRONJ sempre deverá ser a prioridade.

Diante do exposto, observa-se que é imprescindível o acompanhamento com o Cirurgião-Dentista no pré, trans e pós utilização de BMA para uma melhor assistência ao paciente oncológico. Além disso, sugerimos a condução de ensaios clínicos randomizados com uma amostra ampliada de pacientes oncológicos em

uso de BMA, visando avaliar de forma mais robusta a eficácia das diversas alternativas preventivas e terapêuticas, com o intuito de fortalecer a base científica existente.

Referências

ALMEIDA, M. V. DA C. et al. Photodynamic therapy as an adjunct in the treatment of medication-related osteonecrosis of the jaw: A case report. **Journal of lasers in medical sciences**, v. 12, p. e12, 2021.

BLATT, S. et al. Non-interventional prospective observational study of platelet rich fibrin as a therapy adjunctive in patients with medication-related osteonecrosis of the jaw. **Journal of clinical medicine**, v. 11, n. 3, p. 682, 2022.

BROOME, M. E. Integrative literature reviews for the development of concepts. In: RODGERS, B. L.; KNAFL, K. A. (orgs.). *Concept development in nursing: foundations, techniques and applications*. Philadelphia: W.B. Saunders Company, 2000. p. 231-250.

CAMPISI, G. et al. Medication-Related Osteonecrosis of Jaws (MRONJ) Prevention and Diagnosis: Italian Consensus Update 2020. **International journal of environmental research and public health**, v. 17, n. 16, 2020.

CAPOCCI, M. et al. Medication-related osteonecrosis of the jaws (MRONJ) and quality of life evaluation: a pilot study. **La Clinica terapeutica**, v. 168, n. 4, p. e253–e257, 2017.

CHALEM, M. et al. Therapeutic approach and management algorithms in medication-related osteonecrosis of the jaw (MONJ): recommendations of a multidisciplinary group of experts. **Archives of osteoporosis**, v. 15, n. 1, p. 101, 2020.

COROPCIUC, R. et al. Risk of medication-related osteonecrosis of the jaw after dental extractions in patients receiving antiresorptive agents - A retrospective study of 240 patients. **Bone**, v. 170, n. 116722, p. 116722, 2023.

DI FEDE, O. et al. The Dental Management of Patients at Risk of Medication-Related Osteonecrosis of the Jaw: New Paradigm of Primary Prevention. **BioMed research international**, v. 2018, 2018.

EPSTEIN, M. S. et al. Management of bisphosphonate-associated osteonecrosis: pentoxifylline and tocopherol in addition to antimicrobial therapy. An initial case series. **Oral surgery, oral medicine, oral pathology, oral radiology, and endodontics**, v. 110, n. 5, p. 593–596, 2010.

FLEISHER, Kenneth E.; KONTIO, Risto; OTTO, Sven. *Antiresorptive Drug-related Osteonecrosis of the Jaw (ARONJ)—a Guide to Research*. Davos, Switzerland: AO Foundation, 2016. ISBN 978-3-905363-10-4.

GOKER, F. et al. Treatment of medication-related osteonecrosis of the jaw (MRONJ). A systematic review. **European review for medical and pharmacological sciences**, v. 25, n. 6, p. 2662–2673, 2021.

HASEGAWA, T. et al. Denosumab-related osteonecrosis of the jaw after tooth extraction and the effects of a short drug holiday in cancer patients: a multicenter retrospective study. **Osteoporosis international**, v. 32, n. 11, p. 2323–2333, 2021.

HE, L. et al. Pathogenesis and multidisciplinary management of medication-related osteonecrosis of the jaw. **International journal of oral science**, v. 12, n. 1, p. 30, 2020.

KEMP, A. P. T. et al. Risk factors for medication-related osteonecrosis of the jaw and salivary IL-6 IN cancer patients. **Brazilian journal of otorhinolaryngology**, v. 88, n. 5, p. 683–690, 2022.

LEONARDI, N. et al. Alternativas terapéuticas de osteonecrosis maxilar asociada a medicamentos (ONMAM): Reportes de dos casos clínicos y revisión de la literatura. **Revista de la Facultad de Ciencias Medicas (Cordoba, Argentina)**, v. 79, n. 4, p. 379–382, 2022.

MAGALHÃES, J. M. I. et al. Pentoxifylline and tocopherol as prophylaxis for osteonecrosis of the jaw due to bone-modifying agents in patients with cancer submitted to tooth extraction: a case series. **Supportive care in cancer**, v. 31, n. 8, p. 462, 2023.

MARTINS, M. A. T. et al. Osteonecrose dos maxilares associada ao uso de bisfosfonatos: importante complicação do tratamento oncológico. **Revista brasileira de hematologia e hemoterapia**, v. 31, n. 1, p. 41–46, 2009.

MAUCERI, R. et al. Conservative surgical treatment of bisphosphonate-related osteonecrosis of the jaw with Er,Cr:YSGG laser and platelet-rich plasma: A longitudinal study. **BioMed research international**, v. 2018, p. 3982540, 2018.

MENDES, K. D. S.; SILVEIRA, R. C. DE C. P.; GALVÃO, C. M. Revisão integrativa: método de pesquisa para a incorporação de evidências na saúde e na enfermagem. **Texto & contexto enfermagem**, v. 17, n. 4, p. 758–764, 2008.

MORENO-RABIÉ, C. et al. Radiographic predictors for MRONJ in oncologic patients undergoing tooth extraction. **Scientific reports**, v. 12, n. 1, p. 11280, 2022.

NIECKULA, P.; STEMPNIEWICZ, A.; TUBAJA, M. Prophylaxis of osteonecrosis in the case of patients treated with bisphosphonates: A review paper. **Dental and medical problems**, v. 55, n. 4, p. 425–429, 2018.

OTTO, S. et al. Medication-related osteonecrosis of the jaw: Prevention, diagnosis and management in patients with cancer and bone metastases. **Cancer treatment reviews**, v. 69, p. 177–187, 2018.

PARISE, G. K. et al. Efficacy of fibrin-rich platelets and leukocytes (L-PRF) in tissue repair in surgical oral procedures in patients using zoledronic acid-case-control study. **Oral and maxillofacial surgery**, v. 27, n. 3, p. 507–512, 2023.
PASSERI, L. A.; BÉRTOLO, M. B.; ABUABARA, A. Osteonecrose dos maxilares associada ao uso de bisfosfonatos. **Revista brasileira de reumatologia**, v. 51, n. 4, p. 404–407, 2011.

RUGGIERO, S. L. et al. American Association of Oral and Maxillofacial Surgeons' position paper on medication-related osteonecrosis of the jaws-2022 update. **Journal of oral and maxillofacial surgery**, v. 80, n. 5, p. 920–943, 2022.

ŞAHIN, O. et al. Prevention of medication related osteonecrosis of the jaw after dentoalveolar surgery: An institution's experience. **Journal of clinical and experimental dentistry**, v. 12, n. 8, p. e771–e776, 2020.

SOUZA, S. L. X. et al. Terapia fotodinâmia como coadjuvante no tratamento da osteonecrose dos maxilares associada ao uso de medicamentos (OMAM). **SALUSVITA**, v. 38, n. 4, p. 1093-1105, 2019.

TENORE, G. et al. Management of medication-related osteonecrosis of the jaw (MRONJ) using leukocyte- and platelet-rich fibrin (L-PRF) and photobiomodulation: A retrospective study. **Journal of clinical medicine**, v. 9, n. 11, p. 3505, 2020.

TORRES, A. A. et al. Medication-related osteonecrosis of the jaw and low-level laser therapy as adjuvant treatment: A case report. **Journal of lasers in medical sciences**, v. 11, n. 4, p. 497–499, 2020.

UEDA, N. et al. Oral risk factors associated with medication-related osteonecrosis of the jaw in patients with cancer. **Journal of bone and mineral metabolism**, v. 39, n. 4, p. 623–630, 2021.

WILCOCK, A. et al. Denosumab: AHFS 92:24. **Journal of pain and symptom management**, v. 56, n. 2, p. 295–301, 2018.

YAROM, N. et al. Medication-related osteonecrosis of the jaw: MASCC/ISOO/ASCO clinical practice guideline. **Journal of clinical oncology: official journal of the American Society of Clinical Oncology**, v. 37, n. 25, p. 2270–2290, 2019.