Revista Multidisciplinar do Nordeste Mineiro, v.11, 2025
ISSN 2178-6925
DOI: 10.61164/rmnm.v11i1.3566

DETECÇÃO E ANÁLISE DE LESÕES PERIAPICAIS EM EXAMES DE IMAGEM PERIAPICAIS

DETECTION AND ANALYSIS OF PERIAPICAL LESIONS IN PERIAPICAL IMAGING EXAMS

Pedro Luiz de Carvalho
Docente da Faculdade de Odontologia, Universidade Federal do Pará, Brasil
Email: pedrolc@ufpa.br

Amanda Vitoria Lima Morais
Acadêmica de Odontologia, Universidade Federal do Pará, Brasil
Email: morais99amanda@gmail.com

Wagner Almeida de Andrade
Docente da Faculdade de Odontologia, Universidade Federal do Pará, Brasil
E-mail: waa@ufpa.br

João Marcelo Ferreira de Medeiros
Docente da Faculdade de Odontologia, Universidade Brasil, São Paulo, SP, Brasil
E-mail: ferreirademedeiros@yahoo.com.br

Recebido: 01/05/2025 – Aceito: 10/06/2025

Resumo

O presente estudo teve como objetivo determinar a prevalência de lesões periapicais em relação às arcadas dentárias e comparar a ocorrência dessas lesões em dentes com e sem tratamento endodôntico prévio. Foi realizado um estudo observacional e transversal com base em exames de imagem obtidos na consulta de triagem da clínica de odontologia da Universidade Federal do Pará, entre 2022 e o primeiro semestre de 2023. Dos 4.492 exames inicialmente avaliados, apenas 95

ISSN 2178-6925
DOI: 10.61164/rmnm.v11i1.3566

foram incluídos por apresentarem lesões periapicais radiolúcidas, correspondendo a uma prevalência de 13% entre os pacientes triados. A maioria dos exames (53%) apresentava apenas uma lesão. Entre os pacientes com lesões, 51% eram do sexo feminino e 49% do masculino, com idades variando entre 13 e 75 anos, e média de 48,6 anos. A cárie dentária foi o fator mais frequentemente associado às lesões, presente em 48% dos casos (46 lesões). Quanto à morfologia, 65% das lesões (62 casos) apresentaram contornos irregulares. A análise estatística indicou que gênero e idade não estão associados a um aumento da prevalência de lesões periapicais. A etiologia inflamatória, provavelmente decorrente da cárie, parece ser a principal causa dessas lesões. A avaliação foi realizada por um único examinador, cuja calibragem foi aferida por meio do coeficiente Kappa. A análise dos dados foi feita utilizando os softwares Jamovi (versão 1.1.9) e Excel. Os resultados indicam que a cárie dentária continua sendo uma condição crítica na etiopatogenia das lesões periapicais, principalmente em dentes que ainda não passaram por tratamento endodôntico.
Palavras-chave: Abscesso periapical; cisto radicular; granuloma periapical; patologia bucal; prevalência.

Abstract

This study aimed to determine the prevalence of periapical lesions in relation to dental arches and to compare their occurrence in teeth with and without prior endodontic treatment. An observational and cross-sectional study was conducted based on imaging exams from the screening consultations at the Dental School Clinic of the Federal University of Pará, carried out between 2022 and the first half of 2023. From an initial sample of 4,492 intraoral radiographs, only 95 were included for presenting radiolucent periapical lesions, representing a 13% prevalence among screened patients. Most of the exams (53%) showed only one lesion. Among the patients with periapical lesions, 51% were female and 49% male, aged between 13 and 75 years, with a mean age of 48.6 years. Dental caries was the most frequently associated condition, found in 48% of the lesions (46 cases). Regarding lesion morphology, 65% (62 cases) had irregular borders. Statistical analysis showed no significant association between lesion prevalence and gender or age. Inflammatory etiology, most likely linked to untreated caries, appears to be the main cause of the identified lesions. Evaluation was conducted by a single examiner, with calibration assessed through the Kappa coefficient. Data analysis was performed using Jamovi software (version 1.1.9) and Microsoft Excel. These findings emphasize the role of dental caries as a critical factor in the development of periapical lesions, particularly in teeth that have not undergone endodontic treatment.
Keywords: Periapical abscess; radicular cyst; periapical granuloma; oral pathology; prevalence.

Revista Multidisciplinar do Nordeste Mineiro, v.11, 2025
ISSN 2178-6925
DOI: 10.61164/rmnm.v11i1.3566

1. Introdução

As lesões periapicais correspondem a processos inflamatórios localizados na região ao redor do ápice dentário, resultantes da presença de microrganismos e outros agentes irritantes no interior do sistema de canais radiculares. Fatores como cáries, traumas dentários e procedimentos restauradores extensos podem comprometer a integridade dos tecidos de proteção pulpar, facilitando o desenvolvimento de infecções no complexo dentino-pulpar. Uma vez instaurada a infecção, ocorre a inflamação pulpar seguida de necrose, com extensão para os tecidos periapicais (SOARES, 2008).

Devido ao caráter assintomático das lesões crônicas, a avaliação radiográfica torna-se fundamental para o diagnóstico. Nessa avaliação, observa-se a presença de imagens radiolúcidas, que indicam reabsorção óssea na região periapical e ruptura da lâmina dura. A identificação dessas rarefações ósseas revela a ação dos agentes patogênicos oriundos do canal radicular, caracterizando as lesões perirradiculares (KARAMIFAR et al., 2020; POCIASK et al., 2021).

O tratamento endodôntico torna-se necessário quando os mecanismos de defesa da polpa são insuficientes para conter os agentes agressivos, podendo levar à necrose pulpar. Nesses casos, o tratamento indicado visa eliminar a microbiota e os tecidos necróticos do sistema de canais radiculares (TANOMARU, 2008).

O protocolo terapêutico endodôntico inclui etapas como instrumentação mecânica, desinfecção química e obturação do sistema de canais. O sucesso do tratamento está condicionado à reparação da lesão periapical, que deve ser acompanhada por meio de avaliações clínicas e radiográficas periódicas. A ausência ou atraso na reparação óssea sugere falhas ou insucessos em alguma etapa do procedimento (BECCONSALL-RYAN, 2010).

Para o monitoramento pós-tratamento, é imprescindível a realização de radiografias periapicais que permitam avaliar a qualidade da obturação, a integridade da restauração e a presença ou evolução das lesões periapicais. A interpretação radiográfica deve sempre estar associada à história clínica e ao exame físico do paciente, pois diagnósticos mais precisos evitam complicações,

ISSN 2178-6925
DOI: 10.61164/rmnm.v11i1.3566

custos adicionais e prolongamento do tratamento (YU, 2012).

As radiografias periapicais fornecem informações valiosas, sendo essenciais para a detecção de alterações periapicais que frequentemente ocorrem sem manifestações clínicas evidentes. Dessa forma, seu uso é indispensável no diagnóstico e acompanhamento das lesões perirradiculares (SYED ISMAIL, 2020).

Considerando a relevância das radiografias periapicais no diagnóstico endodôntico, sua avaliação detalhada torna-se imprescindível, especialmente por estarem frequentemente associadas a diversas condições que afetam o sucesso do tratamento (PETERSON, 2012; GUIMARÃES et al., 2019).

Por fim, a determinação da incidência das lesões perirradiculares é fundamental para definir a real necessidade de intervenções terapêuticas e para relacionar os resultados obtidos com fatores técnicos e clínicos do tratamento endodôntico. Estrela (2008) destaca a carência de estudos epidemiológicos na área, evidenciando a importância da realização de pesquisas que aprofundem o conhecimento sobre essa temática.

2. Revisão da Literatura

As lesões periapicais inflamatórias radiolúcidas constituem um achado comum na prática odontológica, especialmente em dentes com polpa necrótica ou tratamento endodôntico prévio. Estas lesões resultam da resposta inflamatória do tecido periapical frente à infecção do sistema de canais radiculares (BECONSALL-RYAN; TONG; LOVE, 2010). A presença de biofilmes intrarradiculares é um fator crítico na manutenção da infecção e na persistência das lesões apicais, sendo observada em casos de retratamento endodôntico com insucesso (CARR et al., 2009; RICUCCI; LIN; SPÅNGBERG, 2009).

A etiologia das lesões periapicais está intrinsecamente relacionada à presença e à atividade microbiana no sistema de canais. Estudos demonstram que diferentes métodos de indução da lesão afetam a distribuição e a penetração dos microrganismos nos túbulos dentinários (TANOMARU et al., 2008). A falha em eliminar completamente essa infecção pode resultar em lesões persistentes mesmo após o tratamento endodôntico (YU et al., 2012).

O diagnóstico das lesões periapicais, em especial no que diz respeito à

ISSN 2178-6925
DOI: 10.61164/rmnm.v11i1.3566

diferenciação entre cistos e granulomas, ainda é considerado um desafio.

Radiograficamente, ambas as entidades apresentam-se como áreas radiolúcidas, dificultando o diagnóstico diferencial (KUC; PETERS; PAN, 2000). A tomografia computadorizada de feixe cônico (TCFC), nesse contexto, tem se mostrado mais precisa do que as radiografias periapicais e panorâmicas para a detecção de lesões apicais (ESTRELA et al., 2008; GUIMARÃES et al., 2019).

Estudos comparativos entre métodos de imagem indicam que a TCFC apresenta maior sensibilidade para detectar a presença de apical periodontite, especialmente em lesões menores ou situadas em regiões de sobreposição óssea (PETERSON et al., 2012; MOURA et al., 2009). Além disso, abordagens computacionais, como a análise de textura de radiografias intraorais, vêm sendo propostas para apoiar o diagnóstico diferencial entre granulomas e cistos (POCIASK et al., 2021).

Do ponto de vista histopatológico, os granulomas inflamatórios são a forma mais comum de lesões periapicais crônicas, seguidos pelos cistos radiculares (RICUCCI et al., 2009; SCHULZ et al., 2009). A presença de cápsula epitelial e espaço cístico delimitado são critérios histológicos fundamentais para o diagnóstico de cisto verdadeiro (GARCÍA et al., 2007). O exame histológico ainda é considerado o padrão-ouro para a confirmação diagnóstica (RICUCCI et al., 2006; SYED ISMAIL et al., 2020).

A resposta ao tratamento endodôntico varia de acordo com a extensão da lesão e a eficácia do controle da infecção. Estudos clínicos demonstram que lesões periapicais de grandes dimensões podem regredir completamente após tratamento endodôntico adequado, mesmo sem a necessidade de intervenção cirúrgica (LIN et al., 2009; SOARES et al., 2008). A qualidade da obturação, especialmente no que se refere ao comprimento final, influencia diretamente na taxa de sucesso terapêutico (MOURA et al., 2009; GUIMARÃES et al., 2019).

A cicatrização dos tecidos apicais após a terapia endodôntica tem sido objeto de estudos longitudinais que associam a presença de lamina dura radiopaca e ausência de sintomas clínicos à resolução da lesão (RICUCCI; LIN; SPÅNGBERG, 2009). Em contrapartida, quando há persistência da lesão após a terapia, pode ser necessário o diagnóstico diferencial entre lesões residuais e casos de reinfecção (YU

ISSN 2178-6925
DOI: 10.61164/rmnm.v11i1.3566

et al., 2012).

Casos atípicos também são relatados na literatura, como raízes retidas que mimetizam lesões periapicais (CHUNG; CHEN; SHIEH, 2009) ou lesões assintomáticas de grandes proporções detectadas incidentalmente em exames radiográficos panorâmicos (DELANTONI; PAPADEMITRIOU, 2007). Tais achados reforçam a importância da análise minuciosa dos exames de imagem e da correlação com dados clínicos.

Além disso, fatores como sexo, idade e hábitos de higiene oral podem influenciar na prevalência e progressão de lesões endodônticas, embora ainda não exista consenso sobre sua real importância na patogênese (TADA; HANADA, 2004; SELWITZ; ISMAIL; PITTS, 2007).

Por fim, revisões recentes ressaltam a necessidade de abordagem multidisciplinar e integrativa no diagnóstico e manejo das lesões periapicais, combinando exames clínicos, radiográficos e, quando necessário, histopatológicos (KARAMIFAR; TONDARI; SAGHIRI, 2020).

3. Metodologia

Na Faculdade de Odontologia da Universidade Federal do Pará a consulta de triagem inicial a todos os pacientes que recorrem a este serviço pela primeira vez, nela é realizada exames de imagem, recolhida a história clínica do paciente e realizado exame clínico culminando no estabelecimento de um plano de tratamento.

3.1 Aspectos éticos

Este estudo foi aprovado pelo Comitê de Ética em Pesquisa do Instituto de Ciências da Saúde da Universidade Federal do Pará, Brasil sob o certificado para apreciação ética: CAAE 55797722.8.0000.0018, número do Parecer: 5.352.953.

3.2. Seleção da amostra

Do universo de pacientes tratados nesta unidade clínica seleccionamos uma amostra que engloba todas os casos com exames de imagem intraorais realizados na consulta de triagem nos de 2022 ao primeiros seis meses do ano de 2023, do que resultaram 590 pacientes, com 4.492 exames radiológicos intraorais.

ISSN 2178-6925
DOI: 10.61164/rmnm.v11i1.3566

3.2.1. Critérios de inclusão

Da amostra original de 4.492 exames radiológicos intraorais só foram admitidos para serem analisadas aqueles que foram realizados nas instalações da Faculdade de Odontologia e em pacientes de ambos os sexos com dentição definitiva.

3.2.2. Critérios de exclusão

Dos exames seleccionados inicialmente, foram excluídos aqueles que apresentavam com problemas técnicos, bem como todos os que possuiam dentição mista. Aqueles que apresentavam imagens que suscitem dúvidas quanto à existência ou não de lesão foram igualmente excluídos. Desta forma, a amostra deste trabalho é composta por 69 pacientes com lesões periapicais.

3.3. Caracterização da amostra

Aplicando os critérios definidos anteriormente ao conjunto de exames seleccionados inicialmente, obtivemos uma amostra final composta por 69 pacientes (tabela 1), dos quais 36 (52%) do sexo feminino e as restantes 33 (48%) do sexo masculino (Figura 1).

Tabela 1. Pacientes observados

Pacientes sem lesão	310
Pacientes com lesão	69
Pacientes excluídos	211

Revista Multidisciplinar do Nordeste Mineiro, v.11, 2025
ISSN 2178-6925
DOI: 10.61164/rmnm.v11i1.3566

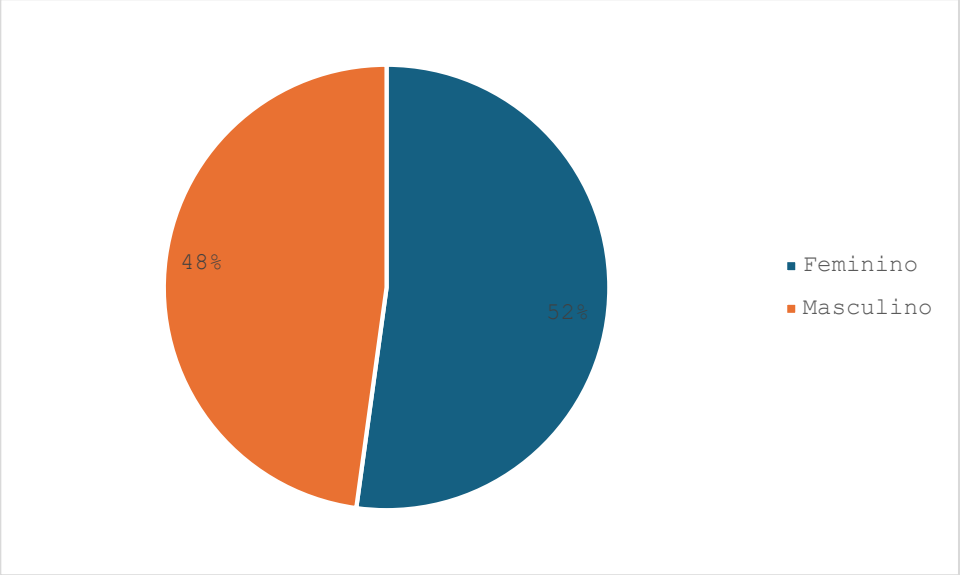

Figura 1. Distribuição dos pacientes segundo o género sexual.

A média de idades dos pacientes observados foi de 47,1 anos com um desvio padrão de 7 anos. O valor mínimo de idades registado foi de 13 anos e o máximo de 75 anos. O valor da mediana é de 46 anos o que significa que 50% dos indivíduos que integram a amostra apresentam idade inferior ou igual a 46 anos.

3.4. Coleta dos dados

3.4.1. Calibragem do avaliador

Com o objetivo de medir o erro na detecção da lesão no exame de imagem pelo observador, realizou-se duas leituras no mesmo exame em momentos diferentes (inicial, e após 15 dias). Após as avaliações foi utilizado de procedimento Kappa, para comparar os valores médios da avaliação da lesão, nos dois momentos diferentes, cujo coeficiente obtido para a variável foi substancial (0,70).

3.4.2. Identificação do paciente

Os dados referentes ao paciente restringiram-se à sua identificação (iniciais do nome), idade e gênero sexual.

3.4.3. Análise dos exames de imagem

Os exames radiológicos incluídos neste estudo foram realizados em ambiente

ISSN 2178-6925
DOI: 10.61164/rmnm.v11i1.3566

de baixa luminosidade para melhor visualização. A análise das radiografias será realizada por um acadêmico do nono semestre do curso, que recebeu um treinamento de 20 horas, e executada com a utilização de um negatoscópio. As lesões foram classificadas em lesões difusas e lesões circunscritas. Foram igualmente registados a situação dos dentes associados à lesão, bem como o seu estado de integridade, que conta com quatro opções; integro, cariado, restaurado, tratamento de canal.

3.5. Análise estatística

Realizou-se uma análise descritiva para caracterizar as variáveis qualitativas (número pacientes que apresentam a lesão, sexo, idade e situação do dente afetados, sob a forma de gráficos e tabelas sumárias. Realizar-se-á uma análise comparativa para as variáveis; faixa etária, gênero sexual e estado do órgão dentário segundo as lesões periapicais, através de testes de comparação entre grupos. O processamento dos resultados utilizou-se os programas Jamovi (versão 1.1.9; Oxford, Reino Unido) e Excell. A regra de decisão utilizada será para um nível de significância estatística de 5%.

4. Resultados e Discussão

A amostra analisada compreendeu um total de 590 pacientes, dos quais 211 foram excluídos por não atenderem aos critérios estabelecidos. Entre os 379 pacientes incluídos, 310 (81,8%) não apresentaram lesões periapicais, enquanto 69 (18,2%) foram diagnosticados com pelo menos uma lesão. Esses dados reforçam que, embora a maioria dos pacientes apresente estruturas dentro dos padrões de normalidade, a ocorrência de lesões periapicais é significativa e merece atenção, considerando seu potencial impacto na saúde bucal e a necessidade de um diagnóstico precoce e preciso.

Distribuição do número de lesões detectadas em cada exame de imagem

Dos 95 exames que apresentaram lesões, observou-se que a maioria continha apenas uma lesão por imagem (Figura 2). Essa predominância de lesões únicas pode refletir um padrão de evolução localizado da patologia, o que corrobora

Revista Multidisciplinar do Nordeste Mineiro, v.11, 2025
ISSN 2178-6925
DOI: 10.61164/rmnm.v11i1.3566

com o estudo de Estrela et al (2008) que indica a prevalência de infecções endodônticas de origem dentária única. No entanto, a ocorrência de exames com múltiplas lesões também chama atenção, sugerindo a possibilidade de fatores sistêmicos ou negligência no tratamento odontológico.

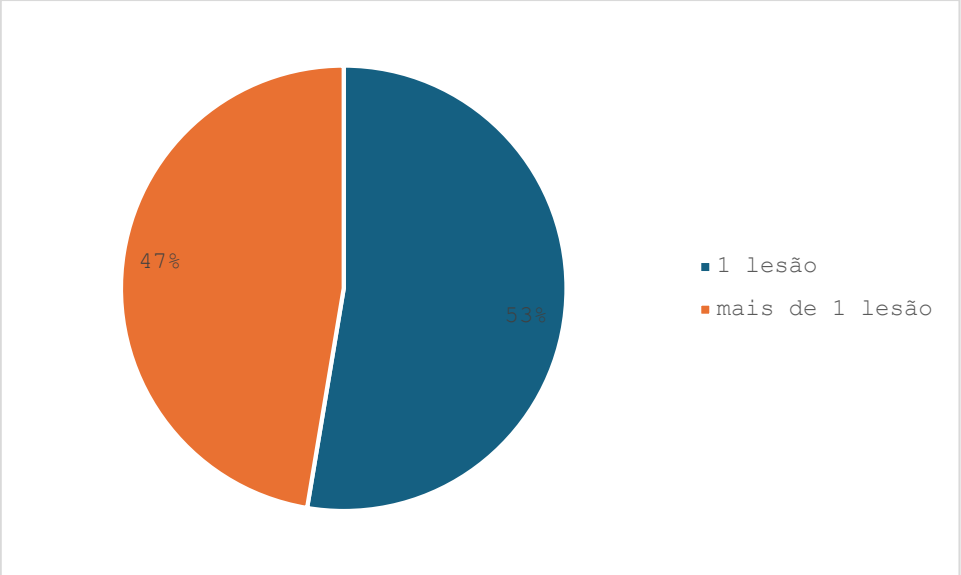

Figura 2. Distribuição do número de lesões detectadas em cada exame de imagem.

Distribuição segundo a situação do órgão dentário

A Tabela 2 apresenta a distribuição das lesões observadas conforme o estado do órgão dentário associado. A maioria das lesões (48%) foi identificada em dentes cariados, seguida por dentes restaurados (18%) e dentes com tratamento endodôntico prévio (18%). Esses dados reforçam o papel etiológico central da cárie dentária no desenvolvimento de patologias periapicais, conforme Karamifar, Tondari e Saghiri (2020), que discutem a etiologia das lesões periapicais e o impacto da cárie dentária no desenvolvimento dessas patologias. Além disso, Pociask et al. (2021) exploram a relação entre cárie e lesões periapicais por meio de análises radiográficas. A presença de lesões mesmo em dentes tratados endodonticamente sugere, ainda, a possibilidade de falhas terapêuticas ou reinfecções, como discutido por Ng, Mann e Gulabivala (2008).

Tabela 2. Distribuição das lesões observadas segundo o estado do órgão dentário.

ISSN 2178-6925
DOI: 10.61164/rmnm.v11i1.3566

Estado do órgão dental	N	%
Cariado	46	48
Restaurado	17	18
Canal tratado	17	18
Desgaste incisal / oclusal	8	8
Fraturado	7	7
TOTAL	95	100

Caracterização das lesões observadas

Segundo o seu contorno

A análise morfológica indicou que em relação ao contorno das lesões, observou-se predominância das formas irregulares em que é nítido o limite entre a zona radiolúcida e a estrutura óssea radiopaca adjacente (65%) em relação às regulares (35%), onde esse limite não e nítido (Tabela 3). Esse achado pode estar relacionado à fase de evolução das lesões, sendo as bordas irregulares mais comuns em processos inflamatórios crônicos, com progressiva reabsorção óssea não delimitada. Nesse particular, o estudo de Ricucci et al., 2009, destaca a necessidade de abordagens mais eficazes para garantir a completa eliminação da infecção e otimizar a cicatrização dos tecidos periapicais após o tratamento endodôntico.

Tabela 3. Distribuição das lesões observadas segundo a sua forma.

Contorno da lesão	N	%
Regular	33	35%
Irregular	62	65%
TOTAL	95	100

Análise comparativa entre a lesão e as diferentes variáveis dependentes em estudo

Gênero sexual *versus* contorno da lesão

Ao realizar o teste de associação qui-quadrado entre o contorno da lesão e o gênero dos pacientes (Tabela 4), não se observou diferença estatisticamente significativa (p

ISSN 2178-6925
DOI: 10.61164/rmnm.v11i1.3566

= 0,086). Embora não significativa, a proximidade do valor de p a 0,05 pode sugerir uma tendência que merece investigação em amostras maiores.

Tabela 4. Teste χ^2 para Gênero sexual *versus* contorno da lesão

	Value	**df**	***P***
χ^2	2.94	1	0.086
N	95		

Idade *versus* contorno da lesão

Da mesma forma, a análise da variável idade também não demonstrou associação estatisticamente significativa com o contorno da lesão (p = 0,190), conforme a tabela 5. Isso indica que, nesta amostra, o padrão morfológico das lesões não variou significativamente com a faixa etária dos pacientes, embora estudos anteriores apontem uma tendência ao aumento da prevalência com o envelhecimento.

Tabela 5. Teste χ^2 para Idade *versus* contorno da lesão

	Value	**df**	***P***
χ^2	46.5	39	0.190
N	95		

A análise comparativa entre o contorno das lesões periapicais e as variáveis gênero e idade revelou que não houve associação estatisticamente significativa entre essas variáveis. No teste de associação qui-quadrado entre gênero e contorno da lesão (p = 0,086) indica que, embora não haja evidência estatística forte para uma correlação, a proximidade desse valor com **0,05** pode sugerir uma tendência que merece investigação em estudos com amostras ampliadas (Ahmed et al., 2021). Esse resultado está em conformidade com a literatura, que sugere que a distribuição das

ISSN 2178-6925
DOI: 10.61164/rmnm.v11i1.3566

lesões periapicais pode estar mais associada a fatores etiológicos do que a características demográficas dos pacientes.

Do mesmo modo, a análise da variável idade não apresentou influência significativa sobre o padrão morfológico das lesões (p = 0,190). Esse achado sugere que, nesta amostra, o formato das lesões não varia conforme a faixa etária dos pacientes. Contudo, estudos epidemiológicos apontam que a prevalência de lesões periapicais tende a aumentar com o envelhecimento, em razão de fatores como maior exposição a tratamentos endodônticos e alterações na resposta imune ao longo da vida (Cunha et al. (2013). Isso reforça a necessidade de novas investigações com amostras ampliadas para esclarecer melhor possíveis relações entre idade e características morfológicas das lesões.

5. Conclusão

O estudo identificou que não há influência da faixa etária, do gênero sexual ou do estado do órgão dentário na ocorrência e no tipo das lesões periapicais. A análise de 95 exames radiográficos de 69 pacientes revelou uma prevalência de 18,2%, sendo as lesões mais comuns em dentes cariados (48%). A predominância de contornos irregulares (65%) sugere um processo inflamatório crônico. Esses achados reforçam a importância do diagnóstico precoce e do aprimoramento das técnicas odontológicas para evitar falhas terapêuticas e reinfecções. Estudos futuros podem aprofundar essas relações para otimizar estratégias de tratamento.

Referências

BECONSALL-RYAN, K.; TONG, D.; LOVE, R. M. Radiolucent inflammatory jaw lesions: twenty-year analysis. **International Endodontic Journal**, v. 43, p. 859-865, 2010.

AHMED, Muhammad Adeel et al. Baseline MMP expression in periapical granuloma and its relationship with periapical wound healing after surgical endodontic treatment. **BMC Oral Health**, v. 21, n. 562, 2021.

CARR, G. B. et al. Ultrastructural examination of failed molar retreatment with secondary apical periodontitis: an examination of endodontic biofilms in na endodontic retreatment failure. **Journal of Endodontics**, v. 35, n. 9, p. 1303-1309, set. 2009.

CHUNG, M. P.; CHEN, C. P.; SHIEH, Y. S. Floating retained root lesion mimicking apical periodontitis. **Oral Surgery, Oral Medicine, Oral Pathology, Oral Radiology and Endodontology**, v. 108, n. 4, p. e63-e66, out. 2009.

CUNHA, Christian Hellen Rodrigues da et al. Identification of simulated periapical diseases using five different diagnostic imaging methods. **Revista Portuguesa de Estomatologia**, Medicina Dentária e Cirurgia Maxilofacial, v. 57, n. 3, p. 138-145, 2016.

DELANTONI, A.; PAPADEMITRIOU, P. An unusually large asymptomatic periapical lesion that presented as a random finding on a panoramic radiograph. **Oral Surgery, Oral Medicine, Oral Pathology, Oral Radiology and Endodontology**, v. 104, n. 2, p. e62-e65, ago. 2007.

ESTRELA, C. et al. Accuracy of cone beam computed tomography and panoramic and periapical radiography for detection of apical periodontitis. **Journal of Endodontics**, v. 34, n. 3, p. 273-279, 2008.

ESTRELA, C. et al. **Detection of apical periodontitis using digital periapical radiography and cone beam computed tomography.** *Brazilian Dental Journal*, Ribeirão Preto, v. 19, n. 4, p. 327–331, 2008. Disponível em: https://www.scielo.br/j/bor/a/XB65ksGZyf8cxgd5GHSdNsQ. Acesso em: 7 jun. 2025.

GARCÍA, C. C. et al. The post-endodontic periapical lesion: histologic and etiopathogenic aspects. **Medicina Oral, Patología Oral y Cirugía Bucal**, v. 12, n. 8, p. E585-E590, dez. 2007.

GUIMARÃES, M. R. F. S. G. et al. Evaluation of the relationship between obturation length and presence of apical periodontitis by CBCT: an observational cross-sectional study. **Clinical Oral Investigations**, v. 23, p. 2055–2060, 2019.

KARAMIFAR, K.; TONDARI, A.; SAGHIRI, M. A. Endodontic periapical lesion: an overview on the etiology, diagnosis and current treatment modalities. **European Endodontic Journal**, v. 2, p. 54-67, 2020.

KUC, I.; PETERS, E.; PAN, J. Comparison of clinical and histologic diagnoses in periapical lesions. **Oral Surgery, Oral Medicine, Oral Pathology, Oral Radiology and Endodontology**, v. 89, n. 3, p. 333-337, mar. 2000.

LIN, L. M. et al. Nonsurgical root canal therapy of large cyst-like inflammatory periapical lesions and inflammatory apical cysts. **Journal of Endodontics**, v. 35, n. 5, p. 607-615, maio 2009.

MOURA, M. S. et al. Influence of length of root canal obturation on apical periodontitis detected by periapical radiography and cone beam computed tomography. **Journal of Endodontics**, v. 35, n. 6, p. 805-809, jun. 2009.

NG, Y. L.; MANN, V.; GULABIVALA, K. **Outcome of secondary root canal treatment: a systematic review of the literature.** *International Endodontic Journal*, London, v. 41, n. 12, p. 1026–1046, 2008. Disponível em: https://www.ncbi.nlm.nih.gov/pmc/articles/PMC3399180/. Acesso em: 7 jun. 2025.

PETERSON, A. et al. Radiological diagnosis of periapical bone tissue lesions in endodontics: a systematic review. **International Endodontic Journal**, v. 45, p. 783-801, 2012.

POCIASK, E. et al. Differential diagnosis of cysts and granulomas supported by texture analysis of intraoral radiographs. **Sensors**, v. 21, p. 7481, 2021.

RICUCCI, D. et al. A study of periapical lesions correlating the presence of a radiopaque lamina with histological findings. **Oral Surgery, Oral Medicine, Oral Pathology, Oral Radiology and Endodontology**, v. 101, n. 3, p. 389-394, mar. 2006.

RICUCCI, D. et al. Histologic investigation of root canal-treated teeth with apical periodontitis: a retrospective study from twenty-four patients. **Journal of Endodontics**, v. 35, n. 4, p. 493-502, abr. 2009.

RICUCCI, D.; LIN, L. M.; SPÅNGBERG, L. S. Wound healing of apical tissues after root canal therapy: a long-term clinical, radiographic, and histopathologic observation study. **Oral Surgery, Oral Medicine, Oral Pathology, Oral Radiology and Endodontology**, v. 108, n. 4, p. 609-621, out. 2009.

ROSENBERG, P. A. et al. Evaluation of pathologists (histopathology) and radiologists (cone beam computed tomography) differentiating radicular cysts from granulomas. **Journal of Endodontics**, v. 36, n. 3, p. 423-428, mar. 2010.

SANTOS, S. M. et al. **Prevalência de lesões periapicais diagnosticadas em radiografias panorâmicas de pacientes atendidos em clínica universitária.** *Journal of Applied Oral Science*, Bauru, v. 14, n. 6, p. 440–444, 2006. Disponível em: https://www.scielo.br/j/jaos/a/WLbP4SN77x4CKW46dS4zH9q. Acesso em: 7 jun. 2025.

SCHULZ, M. et al. Histology of periapical lesions obtained during apical surgery. **Journal of Endodontics**, v. 35, n. 5, p. 634-642, maio 2009.

SELWITZ, R. H.; ISMAIL, A. I.; PITTS, N. B. Dental caries. **The Lancet**, v. 369, n. 9555, p. 51-59, jan. 2007.

SOARES, J. A. et al. Favorable response of an extensive periapical lesion to root canal treatment. **Journal of Oral Science**, v. 50, n. 1, p. 107-111, 2008.

SYED ISMAIL, P. M. et al. Clinical, radiographic, and histological findings of chronic inflammatory periapical lesions – a clinical study. **Journal of Family Medicine and Primary Care**, v. 9, p. 235-238, 2020.

TADA, A.; HANADA, N. Sexual differences in oral health behaviour and factors associated with oral health behaviour in Japanese young adults. **Public Health**, v. 118, n. 2, p. 104-109, mar. 2004.

TANOMARU, J. M. G. et al. Microbial distribution in the root canal system after

ISSN 2178-6925
DOI: 10.61164/rmnm.v11i1.3566

periapical lesion induction using different methods. **Brazilian Dental Journal**, v. 19, n. 2, p. 124-129, 2008.

YU, V. S. et al. Lesion progression in post-treatment persistent endodontic lesions. **Journal of Endodontics**, v. 38, n. 10, p. 1316-1321, 2012.