REMUNOM
ISSN 2178-6925

Received: 01/11/2025 - **Accepted:** 17/11/2025
Vol: 20.02
DOI: 10.61164/xttxqr50
Pages: 1-17

MIELOMENINGOCELE: IMPACTOS E RELEVÂNCIA DA CORREÇÃO INTRAUTERINA

MYELOMENINGOCELE: IMPACTS AND RELEVANCE OF INTRAUTERINE CORRECTION

MIELOMENINGOCELE: IMPACTOS Y RELEVANCIA DE LA CORRECCIÓN INTRAUTERINA

Nayara Pamplona de Souza
Biomedicina, IESB, Brasil
E-mail: nayarapamplona17@gmail.com

Carlos Danilo Cardoso Matos Silva
Biomedicina, IESB, Brasil
E-mail: carloscardoso.fsa@gmail.com

Resumo

Introdução: Mielomeningocele (MMC) é uma má formação grave, conhecida também como Espinha Bífida, essa alteração caracteriza-se pelo não fechamento da vertebra ocasionando uma abertura e exposição o tubo neural, pois não se forma completamente. Objetivo: analisar os impactos da cirurgia intrauterina para correção da mielomeningocele na qualidade de vida dos pacientes. Métodos: Este estudo é uma revisão integrativa de literatura. As buscas serão realizadas nas bases SciELO, BVS e PubMed, em português e inglês, utilizando descritores específicos combinados com o operador booleano AND, considerando artigos publicados entre 2015 e 2024. Resultados: A seleção dos 15 artigos foi através do método de Bardin, com critérios de inclusão voltados a estudos sobre qualidade de vida de pacientes submetidos à cirurgia intrauterina ou pós-natal para correção. Discussão: A deficiência de ácido fólico é o principal fator modificável associado à MMC, cuja suplementação periconcepcional pode reduzir a incidência em até 70%. Os sintomas neurológicos, motores e urológicos variam conforme o nível da lesão na coluna, sendo as lesões mais altas (L1-L2) associadas às consequências motoras mais graves. Frequentemente, a MMC está associada à hidrocefalia, exigindo a implantação de uma válvula de drenagem (DVP), e à Bexiga Neurogênica, necessitando de acompanhamento urológico. A cirurgia de correção fetal intrauterina, realizada idealmente entre a 20ª e 25ª semana gestacional, demonstrou melhores desfechos neurológicos e funcionais em comparação com a correção pós-natal.Conclusão: Embora a técnica intrauterina apresente riscos maternos e obstétricos, o avanço das técnicas fetoscópicas tem tornado o procedimento cada vez mais seguro e eficiente, consolidando-se como uma alternativa promissora para a melhora da qualidade de vida dos pacientes com mielomeningocele.

REMUNOM
ISSN 2178-6925

Received: 01/11/2025 - **Accepted:** 17/11/2025
Vol: 20.02
DOI: 10.61164/xttxqr50
Pages: 1-17

Palavras-chave: Mielomeningocele; Gestantes; Cirurgia Intrauterina;Hidrocefalia.

Abstract

Introduction: Myelomeningocele (MMC) is a severe malformation, also known as Spina Bifida. This condition is characterized by the failure of the vertebra to close properly, resulting in an opening and exposure of the neural tube, which does not fully form. Objective: To analyze the impacts of intrauterine surgery for the correction of myelomeningocele on patients' quality of life. Methods: This study is an integrative literature review. The searches will be conducted in the SciELO, BVS, and PubMed databases, in Portuguese and English, using specific descriptors combined with the Boolean operator AND, considering articles published between 2015 and 2024. Results: The selection of 15 articles followed Bardin's method, with inclusion criteria focused on studies addressing the quality of life of patients undergoing intrauterine or postnatal corrective surgery. Discussion: Folic acid deficiency is the main modifiable factor associated with MMC, and periconceptional supplementation can reduce its incidence by up to 70%. Neurological, motor, and urological symptoms vary according to the level of the spinal lesion, with higher lesions (L1–L2) being associated with more severe motor consequences. MMC is often associated with hydrocephalus, requiring the implantation of a ventriculoperitoneal shunt (VPS), and with neurogenic bladder, which requires urological follow-up. Intrauterine fetal corrective surgery, ideally performed between the 20th and 25th gestational weeks, has shown better neurological and functional outcomes compared to postnatal correction. Conclusion: Although intrauterine surgery carries maternal and obstetric risks, advances in fetoscopic techniques have made the procedure increasingly safe and effective, establishing it as a promising alternative for improving the quality of life of patients with myelomeningocele.

Keywords: Myelomeningocele;Pregnant Women; in utero surgery;Hydrocephalus.

Resumen

Introducción: La mielomeningocele (MMC) es una malformación grave, también conocida como Espina Bífida. Esta alteración se caracteriza por el cierre incompleto de la vértebra, lo que provoca una abertura y exposición del tubo neural, que no llega a formarse completamente. Objetivo: Analizar los impactos de la cirugía intrauterina para la corrección de la mielomeningocele en la calidad de vida de los pacientes. Métodos: Este estudio es una revisión integrativa de la literatura. Las búsquedas se realizarán en las bases de datos SciELO, BVS y PubMed, en portugués e inglés, utilizando descriptores específicos combinados con el operador booleano AND, considerando artículos publicados entre 2015 y 2024. Resultados: La selección de los 15 artículos se realizó mediante el método de Bardin, con criterios de inclusión enfocados en estudios sobre la calidad de vida de pacientes sometidos a cirugía correctiva intrauterina o posnatal. Discusión: La deficiencia de ácido fólico es el principal factor modificable asociado a la MMC, y su suplementación periconcepcional puede reducir la incidencia hasta en un 70%. Los síntomas neurológicos, motores y urológicos varían según el nivel de la lesión en la columna, siendo las lesiones más altas (L1–L2) las que se asocian con consecuencias motoras más graves. Frecuentemente, la MMC está asociada a hidrocefalia, lo que requiere la implantación de una válvula de derivación ventrículo-peritoneal (DVP), y a vejiga neurógena, que necesita seguimiento urológico. La cirugía correctiva fetal intrauterina, realizada idealmente entre la semana 20 y 25 de gestación, ha demostrado mejores resultados neurológicos y funcionales en comparación con la corrección posnatal. Conclusión: Aunque la técnica intrauterina presenta riesgos maternos y obstétricos, los avances en las técnicas fetoscópicas han hecho que el

REMUNOM
ISSN 2178-6925

Received: 01/11/2025 - **Accepted:** 17/11/2025
Vol: 20.02
DOI: 10.61164/xttxqr50
Pages: 1-17

procedimiento sea cada vez más seguro y eficaz, consolidándose como una alternativa prometedora para mejorar la calidad de vida de los pacientes con mielomeningocele.

Palabras clave: Mielomeningocele; Gestantes; Cirugía Intrauterina; Hidrocefalia.

1. Introdução

Mielomeningocele (MMC) é uma má formação grave, conhecida também como Espinha Bífida. Essa alteração caracteriza-se pelo não fechamento da vértebra, ocasionando uma abertura e exposição do tubo neural, pois não se forma completamente. Essa má formação gera a exposição da medula espinhal, que se encontra acessível em forma plana, recebendo a denominação, neste local, de placa neural ou placódio. Não contém uma causa exata para ocorrer a má formação MMC, porém há como principal fator de risco a deficiência da vitamina B9 (Koerich et al., 2024).

A vitamina B9, ou ácido fólico, é essencial para o desenvolvimento saudável do feto, especialmente na formação do tubo neural. O ácido fólico atua principalmente em uma via metabólica que envolve a transformação da homocisteína em metionina, devido à presença da enzima metionina sintetase. Essa enzima, para funcionar corretamente, precisa do 5-metiltetraidrofolato, que é a forma ativa do folato, mas quando há deficiência de vitamina B9, essa conversão é prejudicada, fazendo com que a produção de metionina e de S-adenosilmetionina (SAM) seja reduzida. Essas substâncias são fundamentais para reações de metilação que regulam o funcionamento dos genes durante o desenvolvimento fetal. Contudo, o folato fica contido na forma de 5-metiltetraidrofolato, ocasionando deficiência funcional mesmo quando os níveis de folato parecem normais. Esse desequilíbrio compromete a disponibilidade de nutrientes essenciais para o desenvolvimento do feto, favorecendo o surgimento de defeitos no tubo neural, como a mielomeningocele (Martins et al., 2022).

Há outras condições que são menos frequentes, mas podem estar

REMUNOM
ISSN 2178-6925

Received: 01/11/2025 - **Accepted:** 17/11/2025
Vol: 20.02
DOI: 10.61164/xttxqr50
Pages: 1-17

associadas com esse quadro clínico da MMC, como hipertermia materna durante os estágios iniciais da gravidez, diabetes mellitus, uso de drogas antiepilépticas, obesidade e fatores genéticos (Koerich et al., 2024).

A correção cirúrgica da mielomeningocele pode ser realizada tanto no período intrauterino quanto após o nascimento. A cirurgia intrauterina apresenta resultados superiores em relação à redução da necessidade de derivação ventriculoperitoneal para tratamento da hidrocefalia e melhor desenvolvimento motor até por volta de 2 anos de idade. Além disso, há menor incidência de malformações. Esses benefícios são atribuídos à proteção precoce da medula exposta, reduzindo os danos progressivos causados pelo líquido amniótico e pelo trauma mecânico. Por outro lado, a correção pós-natal, que é o procedimento tradicional realizado logo após o nascimento, também oferece vantagens, como menor risco materno e ausência das complicações obstétricas associadas à cirurgia fetal, como parto prematuro e ruptura uterina (Hosseini et al., 2024; Nogueira; Costa, 2024).

A incidência mundial de defeitos do tubo neural varia entre aproximadamente 1 a 10 casos a cada 1.000 nascimentos. Dentro desse espectro, a prevalência da mielomeningocele específica é reportada entre 0,17% e 6,39% por 1.000 nascidos vivos, com a maior incidência observada na população chinesa. No cenário brasileiro, dados de 2014 a 2018 indicam 3.404 casos de nascidos vivos diagnosticados com Espinha Bífida, o que corresponde a cerca de 7 para cada 10.000 nascimentos no país. A taxa anual de neonatos brasileiros afetados por Espinha Bífida manteve-se consistente nesse período, com uma média de 0,06% do total de nascidos vivos em 2014 e 2015, e um leve aumento para 0,07% nos anos subsequentes (Soares et al., 2023).

A qualidade de vida das pessoas com MMC, especialmente no trato urinário, pode ser bastante influenciada pelo momento em que a cirurgia de correção é realizada. Quando o procedimento é feito ainda durante a gestação, há uma chance maior de preservar parte das funções neurológicas responsáveis pelo controle da bexiga. Isso significa que muitas dessas crianças podem ter menos infecções

REMUNOM
ISSN 2178-6925

Received: 01/11/2025 - **Accepted:** 17/11/2025
Vol: 20.02
DOI: 10.61164/xttxqr50
Pages: 1-17

urinárias, menor necessidade de usar sondas diariamente e mais autonomia à medida que crescem. Já nos casos em que a cirurgia é realizada após o nascimento, é mais comum que a bexiga não funcione de forma adequada, exigindo cuidados contínuos, como o cateterismo intermitente. Esses fatores não apenas afetam a saúde física, mas também podem influenciar o bem-estar emocional e social da criança. Assim, quando possível e indicado, a correção intrauterina pode oferecer uma chance maior de uma vida com mais conforto, independência e autoestima (Sasidhar et al., 2022).

1.1 Objetivos Gerais

Este estudo tem como objetivo analisar os impactos da cirurgia intrauterina para correção da mielomeningocele na função do trato urinário fetal, com ênfase na preservação da função vesical. Apresentam-se como objetivos específicos investigar as principais alterações no trato urinário decorrentes da mielomeningocele, seus impactos funcionais e as implicações clínicas para o paciente, bem como comparar os efeitos da cirurgia de correção da mielomeningocele realizada intrauterina com a cirurgia pós-natal, especialmente em relação à função motora e à função vesical.

2. Revisão da Literatura

A mielomeningocele (MMC) é uma malformação congênita grave do tubo neural que acarreta importantes repercussões neurológicas, motoras e urológicas ao longo da vida. Resulta de um defeito no fechamento do tubo neural durante a neurulação etapa crítica da embriogênese em que o tecido neural se dobra e se funde para formar a medula espinhal e o encéfalo (Moreira & Bensson, 2021). A falha nesse processo compromete a formação adequada das estruturas neurais e ósseas, ocasionando a exposição da medula e das meninges (Neves et al., 2021).

Estudos recentes reforçam que a deficiência de ácido fólico é o principal fator modificável associado ao surgimento da MMC. A suplementação adequada,

REMUNOM
ISSN 2178-6925

Received: 01/11/2025 - **Accepted:** 17/11/2025
Vol: 20.02
DOI: 10.61164/xttxqr50
Pages: 1-17

especialmente no período periconcepcional, pode reduzir em até 70% a incidência de defeitos do tubo neural (Martins et al., 2022). Maia et al. (2020) aprofundam essa explicação ao apontar que a falta do nutriente compromete processos celulares essenciais, como a metilação e a síntese de nucleotídeos, interferindo na divisão celular e no fechamento correto do tubo neural (Figura 1), etapas fundamentais para a embriogênese. Já Figueiredo et al. (2019) complementam a análise ao mostrar que a deficiência se reflete nos elevados índices de mortalidade por espinha bífida, indicando que a ausência de diagnóstico precoce e de políticas de acompanhamento contribui para o agravamento da condição.

Figura 2 A imagem ilustra a neurulação, comparando o desenvolvimento fetal normal com um defeito de fechamento do tubo neural.

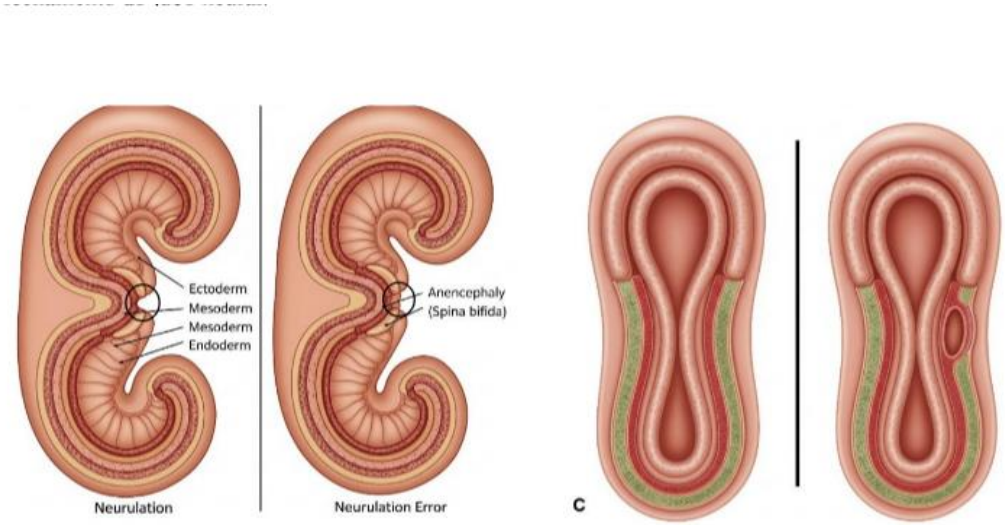

Fonte: Gerada por Gemini em maio de 2025.

Pesquisas atuais indicam ainda a influência de polimorfismos genéticos em genes como *MTHFR*, *MTRR* e *RFC1*, que participam do metabolismo do folato, afetando a metilação do DNA e o fechamento do tubo neural (Soares et al., 2023; Hosseini-Siyanaki et al., 2024). Assim, a integração entre suplementação nutricional e rastreamento genético pode aprimorar as estratégias preventivas. Outros fatores maternos, tais como diabetes mellitus, obesidade, uso de anticonvulsivantes (especialmente o ácido valpróico) e deficiência de vitamina B12, continuam sendo determinantes relevantes (Neves et al., 2021; Figueiredo et al., 2019). Tais achados

REMUNOM
ISSN 2178-6925

Received: 01/11/2025 - **Accepted:** 17/11/2025
Vol: 20.02
DOI: 10.61164/xttxqr50
Pages: 1-17

ressaltam a importância da educação pré-natal e da vigilância metabólica das gestantes como medidas de saúde pública.

A mielomeningocele (MMC) é abordada sob distintas conceituações, refletindo variações na forma de caracterizar sua gênese e manifestações associadas. Martins et al. (2022) caracteriza a MMC como uma má formação resultante da falha no tubo neural na região lombossacral, que denomina como placa neural. Entretanto, Neves (2021) titula essa falha como defeito primário no tubo neural, envolvendo uma evaginação sacular de elementos neurais devido aos defeitos dos ossos e tecidos moles das regiões lombar, sacral posterior e torácica. Ressalta ainda que podem ocorrer falhas em outras regiões, como no crânio, resultando em malformações como anencefalia e encefalocele, ou na porção caudal, conhecida como espinha bífida.

Na MMC há exposição da medula espinhal (Figura 2) e das meninges (membranas que envolvem a medula) para fora da coluna vertebral. Apesar de Souza et al. (2021) e Gober et al. (2022) tratarem da MMC, suas análises diferem quanto à localização mais comum e ao grau de gravidade da malformação. Souza et al. (2021) destacam que a mielomeningocele pode ocorrer em diferentes regiões da coluna, sendo comum sua manifestação nas vértebras lombares inferiores, como L4, L5 e S1, onde a falha no fechamento ósseo permite a projeção da medula e das meninges para fora da coluna.

Figura 2. Imagem de coluna vertebral saudável e outra com MMC.

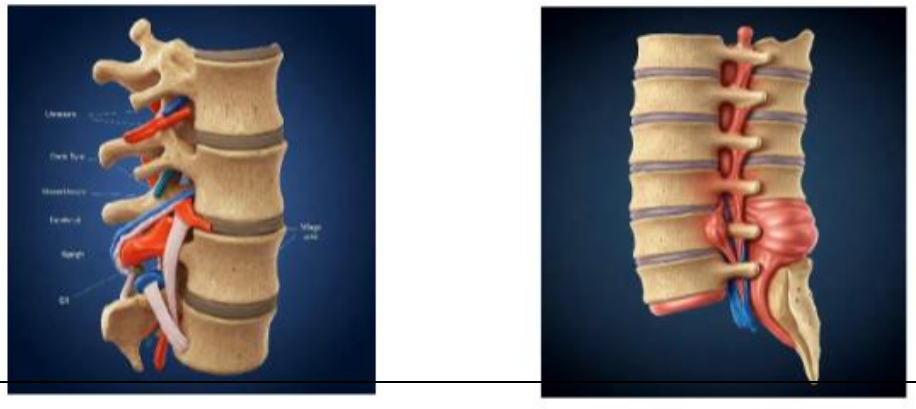

REMUNOM
ISSN 2178-6925

Received: 01/11/2025 - **Accepted:** 17/11/2025
Vol: 20.02
DOI: 10.61164/xttxqr50
Pages: 1-17

Fonte: Gerada por Gemini em abril de 2025.

Gober et al. (2022) enfatizam que as consequências mais graves estão associadas às lesões localizadas em níveis mais altos, como L1 e L2, pois afetam de maneira mais significativa a função motora dos membros inferiores, enquanto as localizadas em níveis inferiores (L4–S2) frequentemente preservam funções parciais de marcha e controle esfincteriano. Essa variabilidade anatômica explica a heterogeneidade clínica e a necessidade de abordagens terapêuticas individualizadas.

Caso a malformação ocorra em vértebras mais altas, como L1 ou L2, pode causar ausência de movimento ativo nos membros inferiores, afetando principalmente os músculos responsáveis pela flexão e adução do quadril, mas há possibilidade de uso total dos membros superiores. Nas vértebras L3, L4 e L5, a atividade dos músculos permanece preservada (Tabela 1). Quando a lesão está no nível sacral, observa-se funcionamento preservado dos músculos glúteo médio, glúteo máximo e tríceps sural, além daqueles já mencionados nos níveis anteriores. Já em lesões mais baixas, como na região sacral (S1 ou S2), a pessoa pode apresentar dificuldades no controle motor dos pés e problemas com incontinência urinária e fecal (Gober et al., 2022).

Tabela 2 Nível neurológico e função muscular de crianças com mielomeningocele

Nível neurológico	**Principais grupos musculares funcionais em MMII**	**Principais grupos musculares paralisados em MMII**
L1-L2	Flexores do quadril fracos a bons; Adutores do quadril pobres a fracos	Extensores de quadril paralisados;

REMUNOM
ISSN 2178-6925

Received: 01/11/2025 - **Accepted:** 17/11/2025
Vol: 20.02
DOI: 10.61164/xttxqr50
Pages: 1-17

		Abdutores do quadril paralisados; Joelhos e pés flácidos.
L3	Flexores do quadril normais; Adutores do quadril bons a normais;	Extensores e abdutores do quadril, tríceps sural, eversores e inversores do pé paralisados.
L4	Flexores do quadril e adutores normais; Quadríceps normal; Tibial anterior normal	Extensores e abdutores do quadril, tríceps sural, eversores e inversores do pé paralisados
L5	Flexores do quadril e adutores normais Quadríceps normal; Isquiotibiais mediais fracos a bons; Tibial anterior normal; Dorsiflexores e inversores normais.	Extensores do quadril – esboço a pobre função muscular; Tríceps paralisado; Eversores dos pés fracos.
L5	Músculos do quadril, joelhos e pés normais,exceto extensores de quadril, isquiotibiais e flexores dos dedos.	Extensores do quadril fracos a bons; Bíceps femoral fraco;

Legenda: MMII = Membros inferiores
Fonte: Ferreira, 2023.

Além disso, em muitos casos, a mielomeningocele está associada à hidrocefalia, que é o acúmulo de líquido no cérebro, exigindo a colocação de uma

REMUNOM
ISSN 2178-6925

Received: 01/11/2025 - **Accepted:** 17/11/2025
Vol: 20.02
DOI: 10.61164/xttxqr50
Pages: 1-17

válvula para drenagem. A válvula para drenagem, também chamada de derivação ventriculoperitoneal (DVP), é implantada por um neurocirurgião e tem a função de drenar o excesso de líquido cefalorraquidiano (LCR) que se acumula nos ventrículos do cérebro, redirecionando-o para a cavidade abdominal, onde é absorvido pelo organismo. Embora possam ocorrer complicações como obstrução, infecção ou falha do sistema, a maioria das crianças leva uma vida próxima do normal quando há diagnóstico precoce, tratamento adequado e acompanhamento multidisciplinar, pois a válvula controla o acúmulo de líquido no cérebro, prevenindo danos neurológicos, aliviando sintomas e melhorando a qualidade de vida (Cavalheiro et al., 2021).

3. Considerações Finais

A mielomeningocele é uma malformação congênita complexa, com importantes repercussões neurológicas e urológicas, que exige abordagem precoce e multidisciplinar.

Estudos demonstram que a correção intrauterina da mielomeningocele apresenta benefícios relevantes em comparação ao tratamento pós-natal, especialmente quanto à preservação da função vesical e à redução das complicações do trato urinário. A intervenção durante a gestação protege a medula espinhal, reduzindo os danos neurológicos progressivos decorrentes da exposição ao líquido amniótico e ao trauma mecânico. Essa correção precoce favorece o desenvolvimento das vias neurais responsáveis pelo controle da bexiga, resultando em menor incidência de bexiga neurogênica de alto risco, melhor esvaziamento vesical e menor necessidade de intervenções urológicas futuras.

Além disso, observa-se que a cirurgia intrauterina está associada a menor necessidade de derivação ventriculoperitoneal e a melhor prognóstico motor quando comparada à correção pós-natal. Embora o procedimento apresente riscos maternos e obstétricos, o avanço das técnicas fetoscópicas tem tornado a abordagem cada vez mais segura e eficiente, consolidando-a como uma alternativa promissora para a melhora da qualidade de vida dos pacientes com mielomeningocele.

REMUNOM
ISSN 2178-6925

Received: 01/11/2025 - **Accepted:** 17/11/2025
Vol: 20.02
DOI: 10.61164/xttxqr50
Pages: 1-17

Esses achados reforçam a importância de investigações contínuas, uma vez que a preservação da função vesical pode reduzir o risco de doença renal crônica e gerar benefícios significativos à saúde pública. Assim, estudos prospectivos com foco em parâmetros urológicos poderão contribuir para avaliar de forma mais precisa os ganhos funcionais obtidos com a cirurgia intrauterina em comparação à técnica convencional.

Destaca-se, ainda, o papel essencial do biomédico no avanço das pesquisas genéticas e moleculares relacionadas à mielomeningocele, especialmente na identificação de variantes genéticas associadas ao metabolismo do ácido fólico e a outros fatores etiológicos. Essa atuação contribui para o desenvolvimento de estratégias preventivas mais eficazes e personalizadas, fortalecendo as políticas públicas de saúde voltadas à prevenção dos defeitos do tubo neural.

Referências

BEVILACQUA, N. S.; PEDREIRA, D. A. Fetoscopy for meningomyelocele repair: past, present and future. *Einstein (São Paulo)*, v. 13, n. 2, p. 283-289, 2015. BIO MÉDICO, C. Universidade do Estado do Rio de Janeiro. [S. l.: s. n.].

BLOUNT, J. P.; MALEKNIA, P.; HOPSON, B. D.; ROCQUE, B. G.; OAKES, W. J. Hydrocephalus in Spina Bifida. *Neurology India*, v. 69, supl., p. S367-S371, nov./dez. 2021. DOI: 10.4103/0028-3886.332247.

CAVALHEIRO, S. et al. Hydrocephalus in myelomeningocele. *Child's Nervous System*, v. 37, n. 11, p. 3407–3415, 1 nov. 2021.

REMUNOM
ISSN 2178-6925

Received: 01/11/2025 - **Accepted:** 17/11/2025
Vol: 20.02
DOI: 10.61164/xttxqr50
Pages: 1-17

FAQUINI, S. L. L.; SOUZA, A. S. R.; SANTOS-NETO, O. G. Tratamento fetal da mielomeningocele no Brasil. *Revista Brasileira de Saúde Materno Infantil*, v. 24, p. e20240241, 2024.

FIGUEIREDO, L. S. et al. Perfil epidemiológico de mortalidade por espinha bífida. *Revista da Sociedade Brasileira de Clínica Médica*, v. 17, n. 4, p. 171-175, 2019.

GOBER, J.; THOMAS, S. P.; GATER, D. R. Pediatric spina bifida and spinal cord injury. *Journal of Personalized Medicine*, v. 12, n. 6, p. 985, 2022.

HEDEL KOERICH, A. et al. Mielomeningocele: aspectos clínicos e terapêuticos. In: FREITAS, G. B. L. (org.). *Neurologia: diagnósticos, tratamentos e cirurgias*. Edição V. [S. l.]: Guilherme Barroso L. de Freitas, 2024. p. 98–104.

HOSSEINI-SIYANAKI, M. R. et al. Surgical Management of Myelomeningocele. *Neonatal*, v. 4, n. 1, 30 abr. 2024.

MACEDO JR, A. et al. Reparo de mielomeningocele intrauterina e incidência de cirurgia do trato urinário inferior: resultados de um estudo prospectivo. *Journal of Pediatric Urology*, v. 17, n. 6, p. 769-774, 2021.

MAIA, C. S. et al. Metabolismo do ácido fólico e suas ações na embriogênese. *Brazilian Journal of Development*, v. 6, n. 8, p. 57002-57009, 2020.

MARTINS, É. M. F.; OLIVEIRA, J. K. S. de; MAFRA, M. A. T.; PAIVA, D. F. F. A importância do ácido fólico para a prevenção do meningomielocele: uma revisão integrativa de literatura. *Research, Society and Development*, [S. l.], v. 11, n. 6, 2022.

MOREIRA DA SILVEIRA, F.; BENSSON, S. Embriologia do sistema nervoso central: aspectos clínicos. *Cognitionis Scientific Journal*, v. 4, n. 1, p. 1–15, 10 mar. 2021.

REMUNOM
ISSN 2178-6925

Received: 01/11/2025 - **Accepted:** 17/11/2025
Vol: 20.02
DOI: 10.61164/xttxqr50
Pages: 1-17

SOARES, A. et al. Mielomeningocele, classificação, abordagens terapêuticas e os seus desdobramentos na vida adulta. *Revista Interdisciplinar em Saúde*, v. 10, n. único, p. 631–641, 9 set. 2023.

NEVES, I. C. S. et al. Fatores maternos associados à ocorrência de mielomeningocele: uma revisão bibliográfica / Maternal Factors Associated with the Occurrence of Myelomeningocele: A Literature Review. *ID on Line Revista de Psicologia*, v. 15, n. 58, p. 617–625, 2021.

NOGUEIRA, M. P.; COSTA, L. L. Cirurgia fetal intrauterina para correção de meningomielocele. *Brazilian Journal of Health Review*, v. 7, n. 1, p. 395–406, 9 jan. 2024.

SASIDHAR, T.; INGULA, A.; KUMAR, G. R.; SRINIVAS, S. A study on neurogenic bladder on surgical management and follow up. *European Journal of Molecular & Clinical Medicine*, v. 9, n. 4, 2022.

SOUZA et al. . Defeitos do tubo neural e espinha bífida: etiologia, diagnóstico e avanços na prevenção e tratamento.2024. Cap. 9. DOI: 10.59290/978-65-6029-199-7.9.

TAVARES, L. R. et al. A importância do diagnóstico precoce da bexiga neurogênica secundária à mielomeningocele na sobrevida renal: relato de caso. *Revista Eletrônica Acervo Saúde*, v. 13, n. 7, p. e8247, 17 jul. 2021.

WIENER, J. S. et al. Bladder management and continence outcomes in adults with spina bifida: results from the national spina bifida patient registry, 2009 to 2015. *The Journal of Urology*, v. 200, n. 1, p. 187-194, 2018.

REMUNOM
ISSN 2178-6925

Received: 01/11/2025 - **Accepted:** 17/11/2025
Vol: 20.02
DOI: 10.61164/xttxqr50
Pages: 1-17

REMUNOM
ISSN 2178-6925

Received: 01/11/2025 - **Accepted:** 17/11/2025
Vol: 20.02
DOI: 10.61164/xttxqr50
Pages: 1-17

REMUNOM
ISSN 2178-6925

Received: 01/11/2025 - **Accepted:** 17/11/2025
Vol: 20.02
DOI: 10.61164/xttxqr50
Pages: 1-17

REMUNOM
ISSN 2178-6925

Received: 01/11/2025 - **Accepted:** 17/11/2025
Vol: 20.02
DOI: 10.61164/xttxqr50
Pages: 1-17