REMUNOM
ISSN 2178-6925

Received: 13/12/2025 - **Accepted:** 25/12/2025
Vol: 21.05
DOI: 10.61164/mr17s283
Pages: 1-23

APOIO FAMILIAR COMO FATOR DETERMINANTE NO DESENVOLVIMENTO NEUROPSICOMOTOR NA SÍNDROME DE DOWN

Laiza Vitória Siqueira Estevam[1]

Roberta Monique Martins Pereira[1]

Elaine Pedrozo Azevedo[2]

Maria da Penha Laprovita[2]

[1] Discente do Curso de Fisioterapia da Universidade Iguaçu.

[2] Fisioterapeuta; Docente do Curso de Fisioterapia da Universidade Iguaçu.

RESUMO: A Síndrome de Down é uma alteração genética resultante da trissomia do cromossomo 21 e está associada a atrasos no desenvolvimento motor, hipotonia muscular, alterações posturais e dificuldades no controle corporal. O presente estudo teve como objetivo analisar a evolução fisioterapêutica de uma criança do sexo feminino, com 1 ano de idade, diagnosticada com Síndrome de Down e atendida na Clínica de Ensino em Fisioterapia. Trata-se de um estudo de caso conduzido por meio de avaliação completa envolvendo anamnese, análise postural, testes articulares, avaliação da força muscular, mensurações antropométricas, reflexos primitivos e aplicação da Alberta Infant Motor Scale (AIMS), que indicou atraso motor de três meses em relação à idade cronológica. O plano terapêutico foi estruturado com foco em técnicas de estimulação precoce, integração sensorial, exercícios de controle cervical e tronco, treino de rolamento, facilitação do desenvolvimento motor e atividades lúdicas para promover engajamento e resposta funcional. Ao longo do acompanhamento, observou-se progressos importantes, como melhoria no controle de tronco, maior estabilidade em sedestação, início do rolamento lateral independente, aumento das amplitudes articulares e melhor resposta aos estímulos sensório-motores. A reavaliação demonstrou também melhora na coordenação motora, fortalecimento global e evolução das habilidades funcionais, evidenciando boa adesão familiar e continuidade dos estímulos domiciliares. Os achados deste estudo reforçam que a intervenção fisioterapêutica precoce e sistematizada contribui significativamente para o desenvolvimento motor de crianças com Síndrome de Down, favorecendo maior autonomia, melhor organização postural e avanço nas aquisições neuropsicomotoras.

Palavras-chave: Síndrome de Down. Estimulação precoce. Fisioterapia neuropediátrica. Desenvolvimento motor.

REMUNOM
ISSN 2178-6925

Received: 13/12/2025 - **Accepted:** 25/12/2025
Vol: 21.05
DOI: 10.61164/mr17s283
Pages: 1-23

ABSTRACT: Down syndrome is a genetic alteration resulting from trisomy of chromosome 21 and is associated with delays in motor development, muscle hypotonia, postural alterations, and difficulties in body control. This study aimed to analyze the physiotherapeutic evolution of a 1-year-old female child diagnosed with Down syndrome and treated at the Physiotherapy Teaching Clinic. This is a case study conducted through a complete evaluation involving anamnesis, postural analysis, joint tests, muscle strength assessment, anthropometric measurements, primitive reflexes, and application of the Alberta Infant Motor Scale (AIMS), which indicated a three-month motor delay in relation to chronological age. The therapeutic plan was structured focusing on early stimulation techniques, sensory integration, cervical and trunk control exercises, rolling training, facilitation of motor development, and play activities to promote engagement and functional response. Throughout the follow-up, significant progress was observed, such as improved trunk control, greater stability in sitting, initiation of independent lateral rolling, increased joint range of motion, and better response to sensorimotor stimuli. Reassessment also demonstrated improved motor coordination, overall strengthening, and development of functional skills, evidencing good family adherence and continuity of home-based stimulation. The findings of this study reinforce that early and systematic physiotherapy intervention significantly contributes to the motor development of children with Down syndrome, promoting greater autonomy, better postural organization, and advancement in neuropsychomotor acquisitions.

Keywords: Down syndrome. Early stimulation. Neuropediatric physiotherapy. Motor development.

REMUNOM
ISSN 2178-6925

Received: 13/12/2025 - **Accepted:** 25/12/2025
Vol: 21.05
DOI: 10.61164/mr17s283
Pages: 1-23

1. INTRODUÇÃO

A Síndrome de Down (SD) é uma das doenças cromossômicas mais comuns, conhecida também como "Trissomia 21" caracterizada como uma desordem genética que ocasiona deficiência mental em diversos graus devido a um erro na distribuição dos cromossomos encontrado no par 21, sendo encontrado um cromossomo extra desde o desenvolvimento fetal.[1-2]

Segundo a Organização Mundial da Saúde (OMS), a prevalência desta patologia em contexto mundial é de aproximadamente 1 a cada 1.000 nascidos vivos, sendo sua incidência associada ao aumento da idade materna (35 anos ou mais). A partir disso, o risco aumenta para 1:100 entre 40 e 44 anos e para 1:50 após os 45 anos. Além disso, estudos apontam que a idade paterna avançada também contribui para maior incidência da condição, uma vez que alterações genéticas e mutações de novo tornam-se mais frequentes com o envelhecimento masculino.[2-3]

A SD pode ser classificada em três tipos principais, de acordo com a alteração cromossômica envolvida. A forma mais comum é a trissomia livre ou simples, responsável por cerca de 95% dos casos onde o indivíduo apresenta três cópias do cromossomo 21 em todas as células do organismo, devido a uma não-disjunção meiótica. O mosaicismo representa aproximadamente 2% a 4% dos casos e ocorre quando apenas uma parte das células possui a trissomia do cromossomo 21, onde o restante apresenta cariótipo normal, ocasionando em manifestações clínicas mais leves. Já a translocação, presente em cerca de 3% a 4% dos casos, envolve a fusão do cromossomo 21 a outro cromossomo, podendo ser herdada ou surgir de forma espontânea. Essa classificação é essencial para compreensão do prognóstico, aconselhamento genético e identificação do risco de recorrência em gestações futuras.[2-3]

A etiologia desta doença é associada com a idade materna elevada e fatores genéticos associados. Não há cura, porém, a estimativa de vida para uma pessoa portadora de SD gira em cerca de 60 anos nos dias atuais, pois há um melhor conhecimento sobre a doença e seus tratamentos.[4]

A criança com SD apresentam características específicas como face achatada, braquicefalia, nariz pequeno e em sela, deformidades nas orelhas, pés pequenos e curtos, região occipital achatada, baixa estatura, pescoço curto e achatado. Pode apresentar também alterações nos sistemas metabólicos, endócrinos, hematológico, respiratório e gastrointestinal, onde ocorre

REMUNOM
ISSN 2178-6925

Received: 13/12/2025 - **Accepted:** 25/12/2025
Vol: 21.05
DOI: 10.61164/mr17s283
Pages: 1-23

alterações na glândula da tiroide e pituitárias, cardiopatia congênita, apneia do sono, entre outros.[4-5]

A SD pode ser identificada ainda durante a gestação por meio do rastreio pré-natal, que inclui exames como a ultrassonografia com translucência nucal, capaz de detectar alterações cromossômicas com boa sensibilidade. Quando o rastreio apresenta resultados sugestivos, exames diagnósticos complementares, como a biópsia de vilo corial ou a amniocentese, podem ser realizados para confirmação definitiva da trissomia. A identificação precoce permite orientar os pais, planejar intervenções e garantir o acompanhamento adequado desde o nascimento.[6]

A Fisioterapia Neuropediátrica com seus avanços científicos permite a atuação do profissional de forma diferenciada, sendo embasado em evidencias científica relacionadas aos aspectos plásticos do SNC possuindo resultados mais satisfatórios. A Fisioterapia em crianças com SD tem como objetivo estimular os processos de aprendizagem motora, como também o desenvolvimento motor típico juntamente com a sua reabilitação. São utilizadas técnicas de intervenção como Kabat, Bobath, Psicomotricidade, Adequação postural, como também a atuação da fisioterapia intensiva quando há necessidade.[7-8]

As alterações que ocorrem no desenvolvimento da criança com SD podem acometer sua independência, funcionalidade e até a realização das tarefas de vida diária. O tratamento fisioterapêutico nesses casos é voltado para a elaboração de propostas que estão de acordo com as necessidades do paciente e os problemas que o mesmo apresenta. A fisioterapia possui extrema importância na estimulação precoce, onde a utilização de técnicas neuroevolutivas promovem aptidão motora em crianças com SD. A inserção dos pais/cuidadores no tratamento fisioterapêutico também se mostra importante no prognóstico e sucesso terapêutico.[8-9]

O apoio familiar constitui um fator determinante para o desenvolvimento neuropsicomotor de crianças com Síndrome de Down, uma vez que o ambiente domiciliar, quando estruturado de forma acolhedora, estimulante e consistente, favorece a aquisição de habilidades motoras, cognitivas, sociais e emocionais. A participação ativa da família nas rotinas terapêuticas, no encorajamento das conquistas diárias e na oferta de estímulos adequados contribui para potencializar os efeitos das intervenções profissionais, promovendo maior autonomia e qualidade de vida. Além disso, o vínculo afetivo, a segurança emocional e

REMUNOM
ISSN 2178-6925

Received: 13/12/2025 - **Accepted:** 25/12/2025
Vol: 21.05
DOI: 10.61164/mr17s283
Pages: 1-23

a presença de cuidadores informados e engajados reduzem barreiras no processo de aprendizagem, tornando o desenvolvimento mais eficaz e contínuo ao longo da infância.[10]

A partir disso, este estudo teve como objetivo acompanhar uma única paciente com 1 ano de idade e diagnóstico de Síndrome de Down, sendo tratada na Clínica de Ensino e Pesquisa em Fisioterapia da UNIG.

2. MATERIAIS E MÉTODOS

2.1. TIPO DE ESTUDO

A seguinte pesquisa consistiu um estudo de caso, realizado na Clínica de Ensino e Pesquisa em Fisioterapia, da graduação em Fisioterapia na Universidade Iguaçu. Foi atendido uma paciente do sexo feminino, com diagnóstico de Síndrome de Down (Trissomia pura) do par 21.

2.2. LOCAL DE REALIZAÇÃO

O estudo foi realizado na Clínica de Ensino e Pesquisa em Fisioterapia da Universidade Iguaçu/Graduação de Fisioterapia, - Avenida Abílio Augusto Távora, 2134 – bairro da Luz, Nova Iguaçu, RJ, Cep: 26275-580, Tel.: (21) 2765-4053.

2.3.CONSIDERAÇÕES ÉTICAS

Este estudo foi realizado com o consentimento da genitora/mãe, que assinou o Termo de Consentimento Livre e Esclarecido, permitindo a utilização dos dados para a descrição do relato de caso. De acordo com o CEP/CAAE: 51045021.2.0000.8044.

2.4. MÉTODOS

2.4.1. Métodos de Avaliação

REMUNOM
ISSN 2178-6925

Received: 13/12/2025 - **Accepted:** 25/12/2025
Vol: 21.05
DOI: 10.61164/mr17s283
Pages: 1-23

Foram utilizados como métodos avaliativos a anamnese contendo diagnóstico médico, queixa principal, histórico do parto, histórico patológico pregresso, história da doença atual, histórico alimentar, histórico medicamentoso, histórico de imunização, histórico familiar, histórico social, inspeção, palpação, sinais vitais, teste articular, teste de força muscular, mensuração, cirtometria, perímetro cefálico, perimetria, testes específicos e teste de reflexo.

2.4.2. Métodos de Tratamento

- Estimulação proprioceptiva;
- Treino de extensão de MMSS;
- Treino de interesse em objetos;
- Trocas posturais.

2.5. MATERIAIS

2.5.1. Materiais para avaliação

- Esfignomanômetro e Estetoscópio (Premium e Littmann);
- Oxímetro (Contec);
- Termômetro (G-tech);
- Goniômetro;
- Fita métrica (Macro life).

2.5.2. Materiais para tratamento

- Cavalinho terapêutico;
- Bola feijão;
- Rolo;
- Espelho;
- Bola suíça;
- Rolo de cravos;
- Caixa de feijão;
- Grama sintética;

REMUNOM
ISSN 2178-6925

Received: 13/12/2025 - **Accepted:** 25/12/2025
Vol: 21.05
DOI: 10.61164/mr17s283
Pages: 1-23

- Brinquedos lúdicos.

3. APRESENTAÇÃO DO CASO CLÍNICO

3.1.ANAMNESE

O caso foi realizado na Clínica de Ensino e Pesquisa em Fisioterapia da UNIG, contando com uma amostra composta por uma única paciente avaliada no dia 11 de maio de 2025, com 6 meses de idade. A paciente, identificada pelas iniciais M. E. A. L., nasceu em 25 de novembro de 2024, é do sexo feminino e possui diagnóstico médico de Síndrome de Down. A mãe relata como queixa principal que a criança "não rola" e que busca "estímulo precoce".

Durante a gestação, a mãe informa que a gravidez foi planejada e desejada, tendo realizado todas as consultas de pré-natal e feito uso de vitaminas, como Materna e ácido fólico. A criança nasceu prematura, com 33 semanas, por meio de cesárea de emergência devido à ventriculomegalia cerebral (17 mm à direita e 15 mm à esquerda), que causou malformação fetal e sofrimento fetal. Ao nascer, apresentou sopro cardíaco, hipoglicemia e taquipneia transitória do recém-nascido. O parto ocorreu às 13h23min no Hospital Domingos de Lourenço, em Nilópolis/RJ, com peso de 2.368 kg e 44 cm. A paciente permaneceu por 23 dias na UTI Neonatal, recebendo alta em 13 de dezembro de 2024. A avaliação do Apgar foi 9 no primeiro minuto e 9 no quinto minuto. Inicialmente admitida em ar ambiente, evoluiu com desconforto respiratório, necessitando de ventilação invasiva por pressão positiva contínua (CPAP) a 21% por quatro dias. A mãe apresentou sífilis (VDRL positivo), tendo sido tratada adequadamente.

A história patológica pregressa evidenciou ventriculomegalia bilateral confirmada por exames de imagem, além de comunicação interatrial tipo ostium secundum, caracterizando uma cardiopatia congênita. Foram observadas ainda alterações morfológicas cranianas compatíveis com malformação cefálica. Em relação à história da doença atual, a mãe relata que o diagnóstico da Síndrome de Down foi confirmado no 23º dia de vida da criança, após alta hospitalar, por meio de exame genético que identificou trissomia do cromossomo 21 em sua forma livre, em

REMUNOM
ISSN 2178-6925

Received: 13/12/2025 - **Accepted:** 25/12/2025
Vol: 21.05
DOI: 10.61164/mr17s283
Pages: 1-23

18 de dezembro de 2024. Durante o pré-natal, o exame de translucência nucal não apresentou alterações sugestivas da síndrome.

Quanto à história alimentar, a criança recebeu aleitamento materno poucas vezes devido à dificuldade de sucção, fazendo uso de fórmula a cada três horas. Ainda não iniciou a introdução alimentar em consistência pastosa ou sólida. Em relação à história medicamentosa, faz uso de ferro, vitamina D e um suplemento alimentar. A caderneta vacinal encontra-se atualizada, tendo recebido todas as vacinas preconizadas até o momento da avaliação.

No histórico do desenvolvimento, a mãe relata que a paciente já faz tentativas de vocalização e de sorrir, porém ainda não rola nem engatinha. Consegue sentar apenas com apoio, mas não sustenta a posição por tempo prolongado. Sobre o histórico familiar, a mãe refere que a avó paterna apresenta quadro de hipotensão. A história social revela que a criança reside em uma casa situada em rua asfaltada, com acesso a saneamento básico. A residência possui cinco cômodos e é habitada por três pessoas. A paciente dorme no quarto com a mãe, porém em seu próprio berço.

3.2. EXAME FÍSICO

3.2.1. **Inspeção**:

Face típica da Síndrome de Down (olhos amendoados, ponte nasal achatada, protusão lingual, sialorreia, respirador bucal predominante, nariz pequeno com base alargada). Hipotonia dos membros superiores, abdução e rotação externa dos quadris, com flexão de joelhos. Atraso no controle de tronco e cervical, mãos pequenas com quirodáctilos curtos.

3.2.2. Sinais Vitais

- P.A: 80 x 40 mmHg (normotensa);
- FC: 158 bpm (normocárdica);
- FR: 62 irpm (taqpneica);
- SAT: 99% (normosaturando);
- Temp.: 36,1 ºC (afebril).

REMUNOM
ISSN 2178-6925

Received: 13/12/2025 - **Accepted:** 25/12/2025
Vol: 21.05
DOI: 10.61164/mr17s283
Pages: 1-23

3.2.3. Palpação

Hipotonia nos membros superiores, pés com ausência do arco plantar.

3.2.4. Teste articular

A avaliação articular evidenciou que alguns movimentos apresentaram alterações quando comparados aos valores de referência, enquanto os demais permanecem dentro dos padrões de normalidade. No teste articular de ombro, observou-se alteração na extensão do ombro direito, que ultrapassou o limite de referência (55º para um padrão de 0–45º), indicando aumento da amplitude articular. A adução do ombro direito também se apresentou reduzida (10º frente ao esperado de até 40º), assim como a abdução do ombro direito, que apresentou 140º, abaixo dos 180º de referência. Os demais movimentos avaliados nos ombros mantiveram-se dentro dos padrões normais.

Na avaliação do cotovelo, tanto a flexão quanto a extensão dos dois lados apresentaram valores alterados. A flexão bilateral mostrou-se significativamente reduzida, com 45º à esquerda e 60º à direita, em relação à amplitude de referência de até 145º. Já a extensão apresentou valores acima do esperado, com 160º no lado esquerdo e 155º no lado direito, excedendo o limite fisiológico descrito. Assim, todos os movimentos avaliados no cotovelo demonstraram alterações.

Em relação ao punho, tanto flexão quanto extensão encontram-se dentro dos valores de referência, não apresentando alterações. A flexão de punho foi de 90º bilateralmente, dentro do limite máximo esperado, e a extensão, embora tenha alcançado 80º à esquerda e 70º à direita, permanece dentro da amplitude prevista (0–70º).

No quadril, a flexão apresentou valores reduzidos bilateralmente (40º em ambos os lados), quando comparados à referência de até 125º. A extensão, por outro lado, apresentou-se aumentada em ambos os segmentos (20º frente ao limite de 10º). A adução também se mostrou

REMUNOM
ISSN 2178-6925

Received: 13/12/2025 - **Accepted:** 25/12/2025
Vol: 21.05
DOI: 10.61164/mr17s283
Pages: 1-23

acima da referência nos dois lados (20º à esquerda e 18º à direita, para um máximo de 15º). Já a abdução manteve-se dentro dos padrões normais. Portanto, apenas a abdução do quadril não apresentou alterações.

Por fim, na avaliação do joelho, observou-se que tanto a flexão quanto a extensão apresentaram valores alterados. A flexão bilateral apresentou limitação (110º frente ao esperado de até 140º), enquanto a extensão demonstrou valores invertidos em relação à referência, indicando erro na mensuração ou limitação funcional importante (100º no lado esquerdo e 115º no direito, quando o padrão esperado é de 140º a 0º). Assim, os movimentos do joelho avaliados apresentaram alterações em ambos os lados.

- Teste de força muscular

A avaliação de força muscular revelou alterações significativas nos segmentos dos ombros, quadris e joelhos, enquanto o tornozelo apresentou resultados dentro da normalidade. No ombro, observaram-se déficits importantes: na flexão, a força é grau 2 à direita e grau 1 à esquerda, ambos abaixo do esperado; na extensão, o lado direito apresenta força grau 2 e o esquerdo grau 3, caracterizando assimetria e redução da força global; na adução, o membro direito apresenta grau 3 e o esquerdo grau 2, também indicando fraqueza; e na abdução, ambos os ombros demonstram força grau 2, reforçando o comprometimento muscular desse segmento.

No quadril, boa parte dos movimentos apresenta redução de força. A flexão encontra-se dentro das referências de normalidade, com grau 4 em ambos os lados; entretanto, a extensão e a adução apresentam força grau 3 bilateralmente, indicando diminuição da capacidade muscular. A abdução de quadril apresenta maior comprometimento, com grau 1 bilateral, configurando importante déficit funcional.

Na avaliação do joelho, a flexão demonstra força grau 4 em ambos os membros, sendo considerada dentro da normalidade. Já a extensão apresenta força grau 3 bilateralmente, evidenciando redução muscular. Por fim, a avaliação do tornozelo mostrou força preservada, com flexão dorsal e flexão plantar classificadas como grau 5 nos dois membros, encontrando-se dentro dos parâmetros normais.

- Medidas Antropométricas

Quadro 10 – Medida de comprimento

REMUNOM
ISSN 2178-6925

Received: 13/12/2025 - **Accepted:** 25/12/2025
Vol: 21.05
DOI: 10.61164/mr17s283
Pages: 1-23

MENSURAÇÃO REAL	
Membro inferior direito	30cm
Membro inferior esquerdo	29cm

Fonte: Os autores.

Quadro 11 – Medida de comprimento

MENSURAÇÃO APARENTE	
Membro inferior direito	27cm
Membro inferior esquerdo	27cm

Fonte: Os autores.

- Cirtometria

- **Apical:** 47cm
- **Arcos costais:** 45,5cm
- **Umbilical:** 45cm

- Perímetro cefálico: 43cm.

- Perimetria

A avaliação de perimetria revelou algumas assimetrias entre os membros, indicando alterações específicas em determinados segmentos. Na região da coxa, observou-se diferença nos valores proximais e distais, com medidas de 28 cm no membro esquerdo e 29 cm no direito no segmento proximal, além de 23 cm à esquerda e 25 cm à direita no segmento distal, caracterizando discreta assimetria entre os membros inferiores. De forma semelhante, na região do braço também foram identificadas diferenças entre os lados, com 18 cm no braço esquerdo e 17 cm no direito no segmento proximal, além de 14 cm no membro esquerdo e 13 cm no direito no segmento distal. No antebraço, houve alteração apenas na medida distal, com 14 cm no lado esquerdo e 13 cm no lado direito.

Já os demais segmentos avaliados encontram-se dentro dos padrões de normalidade esperados para a faixa etária da paciente. Na região da perna, tanto os valores proximais (20 cm bilateralmente) quanto os distais (15 cm bilateralmente) apresentaram simetria, não sugerindo

REMUNOM
ISSN 2178-6925

Received: 13/12/2025 - **Accepted:** 25/12/2025
Vol: 21.05
DOI: 10.61164/mr17s283
Pages: 1-23

alterações significativas. Da mesma forma, o segmento proximal do antebraço demonstrou medidas iguais (16 cm em ambos os lados), permanecendo dentro das referências normativas.

3.2.5. Teste específicos

- Escala Motora Infantil de Alberta (AIMS)
    - Idade cronológica – 6 meses;
    - Idade corrigida – 5 meses;
    - Idade motora – 2 meses;
    - Atraso no desenvolvimento motor – 3 meses.

3.2.6. Teste de reflexo primitivo

Reflexo de Galanti, Reflexo da Marcha Equina, Manobra de propulsão, Reação postural cervical, Reflexo de Moro, Reflexo de Placing-Reaction, Reflexo de Landau, Reflexo tônico cervical assimétrico, Reflexo tônico labirintico decúbito dorsal, Reflexo tônico labiríntico decúbito ventral, Reflexo tônico cervical simétrico: Todos ausentes.

Reflexo de preensão plantar e Reflexo de preensão palmar: Presente.

3.3. DIAGNÓSTICO CINÉTICO FUNCIONAL

Paciente apresenta falta de controle postural de tronco e cervical, ausência de arco plantar bilateral, hipotonia dos membros superiores e não realiza o rolar e o quatro apoios.

3.4. OBJETIVOS TERAPÊUTICOS

Curto Prazo:

- Estimular sustentação de tronco e cervical;
- Interesse por preensão palmar, pega de objetos e brinquedos lúdicos;
- Estimular tônus e força em membros superiores e inferiores;
- Estimular rolar (ventral/dorsal);

REMUNOM
ISSN 2178-6925

Received: 13/12/2025 - **Accepted:** 25/12/2025
Vol: 21.05
DOI: 10.61164/mr17s283
Pages: 1-23

- Desenvolver arco plantar.

Médio Prazo:

- Favorecer interação sensório-motora e consciência corporal;
- Desenvolver controle postural em sedestação com apoio;
- Estimular movimento de transição (sedestação, decúbito, engatinhar);
- Estimular tônus e força em membros superiores e inferiores;
- Desenvolver arco plantar.

Longo Prazo:

- Estimular tônus e força em membros superiores e inferiores;
- Estimular marcha;
- Desenvolver arco plantar;
- Estimular ortostatismo.

3.5.PROGNÓSTICO FISIOTERAPÊUTICO

Favorável.

3.6. CONDUTA TERAPÊUTICA

- Estímulo para controle de tronco em sedestação em diversos equipamentos que estimula a estabilidade (cavalinho terapêutico, bola feijão, rolos) – 5 minutos;
- Estimulação de controle cervical através da bola suíça, onde a criança é colocada em Decúbito Ventral sobre a bola ao mesmo tempo estimulada a alcançar objeto e estender a cervical – 5 minutos;
- Exercício de incentivar a rolar para decúbito dorsal a ventral, ventral a dorsal e para os lados – 5 minutos;

REMUNOM
ISSN 2178-6925

Received: 13/12/2025 - **Accepted:** 25/12/2025
Vol: 21.05
DOI: 10.61164/mr17s283
Pages: 1-23

- Treinar extensão de MMSS na postura de quatro apoios, aproveitando a posição para fortalecimento de MMSS e coxofemoral e ao mesmo tempo dar impulso para o engatinhar – 5 minutos;
- Estímulo para formação de arco plantar, através de texturas como rolo de cravos, caixa de feijão de frente ao espelho, grama sintética – 5 minutos;
- Trabalhar interesse por preensão de objetos através de brinquedos lúdicos.

Todas as técnicas foram realizadas em frente ao espelho e estipuladas em tempos de aproximadamente 5 minutos, porém respeitou-se o tempo de tolerância da criança.

Figura 1 – Estímulo de controle de tronco no bozu.

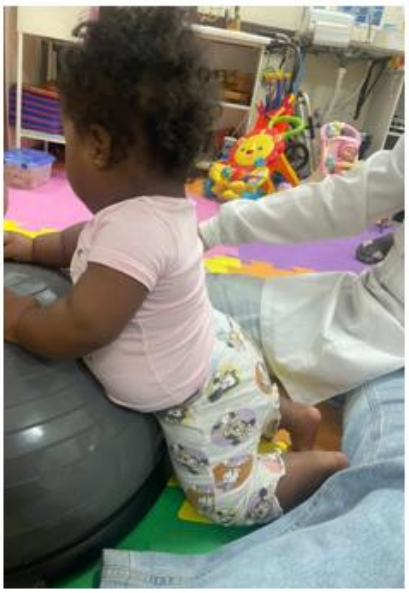

Fonte: Os autores.

Figura 2 – Estímulo de controle de tronco no bozu.



Fonte: Os autores.

REMUNOM
ISSN 2178-6925

Received: 13/12/2025 - **Accepted:** 25/12/2025
Vol: 21.05
DOI: 10.61164/mr17s283
Pages: 1-23

Figura 3 - Estímulo para formação de arco plantar com feijão.



Fonte: Os autores.

Figura 4 – Posição de 4 apoios com rolo e estímulo visual.



Fonte: Os autores.

Figura 5 – Posição de 4 apoios e estímulo para engatinhar.



Fonte: Os autores.

REMUNOM
ISSN 2178-6925

Received: 13/12/2025 - **Accepted:** 25/12/2025
Vol: 21.05
DOI: 10.61164/mr17s283
Pages: 1-23

4. RESULTADOS

Foi realizada uma primeira reavaliação após o recesso do período letivo no dia 20/08/2025. Mãe relata ter seguido as orientações fornecidas no semestre anterior e refere episódio de resfriado, sem complicações, durante esse período.

Durante o recesso, paciente iniciou a introdução alimentar, com boa aceitação de proteína desfiada e legumes amassados. Mãe também relata que a paciente iniciou o rolamento lateral de forma independente e apresenta sustentação de peso na posição sentada, sem apoio em superfícies estáveis.

Realizou-se a reavaliação do teste articular, apresentando as seguintes alterações:

Quadro 16 – Reavaliação do teste articular (ombro)

Segmento	***Avaliação MSE (11/05)***	***Reavaliação MSE (03/12)***	***Avaliação MSD (11/05)***	***Reavaliação MSD (03/12)***
Flexão	150º	150º	149º	150º
Extensão	40º	**60º**	55º	60º
Adução	25º	**40º**	10º	40º
Abdução	165º	**130º**	140º	150º

Fonte: Os autores.

Quadro 17 – Reavaliação do teste articular (cotovelo)

Segmento	***Avaliação MSE (11/05)***	***Reavaliação MSE (03/12)***	***Avaliação MSD (11/05)***	***Reavaliação MSD (03/12)***
Flexão	45º	**125º**	60º	**125º**
Extensão	160º	**Hiperextensão de 10º**	155º	**Hiperextensão de 20º**

Fonte: Os autores.

Quadro 18 – Reavaliação do teste articular (punho)

Segmento	***Avaliação MSE (11/05)***	***Reavaliação MSE (03/12)***	***Avaliação MSD (11/05)***	***Reavaliação MSD (03/12)***
Flexão	90º	90º	90º	90º
Extensão	80º	**100º**	70º	**90º**

Fonte: Os autores.

REMUNOM
ISSN 2178-6925

Received: 13/12/2025 - **Accepted:** 25/12/2025
Vol: 21.05
DOI: 10.61164/mr17s283
Pages: 1-23

Quadro 19 – Reavaliação do teste articular (quadril)

Segmento	***Avaliação MSE (11/05)***	***Reavaliação MSE (03/12)***	***Avaliação MSD (11/05)***	***Reavaliação MSD (03/12)***
Flexão	40º	**130º**	40º	135º
Extensão	20º	**15º**	20º	20º
Adução	20º	**40º**	18º	70º
Abdução	40º	**40º**	40º	40º

Fonte: Os autores.

Quadro 20 – Reavaliação do teste articular (joelho)

Segmento	***Avaliação MSE (11/05)***	***Reavaliação MSE (03/12)***	***Avaliação MSD (11/05)***	***Reavaliação MSD (03/12)***
Flexão	110º	130º	110º	130º
Extensão	100º	**Hiperextensão de 10º**	115º	**Hiperextensão de 10º**

Fonte: Os autores.

Também foi executado o teste de força muscular apresentando os seguintes resultados:

Quadro 21 – Reavaliação de força muscular (Ombro).

Segmento	***Avaliação MSE (11/05)***	***Reavaliação MSE (03/12)***	***Avaliação MSD (11/05)***	***Reavaliação MSD (03/12)***
Flexores	2	3	1	4
Abdutores	3	3	2	4
Adutores	2	4	2	3

Fonte: Os autores.

Obs: Para extensores não foi realizado devido ao quadro compensatório da criança.

Quadro 22 – Avaliação de força muscular (quadril).

Segmento	***Avaliação MIE (11/05)***	***Reavaliação MIE (03/12)***	***Avaliação MID (11/05)***	***Reavaliação MID (03/12)***
Flexores	4	5	4	5
Abdutores	1	3	1	4

Fonte: Os autores.

Quadro 23 – Avaliação de força muscular (joelho).

Segmento	***Avaliação MIE (11/05)***	***Reavaliação MIE (03/12)***	***Avaliação MID (11/05)***	***Reavaliação MID (03/12)***
Flexores	4	5	4	5

REMUNOM
ISSN 2178-6925

Received: 13/12/2025 - **Accepted:** 25/12/2025
Vol: 21.05
DOI: 10.61164/mr17s283
Pages: 1-23

Extensores	3	4	3	4

Fonte: Os autores.

Foi possível observar a presença de Reflexo de preensão palmar, reflexo de preensão plantar e manobra de propulsão. Observou-se também a presenta de reflexo tônico labiríntico (RTCL) presente para ventral e ausente para dorsal.

Os achados da reavaliação demonstram progresso significativo no desenvolvimento motor e no desempenho funcional da paciente ao longo do período observado. A introdução alimentar ocorreu de forma adequada, assim como a evolução dos marcos motores, com destaque para o início do rolamento independente e a sustentação de peso na posição sentada.

Os resultados dos testes articulares evidenciam ampliação importante das amplitudes de movimento, especialmente em extensões e adução de diversos segmentos, indicando melhora da mobilidade global. Da mesma forma, a força muscular apresentou ganhos expressivos, sobretudo nos músculos flexores e abdutores de membros superiores e inferiores, refletindo maior estabilidade postural e melhor controle motor.

A manutenção e resposta adequada aos reflexos avaliados, como preensão palmar e plantar, reforçam a evolução compatível com a faixa etária e o quadro clínico da criança. De modo geral, os avanços observados sugerem boa adesão às orientações fornecidas e resposta positiva ao plano terapêutico, destacando a importância da continuidade do acompanhamento fisioterapêutico para a promoção de novos ganhos funcionais.

Foi realizada uma segunda reavaliação no dia 03/12/2025, apresentando os seguintes resultados:

O Teste de Alberta revelou idade motora correspondente a 5 meses e 3 semanas, enquanto a idade atual da criança era de 12 meses, com idade corrigida de 11 meses, evidenciando um atraso motor de 5 meses e 1 semana.

Na reavaliação do teste articular, observou-se extensão de cotovelo de 0° em ambos os membros, extensão de joelho de 5° bilateralmente, além de extensão de ombro de 95° no lado direito e 80° no lado esquerdo. Os plantiflexores apresentaram amplitude de 85° à direita e 90° à esquerda, enquanto a extensão de punho mostrou 100° no membro direito e 110° no esquerdo.

REMUNOM
ISSN 2178-6925

Received: 13/12/2025 - **Accepted:** 25/12/2025
Vol: 21.05
DOI: 10.61164/mr17s283
Pages: 1-23

A extensão de quadril registrou 30° de maneira bilateral, e a eversão esteve presente com 20° em ambos os lados.

Quanto à reavaliação do grau de força muscular, os flexores de ombro apresentaram força grau 5 bilateralmente. Para os abdutores de ombro, foi observado grau 5 no lado direito e grau 4 no lado esquerdo, enquanto os adutores mostraram grau 5 à direita e grau 4 à esquerda. Os flexores de cotovelo exibiram grau 5 em ambos os membros, e os extensores demonstraram força grau 4 no lado direito e grau 3 no lado esquerdo. Já os extensores de joelho apresentaram grau 5 bilateralmente, e os plantiflexores mostraram força grau 4 em ambos os membros.

A responsável pela paciente relata que sua filha iniciou o acompanhamento fisioterapêutico na instituição aos aproximadamente seis meses de idade, apresentando atraso em marcos motores relevantes para a faixa etária, tais como ausência de sedestação independente, déficit de equilíbrio e incapacidade de realizar o rolamento — ponto este que gerava maior preocupação materna.

Segundo seu depoimento, a criança foi atendida inicialmente pelos acadêmicos, recebendo assistência contínua, acolhedora e baseada em explicações claras sobre cada etapa do processo. Ainda destaca que a equipe enfatizava que o desenvolvimento motor ocorreria no tempo individual da criança, o que contribuiu para reduzir sua ansiedade em relação ao quadro.

A responsável descreve profunda emoção ao observar o primeiro rolamento da filha, interpretando-o como um marco significativo na evolução motora, atribuído ao trabalho da equipe interdisciplinar. Ressalta ainda a qualidade do suporte oferecido não apenas à paciente, mas também à própria família, por meio de orientações, acolhimento emocional e educação em saúde, reforçando a importância da comunicação terapêutica na adesão e continuidade do tratamento.

Durante o período de recesso institucional, a mãe manteve a estimulação motora da criança em ambiente domiciliar, utilizando técnicas previamente demonstradas pelas acadêmicas e reforçadas durante os atendimentos. Ela relata que observa atentamente as condutas aplicadas durante os atendimentos para replicá-las em casa, solicita esclarecimentos sempre que necessário e encontra na equipe um retorno acessível e solícito. Nesse intervalo, a paciente apresentou o avanço motor de realizar o rolamento de forma independente.

REMUNOM
ISSN 2178-6925

Received: 13/12/2025 - **Accepted:** 25/12/2025
Vol: 21.05
DOI: 10.61164/mr17s283
Pages: 1-23

A mãe reforça que o ambiente domiciliar é percebido pela criança como mais acolhedor e favorável à exploração, motivo pelo qual mantém as práticas orientadas. Conclui expressando elevada satisfação com a evolução funcional da filha e com a atuação da equipe, destacando a relevância do trabalho integrado, da continuidade terapêutica e da participação ativa da família no processo de reabilitação pediátrica.

5. DISCUSSÃO

A Estimulação Precoce em crianças com Síndrome de Down (SD) constitui uma estratégia fundamental para favorecer o desenvolvimento global, atuando de forma integrada sobre aspectos motores, cognitivos, sensoriais e sociais. O estudo de Melo e Mafia[11] descreve que a fisioterapia é amplamente utilizada como tratamento na SD, uma vez que contribui para minimizar atrasos no desenvolvimento, promover maior organização neuromotora e potencializar habilidades essenciais ao crescimento saudável. Nesse contexto, técnicas como o estímulo para controle de tronco em sedestação utilizando equipamentos como cavalinho terapêutico, bola feijão e rolos são essenciais, pois favorecem melhora da estabilidade postural, um dos principais desafios motores decorrentes da hipotonia característica da síndrome.

No estudo de Santos, Rodrigues e Ramos[12], um protocolo fisioterapêutico de estimulação precoce foi aplicado em 20 crianças com SD, enfatizando principalmente técnicas voltadas ao equilíbrio e à coordenação motora. Esse enfoque vai ao encontro da utilização da estimulação de controle cervical na bola suíça em decúbito ventral, que incentiva a criança a estender a cervical e alcançar objetos, promovendo fortalecimento da musculatura extensora, melhora no controle cefálico e maior organização do alinhamento corporal.

Já Ramos e Müller[13] também implementaram um protocolo focado em atividades de coordenação motora, reforçando a importância desse componente na evolução funcional dessa população. Técnicas como o incentivo ao rolamento em múltiplas direções favorecem a transição entre posturas, desenvolvendo dissociação de cinturas e coordenação global. Ambos os estudos demonstraram avanços significativos na idade motora das crianças após a intervenção, comprovando que a estimulação precoce é eficaz e deve ser iniciada o mais cedo possível para maximizar seus benefícios.

REMUNOM
ISSN 2178-6925

Received: 13/12/2025 - **Accepted:** 25/12/2025
Vol: 21.05
DOI: 10.61164/mr17s283
Pages: 1-23

Observa-se ainda que a maior parte das pesquisas, exceto o estudo de Mattos e Bellani[14], concentrou-se em crianças entre 0 e 3 anos, faixa etária que apresentou melhores resultados e maior potencial de evolução, reforçando a ideia de que intervenções aplicadas nos primeiros anos de vida promovem ganhos funcionais mais expressivos. Nesse período crítico do desenvolvimento, estratégias como o treino de extensão de membros superiores em posição de quatro apoios, que fortalece MMSS e musculatura coxofemoral e estimula o engatinhar, são especialmente eficazes, pois atuam diretamente sobre habilidades fundamentais para a progressão dos marcos motores. Além disso, todos os estudos empregaram instrumentos avaliativos padronizados e específicos para a população pediátrica, permitindo mensurar com precisão as mudanças obtidas após a intervenção fisioterapêutica.

As pesquisas de Ramos e Muller[13] e Marinho[15] ampliam essa perspectiva ao utilizar o conceito Bobath de forma lúdica, estratégia que aumenta o engajamento da criança e favorece aprendizagens motoras mais naturais. Em alinhamento com esse conceito, técnicas como o trabalho de estímulo plantar utilizando texturas variadas (rolo de cravos, caixa de feijão, grama sintética) contribuem para a formação adequada do arco plantar, melhora da sensibilidade proprioceptiva e da estabilidade em apoio, aspectos frequentemente prejudicados em crianças com SD devido à frouxidão ligamentar. Essas intervenções promoveram melhora na estabilidade postural, no equilíbrio dinâmico e no repertório motor, além de prevenir o surgimento de padrões compensatórios típicos da SD.

Complementando esses achados, Santos e Fiorini[16] destacam que a estimulação precoce aliada a técnicas psicomotoras e à musicoterapia contribui significativamente para o desenvolvimento global, estimulando funções linguísticas, motoras, cognitivas e sociais. Dentro dessa abordagem integrativa, práticas como o estímulo à preensão de objetos por meio de brinquedos lúdicos favorecem o desenvolvimento da coordenação fina, fortalecimento da musculatura intrínseca das mãos e ampliação da exploração sensório-motora, impactando positivamente no desempenho funcional e na autonomia da criança. Dessa forma, os estudos convergem para a compreensão de que intervenções precoces, diversificadas e integradas são essenciais para otimizar o desenvolvimento de crianças com Síndrome de Down, garantindo melhor qualidade de vida e maior autonomia ao longo da infância.

REMUNOM
ISSN 2178-6925

Received: 13/12/2025 - **Accepted:** 25/12/2025
Vol: 21.05
DOI: 10.61164/mr17s283
Pages: 1-23

6. CONCLUSÃO

Conclui-se que, por meio da avaliação e das reavaliações, a intervenção fisioterapêutica precoce desempenhou papel fundamental na evolução do desenvolvimento motor da paciente com Síndrome de Down, possibilitando avanços significativos em seu controle postural, mobilidade e funcionalidade. A avaliação inicial evidenciou importantes comprometimentos relacionados à hipotonia, atrasos motores e limitações articulares, características frequentemente presentes nessa condição genética. No entanto, após a aplicação sistemática de técnicas neuroevolutivas, estimulação sensório-motora e treino funcional, observou-se melhora consistente em amplitudes articulares, força muscular, aquisição de marcos motores e maior estabilidade em sedestação sem apoio.

Os resultados reforçam a relevância da fisioterapia neuropediátrica baseada em evidências, especialmente quando iniciada precocemente e associada à participação ativa da família no processo terapêutico. Além disso, a reavaliação demonstrou que a continuidade dos estímulos em domicílio contribuiu diretamente para o avanço do desempenho motor da criança. Assim, o presente estudo evidencia que a abordagem fisioterapêutica individualizada, lúdica e progressiva é essencial para promover autonomia, funcionalidade e melhor qualidade de vida em crianças com Síndrome de Down, destacando a importância do acompanhamento contínuo e interdisciplinar para alcançar um prognóstico favorável.

REFERÊNCIAS BIBLIOGRÁFICAS

1. Araki, IPM; Bagagi, PS. Síndrome de Down e o seu desenvolvimento motor. **Rev Cient Eletr Pedagogia.** 2014;1(23):1-10.
2. Barros, ALO *et al.* Burden of caregivers of children and adolescents with Down syndrome. **Ciênc Saúde Coletiva.** 2017;11(22):3625-3634.
3. Padilla, CAP *et al.* Incidencia de Síndrome de Down en la sala de neonatología. **Rev Univ Soc.** 2022;14(2):328-335.
4. Pietricoski, LB; Justina, LAd. Revisitando a Síndrome de Down e sua história. **Filos Hist Biol.** 2023;18(2):177-194.
5. Martínez, JMB *et al.* El síndrome de Down. **FMC Form Méd Contin Aten Prim.** 2025;32(5):225-234.

REMUNOM
ISSN 2178-6925

Received: 13/12/2025 - **Accepted:** 25/12/2025
Vol: 21.05
DOI: 10.61164/mr17s283
Pages: 1-23

6. Souza, DM *et al.* Impacto do diagnóstico de Síndrome de Down na perspectiva materna. **REME Rev Min Enferm.** 2023; 27(1): 1-8.
7. Santos, CCT; Rodrigues, JRSM; Ramos, JLS. A atuação da fisioterapia em crianças com Síndrome de Down. **Rev JRG Estud Acadêmicos.** 2021;4(8):79-85.
8. Freitas LO; Sofiatti, SL; Vieira, KVS. A importância da fisioterapia na inclusão de portadores de Síndrome de Down. **Rev Ibero-Am Humanid Ciênc Educ.** 2021;7(4): 869-883.
9. Silva, ERS;Neto, JMS. Fisioterapia na estimulação precoce na Síndrome de Down: um estudo de revisão. **Res Soc Dev.** 2023;12(13): 20-29.
10. Silva, MNS *et al.* Avaliação funcional do desenvolvimento psicomotor e ambiente familiar de crianças com síndrome de down. **Rev Interinst Bras Ter Ocup.** 2017; 1(2): 186-201.
11. Melo, AAS; Mafia, ED. O que é Síndrome de Down e as dificuldades enfrentadas pelos enfermeiros. **Rev Saúde Beleza.** 2011;1(1):1-10.
12. Santos, CCT; Rodrigues, JRSM; Ramos, JLS. A atuação da fisioterapia em crianças com Síndrome de Down. **Rev JRG Estud Acadêmicos.** 2021;4(8):1-10.
13. Ramos, BB; Muller, AB. Marcos motores e sociais de crianças com Síndrome de Down na estimulação precoce. **Rev Interdiscip Ciênc Méd.** 2020;4(1):37-43.
14. Mattos, BM; Bellani CDF. A importância da estimulação precoce em bebês portadores de Síndrome de Down: revisão de literatura. **Rev Bras Terap Saúde.** 2010; 1(1): 51-63.
15. Marinho, MFS. A intervenção fisioterapêutica no tratamento motor da Síndrome de Down: uma revisão bibliográfica. **Rev Campo Saber.** 2018; 4(1): 1-10.
16. Santos, GCC; Fiorini, MLS. Importância da estimulação precoce em fisioterapia para crianças com Síndrome de Down. **Rev Assoc Bras Ativ Mot Adapt.** 2021; 22(2): 371-382.