REMUNOM
ISSN 2178-6925

**Received:** 13/01/2025 - **Accepted:** 21/03/2025
**Vol**: 13.04
**DOI**: 10.61164/5e7axh67
**Pages:** 1-18

# DIAGNÓSTICO E TRATAMENTO DO IMPETIGO NÃO BOLHOSO EM PACIENTE PEDIÁTRICO: RELATO DE CASO CLÍNICO

# DIAGNOSIS AND TREATMENT OF NON-BULLOUS IMPETIGO IN A PEDIATRIC PATIENT: A CASE REPORT

# DIAGNÓSTICO Y TRATAMIENTO DEL IMPÉTIGO NO AMPOLLOSO EN UN PACIENTE PEDIÁTRICO: REPORTE DE UN CASO CLÍNICO

**Amanda Vansan-Fernandes**
Cirurgiã-dentista. Universidade Federal de Mato Grosso do Sul, Brasil.
E-mail: amanda.vansan14@gmail.com

**Karolina Braga Costa**
Residência Multiprofissional em Atenção ao Paciente Crítico. Odontologia. Universidade Federal de Mato Grosso do Sul
E-mail: karolinabraga_@hotmail.com

**Gleyson Kleber do Amaral-Silva**
Professor Adjunto de Patologia Bucal, Universidade Federal de Mato Grosso do Sul, Brasil.
E-mail: gleyson.amaral@ufms.br

**Ellen Cristina Gaetti-Jardim**
Professora Adjunta de Cirurgia e Traumatologia Bucomaxilofacial, Universidade Federal de Mato Grosso do Sul, Brasil.
E-mail: ellen.jardim@ufms.br

## Resumo

O impetigo é uma infecção bacteriana superficial da pele, causada por bactérias Gram-positivas, comumente afetando crianças de 2 a 5 anos, embora possa ocorrer em qualquer idade. Clinicamente, o impetigo é classificado em bolhoso e não bolhoso. O primeiro é caracterizado pela formação de bolhas grandes e frágeis. No não bolhoso há a presença de vesículas e pústulas que após o rompimento originam crostas melicéricas. O caso clínico descrito relata uma paciente de 12 anos, com histórico de psoríase e dermatite atópica, que apresentou lesões vesiculares descamativas e dolorosas em lábio e boca, sem fator precipitante, associados com sintomas sistêmicos. Após a persistência dos sintomas e após a avaliação multiprofissional da paciente uma infecção bacteriana foi aventada e a patologia foi diagnosticada como impetigo não bolhoso. O tratamento foi realizado com o uso de antibióticos, terapia fotodinâmica e medidas de higiene, resultando em significativa melhora e alta hospitalar após cinco dias. No entanto, observa-se algumas divergências quanto a literatura, salientando a gravidade do caso devido à presença de sintomatologia dolorosa, sintomas

REMUNOM
ISSN 2178-6925

**Received:** 13/01/2025 - **Accepted:** 21/03/2025
**Vol**: 13.04
**DOI**: 10.61164/5e7axh67
**Pages:** 1-18

sistêmicos e faixa etária mais afetada. O caso destaca a importância do diagnóstico diferencial entre impetigo e outras infecções cutâneas, bem como o manejo terapêutico adequado para evitar complicações e promover a recuperação completa.

**Palavras-chave:** Diagnóstico diferencial; Equipe hospitalar de odontologia; Impetigo; Terapia fotodinâmica.

## Abstract

Impetigo is a superficial bacterial skin infection caused by Gram-positive bacteria, commonly affecting children aged 2 to 5 years, although it can occur at any age. Clinically, impetigo is divided into two forms: bullous and non-bullous. Bullous impetigo is characterized by the formation of large, fragile blisters (bullae). Non-bullous impetigo presents with vesicles and pustules that rupture, leading to the formation of honey-colored crusts. The described clinical case involves a 12-year-old patient with a history of psoriasis and atopic dermatitis, who presented with scaly and painful vesicular lesions on the lip and perioral area, without an apparent precipitating factor, and associated with systemic symptoms. Due to the persistence of symptoms and following the patient's multidisciplinary assessment, a bacterial infection was suspected, the condition was diagnosed as non-bullous impetigo. Treatment was initiated with antibiotics, photodynamic therapy, and hygiene measures, resulting in significant improvement and hospital discharge after five days. Thus, it is noted that the patient exhibited a typical presentation of non-bullous impetigo, with the presence of vesicles and pustules that, upon rupture, resulted in the characteristic "honey-colored crusts" of impetigo. However, the case presents some divergences from the literature, notably the severity due to the presence of painful and systemic symptoms, and the patient's age group, which is older than the most commonly affected demographic. The case highlights the importance of differential diagnosis between impetigo and other skin infections, as well as appropriate therapeutic management to avoid complications and promote complete recovery.

**Keywords:** Differential diagnosis; Dental Staff, Hospital; Impetigo; Photodynamictherapy.

## Resumen

El impétigo es una infección cutánea bacteriana superficial causada por bacterias Gram-positivas, que afecta comúnmente a niños de 2 a 5 años, aunque puede ocurrir a cualquier edad. Clínicamente, el impétigo se clasifica en dos formas: ampolloso y no ampolloso. La forma ampollosa se caracteriza por la formación de ampollas grandes y frágiles. El impétigo no ampolloso se manifiesta con la presencia de vesículas y pústulas que, tras su ruptura, dan lugar a las características costras de color miel (o costras melicéricas). El caso clínico descrito presenta a un paciente de 12 años con antecedentes de psoriasis y dermatitis atópica, quien desarrolló lesiones vesiculares escamosas y dolorosas en el labio y la región perioral, sin un factor desencadenante aparente, asociadas a síntomas sistémicos. Dada la persistencia de los síntomas y tras la evaluación multiprofesional de la

REMUNOM
ISSN 2178-6925

**Received:** 13/01/2025 - **Accepted:** 21/03/2025
**Vol**: 13.04
**DOI**: 10.61164/5e7axh67
**Pages:** 1-18

paciente, se planteó la posibilidad de una infección bacteriana, se estableció el diagnóstico de impétigo no ampolloso. El tratamiento se llevó a cabo con antibióticos, terapia fotodinámica y medidas de higiene, lo que resultó en una mejoría significativa y el alta hospitalaria después de cinco días. Por lo tanto, se observa que el paciente presentó un cuadro típico de impétigo no ampolloso, con la presencia de vesículas y pústulas que, al romperse, resultaron en las características "costras de color miel" del impétigo. No obstante, el caso presenta algunas divergencias con respecto a la literatura, destacando la gravedad debido a la presencia de síntomas dolorosos y sistémicos, así como el grupo de edad afectado, que es mayor que el demográfico más común. El caso subraya la importancia del diagnóstico diferencial entre el impétigo y otras infecciones cutáneas, así como de un manejo terapéutico adecuado para evitar complicaciones y promover la recuperación completa.
**Palabras clave**: Diagnóstico diferencial; Personal de Odontología en Hospital; Impétigo; Fotoquimioterapia.

## 1. Introdução

O impetigo consiste em uma infecção bacteriana causada por bactérias Gram-positivas que afetam as camadas superficiais da epiderme, ocasionando lesões altamente contagiosas que podem ocorrer em qualquer parte do corpo, sobretudo, a face. A faixa etária mais afetada são crianças entre 2 e 5 anos, porém pode se desenvolver em qualquer idade e sem predileção por sexo (Molina Felizola et al., 2023).

O impetigo como uma infecção globalmente disseminada, posto que afeta mais de 2% da população global e cerca de 162 milhões de crianças, assim, é uma das oito condições dermatológicas listadas nas 50 causas mais comuns de doença no estudo *Global Burden of Disease*, sendo a única doença de pele com complicações potencialmente fatais (Abrha, Tesfaye & Thomas, 2020). Além de ser a quarta dermatose mais comum entre crianças (Bettega et al., 2019). Clinicamente, o tipo não bolhoso abrange 30% dos casos clínicos (Molina Felizola et al., 2023).

O impetigo bolhoso é causado exclusivamente pela bactéria *Staphylococcus aureus*, sendo mais comumente observado nas duas primeiras semanas de vida. Clinicamente, os locais mais acometidos são a face, pescoço, períneo e região

REMUNOM
ISSN 2178-6925

**Received:** 13/01/2025 - **Accepted:** 21/03/2025
**Vol**: 13.04
**DOI**: 10.61164/5e7axh67
**Pages:** 1-18

periumbilical, caracterizada por bolhas flácidas e transparentes que se desenvolvem na camada subcórnea da pele, sendo que elas se rompem facilmente, originando uma erosão superficial circundada por uma pequena área de descamação. Nos estágios finais, ocorre o desenvolvimento de uma crosta marrom escura. Sistemicamente, podem ser acompanhados de febre, mal-estar geral e linfadenopatia regional (Molina Felizola et al., 2023; Zanoni et al., 2023).

O impetigo não bolhoso é causado pelas bactérias *Staphylococcus aureus* e *Streptococcus pyogenes*, assim, as lesões ocorrem principalmente na pele exposta da face (narinas e região perioral) e nas extremidades, e se iniciam com vesículas e pústulas de aproximadamente 1-2 mm de diâmetro, com base eritematosa, o qual evoluem para múltiplas vesículas e pústulas que se rompem rapidamente e liberam um exsudato, que ao secar resulta em crostas melicéricas. Essas lesões podem causar prurido e tendem a se espalhar rapidamente como resposta a inoculação direta por coçadura. Em relação aos sintomas sistêmicos, pode haver linfadenite regional concomitante (Molina Felizola et al., 2023).

O tratamento do impetigo deve ser individualizado e com base no número, extensão e localização das lesões, idade do paciente, estado imunológico e comorbidades, incluindo resistência a antibióticos (Molina Felizola et al., 2023). Inclui o cuidado da ferida conjuntamente com a terapia antibiótica, com a finalidade de reduzir a propagação da doença e acelerar a resolução das lesões (Hoffmann, Peiris, Glasziou, Cleo & Mar, 2021; Molina Felizola et al., 2023).

As orientações de higiene pessoal devem ser seguidas, como lavagem das mãos, aparar as unhas para evitar autoinoculação, limpeza de roupas comuns, roupas de cama e áreas afetadas que estiveram em contato com fluídos infectados, além de evitar contato com outras pessoas durante o surto ativo, a fim de reduzir a propagação da doença (Molina Felizola et al., 2023).

O objetivo deste trabalho é apresentar um caso clínico de impetigo não bolhoso em paciente pediátrico, destacando suas características clínicas e comparando com seus principais diagnósticos diferenciais.

## 2. Metodologia e Relato de Caso

REMUNOM
ISSN 2178-6925

**Received:** 13/01/2025 - **Accepted:** 21/03/2025
**Vol**: 13.04
**DOI**: 10.61164/5e7axh67
**Pages:** 1-18

Este relato de caso apresenta caráter descritivo, exploratório e de abordagem qualitativa sendo baseado na ferramenta *Care,* segundo a história pregressa da paciente, os achados clínicos, o cronograma dos atendimentos, o diagnóstico, as formas de tratamento propostas bem como o acompanhamento da paciente, sempre com a anuência por meio do consentimento informado assinado por paciente ou responsável. Neste caso em particular, a responsável pela paciente concordou com este e assinou um termo de consentimento livre e esclarecido, permitindo não apenas a divulgação de dados, mas também a informações referentes ao seu diagnóstico e seu tratamento executado, em conformidade aos princípios éticos da Declaração de Helsinque (WMA, 2024), sempre pela conduta terapêutica de maior benefício a mesma.

Paciente de 12 anos de idade, sexo feminino, compareceu para atendimento no Hospital Universitário Maria Aparecida Pedrossian da Universidade Federal de Mato Grosso do Sul (HUMAP-UFMS) após ser encaminhada da Unidade de Pronto Atendimento (UPA), apresentando lesões em lábio e boca com 6 dias de evolução. À consulta pela equipe médica, a responsável pela paciente afirmou que aos 3 anos de idade, esta foi diagnosticada com psoríase e dermatite atópica, e desde então realiza acompanhamento contínuo no HUMAP-UFMS, com uso de metotrexato 10 mg por semana, ácido fólico e xampu de ácido salicílico.

De acordo com o relato, surgiram lesões em lábio e boca, com presença de vesículas descamativas e dolorosas, sem fator precipitante, associadas a episódios de febre de 38 ºC, que persistiram até 2 dias antes da consulta. A paciente fez uso de dipirona sódica como antipirético, mas não houve resposta. No dia seguinte, permaneceu com febre e as lesões dermatológicas agravaram-se, apresentando sangramento ao lavar o rosto. Vinte e quatro horas após, recebeu atendimento em UPA, permanecendo em observação e foi medicada com ceftriaxona 1 g por via endovenosa. Após, em consulta de emergência com o dermatologista, a paciente iniciou o uso de aciclovir 200 mg por via oral devido à hipótese diagnóstica de herpes simples, além da prescrição de cefalexina, obtendo resposta satisfatória ao tratamento.

Entretanto, 4 dias após este atendimento, a paciente foi encaminhada ao pronto atendimento pediátrico do HUMAP-UFMS devido a persistência das lesões

REMUNOM
ISSN 2178-6925

**Received:** 13/01/2025 - **Accepted:** 21/03/2025
**Vol**: 13.04
**DOI**: 10.61164/5e7axh67
**Pages:** 1-18

dermatológicas e presença de sangramento, piora do estado geral, inapetência, dificuldade para realizar a abertura bucal, além de afagia e odinofagia, devido à dor intensa. Ao exame extraoral notou-se simetria facial, linfonodos da cadeia cervical não palpáveis, lábio superior e inferior com edema (de acordo com o Sinal de Cacifo, o grau de intensidade do edema variava entre 2 mm a 4 mm, desaparecendo o sinal quase imediatamente ou em até 15 segundos) e lesões crostosas acastanhadas predominantes em lado direito dos lábios, sem sangramento ativo no momento. A paciente informou intensa queixa álgica ao manipular o lábio e demonstrou limitação de abertura bucal. Observaram-se também placas descamativas no couro cabeludo e nas flexuras axilar e poplítea. O exame intraoral foi dificultado pela limitação de abertura bucal, porém foi possível observar a gengiva queratinizada dos dentes ântero-superiores com formação de úlceras com pseudomembrana, sem lesões na mucosa jugal e com higiene oral insatisfatória. A língua apresentava-se com saburra e papilas gustativas de cor acastanhada, decorrente de queimadura após ingestão de bebida quente. As lesões em palato não foram analisadas devido à limitação de abertura bucal.

Figura 1. Aspecto clínico inicial.

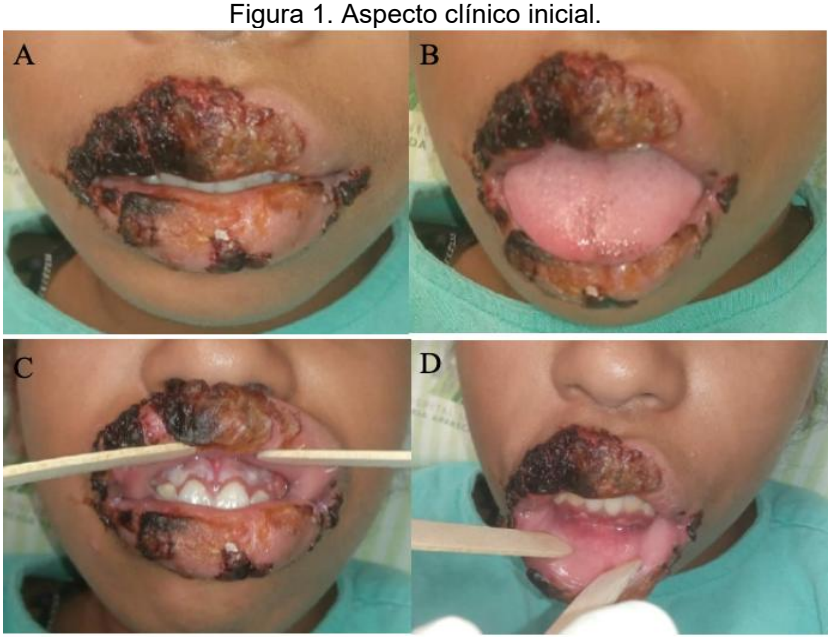


A: Lesões crostosas e edema labial considerável. B: Limitação na abertura bucal, além das papilas gustativas acastanhadas no ápice lingual devido lesão por queimadura. C e D: Formação de úlceras com pseudomembrana branco-amareladas.

REMUNOM
ISSN 2178-6925

**Received:** 13/01/2025 - **Accepted:** 21/03/2025
**Vol**: 13.04
**DOI**: 10.61164/5e7axh67
**Pages:** 1-18

Como conduta inicial estabelecida pela equipe médica, antes do atendimento odontológico, foi prescrito a administração de ceftriaxona, na dose de 1 g por via endovenosa, a cada 12 horas, por dois dias. Além disso, houve a troca da via de administração do aciclovir, que passou de oral para endovenosa, com a dosagem de 16,5 mL durante dois dias. Também foi prescrita a suplementação de ácido fólico (vitamina B9), na dose de 5 mg por via oral, e o uso de metotrexato, 10 mg por semana, enquanto aguardava-se o parecer do dermatologista. Por fim, foi indicada uma dieta pastosa.

Tendo por base o que foi exposto as hipóteses diagnósticas foram o herpes labial com infecção secundária, a dermatite atópica e a psoríase. Após dois dias de internação, a paciente permanecia na mesma condição, apresentando também hiporexia. Houve uma mudança na conduta para dieta líquida devido à dor e o metotrexato foi ajustado para 7,5 mg, conforme orientação do dermatologista.

Decorridos 2 dias de internação, a paciente apresentou melhora do estado geral e da alimentação, podendo ingerir alimentos macios e mastigáveis. Conseguiu falar e não apresentou febre, negando odinofagia, artralgia, dor de garganta, diarreia, vômitos e tosse. Todavia, ainda referiu dor, dificuldade na abertura bucal completa e de higienização bucal, sendo aí solicitada avaliação da odontologia hospitalar (OH).

Ao exame, a equipe de OH constatou placas esbranquiçadas na gengiva, saburra lingual e edema labial, porém ainda sem visualização completa de outras lesões orais, como o palato, em virtude do trismo severo. Assim, a conduta em conjunto foi a manutenção da ceftriaxona e do aciclovir, sete e cinco dias, respectivamente.

Associado às estas condutas gerais, a odontologia adotou diversas medidas. Inicialmente, foi realizada avaliação intraoral criteriosa e diária. Procedeu-se à limpeza das feridas crostosas localizadas nos lábios, e nas comissuras labiais, com digluconato de clorexidina 2%. A higiene oral foi sistematizada com gaze embebida em digluconato de clorexidina 0,12%. Foi utilizado como coadjuvante, a terapia fotodinâmica com laser de baixa potência (*Duos MMOptics)*, em espectro de luz vermelha, na potência de 4 J/ponto nas regiões afetadas, a fim de acelerar o

REMUNOM
ISSN 2178-6925

**Received:** 13/01/2025 - **Accepted:** 21/03/2025
**Vol**: 13.04
**DOI**: 10.61164/5e7axh67
**Pages:** 1-18

processo de reparação tecidual e minimizar a dor. Para promover a recuperação das mucosas, foi feita a hidratação labial com loção à base de ácidos graxos essenciais (AGE).

Em consonância, medidas educativas também foram adotadas, incluindo a orientação para aumentar a frequência da higiene das mãos e evitar tocar nas feridas ou em outras áreas do rosto sem antes realizar a devida limpeza. A manutenção da administração endovenosa de ceftriaxona foi recomendada. A equipe também conscientizou a mãe sobre a importância da higiene oral e a necessidade de evitar a remoção das crostas. Por fim, o destacamento dessas crostas foi realizado pela equipe odontológica de forma controlada, por meio da hidratação labial com o AGE e da evolução da terapia fotodinâmica.

A equipe odontológica considerou como hipóteses diagnósticas a gengivoestomatite herpética primária, o herpes zóster e o impetigo, tendo agora também a avaliação intraoral, algo impossibilitado até o momento em virtude da limitação de abertura bucal. Com base nos aspectos clínicos e na melhora do quadro após o tratamento tópico e sistêmico, o uso da terapia de suporte associado a antibioticoterapia, o diagnóstico final odontológico foi de impetigo não bolhoso (Tabela 1).

Tabela 1. Comparação das características da tríade de diagnóstico elencada pela Odontologia Hospitalar.

| Característica | Gengivoestomatite Herpética Primária | Herpes-Zóster | Impetigo |
|---|---|---|---|
| **Agente Causador** | Vírus Herpes Simples tipo 1 (HSV-1) | Vírus Varicela-Zóster (VZV) | *Staphylococcus aureus* ou *Staphylococcus pyogenes* |
| **Natureza da Infecção** | Viral (Infecção Primária) | Viral (Reativação do vírus da catapora) | Bacteriana (em regiões previamente lesadas) |
| **Localização** | Mucosa oral, gengiva e lábios | Unilateral, seguindo o trajeto de um nervo | Face (nariz/boca) e extremidades |
| **Morfologia das Lesões** | Vesículas que rompem e formam úlceras | Vesículas agrupadas em base avermelhada | Inicialmente máculas ou pápulas e posteriormente vesículas e crostas âmbar ou castanhas |
| **Sintoma Predominante** | Dor oral intensa, febre alta e linfadenopatia cervical | Dor, queimação, prurido | Prurido ou assintomático |
| **População Alvo** | Principalmente crianças (6 meses a 5 anos) | Principalmente adultos e idosos | Crianças em idade escolar |

REMUNOM
ISSN 2178-6925

**Received:** 13/01/2025 - **Accepted:** 21/03/2025
**Vol**: 13.04
**DOI**: 10.61164/5e7axh67
**Pages:** 1-18

| Característica | Gengivoestomatite Herpética Primária | Herpes-Zóster | Impetigo |
|---|---|---|---|
| **Padrão de Distribuição** | Difuso pela cavidade oral | Unilateral (não cruza a linha média) | Localizado ou disseminado por autoinoculação |
| **Tratamento** | Antivirais e terapia de suporte | Antivirais e manejo da dor | Antibióticos |

Fonte: extraído de Neville et al., 2009.

Após três dias da atuação da equipe da odontologia hospitalar, houve melhora significativa na dor e alimentação, permitindo a ingestão de alimentos sólidos e firmes, e uma evolução da abertura bucal. A higiene bucal passou a ser realizada pela própria paciente.

Figura 2. Evolução das lesões labiais no período de cinco dias.

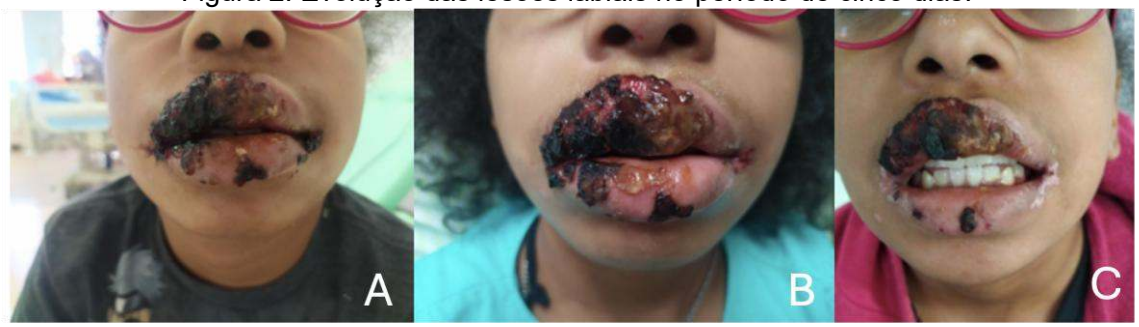


Melhora significativa nas lesões labiais por impetigo, no intervalo de um dia de A para B, e intervalo de cinco dias (A a C), recebendo alta hospitalar com retorno pela Odontologia Hospitalar. Melhora na sintomatologia e na higiene bucal.

Ao final de 5 dias de internação, a paciente se encontrava sem febre e outros sintomas, conseguindo falar e se alimentar, com melhora na abertura bucal e das lesões dérmicas labiais. Assim, foi concedida alta hospitalar, com suspensão do aciclovir e manutenção da ceftriaxona até a conclusão do sétimo dia (dose completa) não necessitando manutenção do antibiótico após este período.

REMUNOM
ISSN 2178-6925

**Received:** 13/01/2025 - **Accepted:** 21/03/2025
**Vol**: 13.04
**DOI**: 10.61164/5e7axh67
**Pages:** 1-18

Figura 3. Evolução das lesões labiais entre a alta hospitalar e a alta ambulatorial.

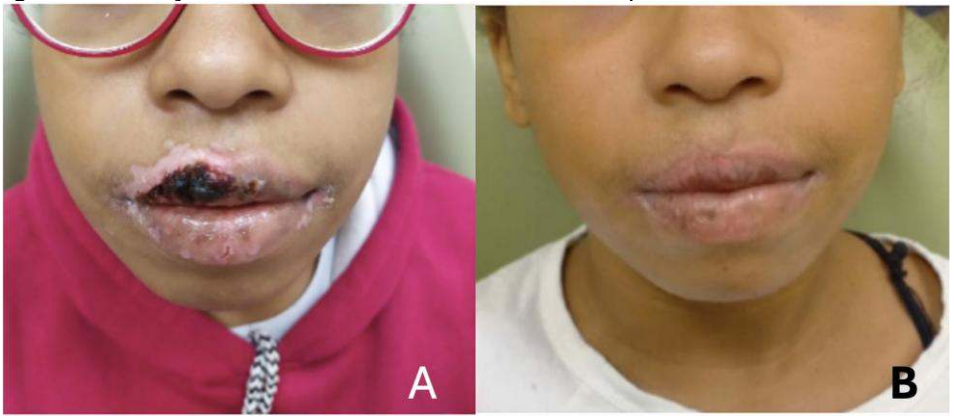


A: Quatro dia após a alta hospitalar. Redução das lesões, porém ainda há a presença de crostas. B: 14 dias da alta hospitalar. Há a remissão quase completa das lesões, além de demonstrar um processo cicatricial satisfatório, correspondente ao dia de alta ambulatorial.

## 4. Discussão

O impetigo não bolhoso é caracterizado por um processo inflamatório superficial, com lesões pruriginosas e que causam ardor, mas normalmente não são dolorosas, assim, se iniciam com pápulas eritematosas que evoluem para vesículas e pústulas, e após o rompimento resultam em uma superfície com crostas melicéricas e uma base eritematosa. Por fim, sintomas sistêmicos como febre, mal-estar e anorexia são incomuns, mas a linfadenite regional é mais frequente (Johnson, 2020).

Portanto, a paciente apresentava um quadro típico de impetigo não bolhoso, com a presença de vesículas e pústulas que após o rompimento resultaram nas características “crostas cor de mel” do impetigo. No entanto, existem algumas divergências quanto a literatura, salientando a gravidade do caso devido a presença de sintomatologia dolorosa e sintomas sistêmicos, como febre, mal-estar e odinofagia. Ademais, segundo a literatura, a faixa etária mais afetada são crianças entre 2 e 5 anos (Molina Felizola et al., 2023), contrastando com o caso clínico em que a paciente se apresentava com 12 anos de idade.

O impetigo não bolhoso pode ser classificado como primário, quando envolve uma pele previamente íntegra afetada por uma invasão direta das bactérias, ou

REMUNOM
ISSN 2178-6925

**Received:** 13/01/2025 - **Accepted:** 21/03/2025
**Vol**: 13.04
**DOI**: 10.61164/5e7axh67
**Pages:** 1-18

secundário, quando envolve a formação da infecção em uma pele previamente lesionada (Molina Felizola et al., 2023). No caso clínico, foi importante observar a relação da dermatite atópica e psoríase com o surgimento desse quadro infeccioso, evidenciando a presença de um impetigo não bolhoso secundário.

O diagnóstico do impetigo é predominantemente clínico, como no caso apresentado neste trabalho. No entanto, de acordo com a literatura, quando da dificuldade no diagnostico clínico, exames laboratoriais também podem ser realizados para confirmação, incluindo a cultura do fluido de uma vesícula, pústula ou da área sob as bordas elevadas de uma placa crostosa. Em situações de dúvida, a coloração de Gram pode auxiliar na obtenção de um diagnóstico presuntivo, embora seja menos sensível do que a cultura. Se, mesmo após esses exames complementares, o diagnóstico permanecer inconclusivo, pode-se recorrer à biópsia da pele, cuja análise histopatológica pode revelar a presença de vesículas ou pústulas na camada subcórnea ou granular da epiderme, associadas a um processo inflamatório na derme (Zanoni et al., 2023).

Os diagnósticos diferenciais para o impetigo não bolhoso incluem: dermatite de contato, sarna, dermatofitose, eczema herpético e infecções por herpes simples e/ou o herpes zoster (Johnson, 2020). Assim, as hipóteses diagnósticas discutidas pela equipe odontológica foram sugeridas devido a semelhança das características clínicas; uma vez que o diagnóstico presuntivo pode ser feito facilmente pela avaliação clínica e a resposta eficaz da paciente a terapêutica empregada como evidencia a literatura clássica (Neville et al., 2009), a escolha do impetigo como diagnóstico final foi conduzida adequadamente.

Apesar das características clínicas serem semelhantes entre os quadros da infecção viral por herpes e impetigo, existem diferenças quanto a faixa etária, presença de lesões com aspecto de crosta e curso da doença. Todavia, é importante ressaltar que a paciente recebeu um tratamento empírico embasado nas principais hipóteses diagnósticas, visto que foi prescrito a medicação antiviral – aciclovir -, o qual denota no tratamento mais indicado para os dois tipos de infecção herpética. A realização da cultura para o isolamento do *S. pyogenes* ou do *S. aureus* é restrito a casos em que as condutas realizadas não surtiram efeito desejado e não há

REMUNOM
ISSN 2178-6925

**Received:** 13/01/2025 - **Accepted:** 21/03/2025
**Vol**: 13.04
**DOI**: 10.61164/5e7axh67
**Pages:** 1-18

remissão da sintomatologia da paciente (Neville et al., 2009).

A fisiopatologia da dermatite atópica está relacionada a uma deficiência da barreira epitelial, logo, a principal complicação associada a essa condição denota nas infecções, devido a presença de uma pele fragilizada com maior suscetibilidade a colonização e infecção por microrganismos, que consequentemente, agravam o quadro clínico da doença. Essas infecções ocorrem com maior frequência nesses pacientes devido a alteração do pH da pele, deficiência de peptídeos antimicrobianos e sistema imunológico comprometido. Deste modo, o patógeno mais comum dessas infecções cutâneas é o *Staphylococcus aureus*, que está presente em 90% dos locais lesionados pela dermatite atópica, entretanto, na pele saudável esse patógeno é encontrado em porcentagens inferiores (Couto et al., 2021; Wollenberg et al., 2023). Ou seja, essa bactéria é a principal responsável pelo desenvolvimento de impetigo, inclusive, o não bolhoso, comprovando a maior suscetibilidade da ocorrência desse tipo de infecção bacteriana nessa paciente devido a presença de duas doenças de pele gerando prejuízos na barreira epitelial e facilitando a colonização bacteriana.

A seleção de um regime tópico para impetigo deve levar em consideração o provável patógeno bacteriano, padrões locais de resistência bacteriana, doença subjacente e acessibilidade aos medicamentos (Johnson, 2020). No caso descrito, as lesões eram extensas em região oral e perioral, além de apresentarem repercussões sistêmicas e necessidade de hospitalização, ou seja, um quadro grave e subsidiado por duas doenças de pele, por isso, a terapia sistêmica foi empregada como preferência.

A terapia por meio de antibióticos é indicada nos casos de lesões extensas ou quando a terapia tópica não obteve um resultado positivo (Johnson, 2020). É imprescindível que englobe medicamentos com ação contra *S. aureus*, assim, podemos prescrever cefalexina, cloxacilina e dicloxacilina, sendo que estes também combatem o *S. pyogenes*, nos casos de impetigo não bolhoso. Outros fármacos que também podem ser utilizados englobam as penicilinas como a amoxicilina isolada ou associada ao clavulanato de potássio ou também macrolídeos como a eritromicina, cefalosporinas como a cefadroxila. Desse modo, foi administrado uma cefalosporina

REMUNOM
ISSN 2178-6925

**Received:** 13/01/2025 - **Accepted:** 21/03/2025
**Vol**: 13.04
**DOI**: 10.61164/5e7axh67
**Pages:** 1-18

de terceira geração, a ceftriaxona, a qual possui cobertura de ação contra os microrganismos evidenciados acima.

Desta forma, também é relevante notar a manutenção em período de hospitalização, do aciclovir. É uma conduta comum em pacientes críticos ou mesmo aqueles com perda da proteção primária, pele e/ou mucosas, principalmente devido ao alto risco de infecções fúngicas invasivas secundárias ou infecções mistas em pacientes com bacteremia como da paciente acima.

As práticas de higiene são fundamentais para diminuir a propagação da doença abrangendo a lavagem das mãos, banho regular e evitar contato próximo com outras pessoas ou compartilhamento de objetos, já que essas bactérias podem se espalhar facilmente pela autoinoculação dos dedos (coçar) e em itens como toalhas e roupas. As crianças podem retornar para suas atividades escolares após 24 horas do início da antibioticoterapia, mas lesões com exsudato devem ser cobertas (Johnson, 2020).

No ambiente hospitalar, dependendo do grau de complexidade de cada paciente, há a necessidade de utilizar soluções antimicrobianas como métodos coadjuvantes ou até principais a fim de manter a higiene oral, sendo que a solução antimicrobiana oral mais efetivo para o controle do biofilme dental é o digluconato de clorexidina (Caldeira, Ditto & Almeida, 2024). Antisséptico de escolha para auxiliar na higiene das lesões, reduzir a carga bacteriana e manter a higiene oral da paciente, evitando o acúmulo de biofilme e outras bactérias.

A terapia com laser de baixa intensidade (LBI) apresenta propriedades analgésicas, anti-inflamatórias e cicatrizantes, sendo amplamente utilizada na reparação tecidual (Eleutério, Pontes & Oliveira, 2024). Essa abordagem terapêutica é não invasiva, indolor e, em geral, bem aceita pelos pacientes sendo amplamente utilizado de forma coadjuvante aos demais tratamentos. É realizada com um equipamento portátil que emite luz laser de baixa potência, aplicada diretamente na mucosa oral por alguns minutos diários ao longo de várias semanas (Raj & Pandiyan, 2024).

O LBI exerce seus efeitos ao inibir a geração de radicais livres e mediadores pró-inflamatórios, elementos chave no desenvolvimento e agravamento da mucosite

REMUNOM
ISSN 2178-6925

**Received:** 13/01/2025 - **Accepted:** 21/03/2025
**Vol**: 13.04
**DOI**: 10.61164/5e7axh67
**Pages:** 1-18

oral (Raj & Pandiyan, 2024). A laserterapia com laser de baixa potência promove efeitos biológicos, moduladores da inflamação, curativos e analgésicos, como: proliferação epitelial e de fibroblastos, além da maturação, locomoção e transformação em miofibroblastos; alterações celulares, vasculares e revascularização; produção de colágeno, elastina e proteoglicanos; contração da ferida; aumento da fagocitose, aumento da proliferação dos linfócitos e da força de tensão, acelerando o processo cicatricial (Neves et al., 2021).

Assim, a aplicação diária do laser de baixa potência foi realizada no caso devido seus benefícios comprovados na literatura, proporcionando um processo de reparação tecidual reduzido, logo, como efeito principal, o maior conforto à paciente, maior capacidade de alimentação e uma boa alternativa complementar (Widhowaty Santoso; Sufiawati, 2023), em consonância aos cuidados de higiene e hidratação oral, ao tratamento sistêmico medicamentoso.

## 5. Conclusão

Apesar do impetigo ser frequentemente considerado uma condição benigna, o diagnóstico pode ser desafiador. Toda alteração digna de nota, sobretudo na ausência de um fator causal claro pela paciente, deve ser investigada rapidamente. A presença das lesões orais e periorais impacta a qualidade de vida e pode propiciar o surgimento de microrganismos oportunistas. O caso apresentado mostrou a necessidade de um tratamento iminente para melhora da condição da paciente, diminuindo a dor e com isso no impacto no ciclo social, permitindo o retorno as atividades rotineiras o mais precoce possível.

## Referências

ABRHA, S.; TESFAYE, W.; THOMAS, J. Intolerable Burden of Impetigo in Endemic Settings: A Review of the Current State of Play and Future Directions for Alternative Treatments. **Antibiotics** (Basel, Switzerland), v. 9, n. 12, p. 909, 2020. doi: 10.3390/antibiotics9120909.

REMUNOM
ISSN 2178-6925

**Received:** 13/01/2025 - **Accepted:** 21/03/2025
**Vol**: 13.04
**DOI**: 10.61164/5e7axh67
**Pages:** 1-18

BESTEBROER, J.; POPPELIER, M. J.; ULFMAN, L. H.; LENTING, P. J.; DENIS, C. V. et al. Staphylococcal superantigen-like 5 binds PSGL-1 and inhibits P-selectin-mediated neutrophil rolling. **Blood**, v. 109, p. 2936–43, 2007

BETTEGA, P. V. C.; NAVARRO, L. B.; BENDO, C. B.; PAIVA, S. M.; DA CRUZ, P. V.; MARTINS, C. C. et al. Lesões bucais de maior frequência clínica em crianças – revisão de literatura. **Revista da Faculdade de Odontologia De Porto Alegre**, v. 60, n. 2, p. 66-82, 2019. doi: 10.22456/2177-0018.90274

BLAKE, K. J.; BARAL, P.; VOISIN, T. et al. Staphylococcus aureus produces pain through pore-forming toxins and neuronal TRPV1 that is silenced by QX-314. **Nature Communications**, v. 9, n. 37, p. 1-15, 2018. https://doi.org/10.1038/s41467-017-02448-6.

CALDEIRA JUNIOR, E. E.; DITTO, T. D. B. B.; ALMEIDA, R. T. Odontologia hospitalar: atuação do cirurgião dentista nas unidades de terapia intensiva. **Revista Multidisciplinar do Nordeste Mineiro**, v. 4, n. 1, p.1-9, 2024 doi: 10.61164/rmnm.v4i1.2313

CHAVAKIS, T.; HUSSAIN, M.; KANSE, S. M.; PETERS, G.; BRETZEL, R. G. et al. Staphylococcus aureus extracelular adherence protein serves as anti-inflammatory factor by inhibiting the recruitment of host leukocytes. **Nature Medicine**, v. 8, p. 687–93, 2002.

DO COUTO, G. B. F.; NUNEZ, S. C.; DIAS, A. K.; PEREIRA, R. A. MARKUS G. W. S. Condutas terapêuticas na dermatite atópica: revisão de literatura. **Multidebates**, v. 5, n. 2, p. 174-180, 2021.

ELEUTÉRIO, M. P.; PONTES, F. H. A. E.; OLIVEIRA, I. M. Aplicação de laserte-rapia de baixa potência em tratamento de lesões orais: uma revisão de literatura. **Revista Ibero-Americana e Humanidades, Ciências e Educação**, v. 10, n. 11, p.

REMUNOM
ISSN 2178-6925

**Received:** 13/01/2025 - **Accepted:** 21/03/2025
**Vol**: 13.04
**DOI**: 10.61164/5e7axh67
**Pages:** 1-18

3814–3828, 2024. doi: 10.51891/rease.v10i11.16792

FORSMAN, H.; CHRISTENSON, K.; BYLUND, J.; DAHLGREN, C. Receptor-dependent and independent immunomodulatory effects of phenol-soluble modulin peptides from Staphylococcus aureus on human neutrophils are abrogated through peptide inactivation by reactive oxygen species. **Infection and immunity**, v. 80, p. 1987–95, 2012.

GUGGENBERGER, C.; WOLZ, C.; MORRISSEY, J. A.; HEESEMANN, J. Two distinct coagulase-dependent barriers protect Staphylococcus aureus from neutrophils in a three dimensional in vitro infection model. **PLOS Pathogens**, v. 8, p. e1002434, 2012.

HOFFMANN, T. C.; PEIRIS, R.; GLASZIOU, P.; CLEO, G.; MAR, C. D. Natural history of non-bullous impetigo: a systematic review of time to resolution or improvement with-out antibiotic treatment. **The British Journal of General Practice: The Journal of The Royal College of General Practitioners**, v. 71, n. 704, p. 237-242, 2021. doi: 10.3399/bjgp20X714149

JOHNSON, M. K. Impetigo. **Advanced Emergency Nursing Journal**, v. 42, n. 4, p. 262-269, 2020. doi: 10.1097/TME.0000000000000320

LIU, D.; HUANG, S. Y.; SUN, J. H.; ZHANG, H. C.; CAI, Q. L.; GAO, C. et al. Sepsis-Induced Immunosuppression: Mechanisms, Diagnosis and Current Treatment Options. **Military Medical Research**, v. 9, n. 56, p. 9, 2022, doi:10.1186/s40779-022-00422-y.

MOLINA FELIZOLA, V. G.; CRUZ, E.; MONDRAGÓN, T.; MENDOZA, A. Infecciones peribucales en la infancia: presentación de dos casos clínicos de impétigo. **Revista de Odontopediatría Latinoamericana,** v. 13, p. e-422552, 2023. doi: 10.47990/alop.v13i1.552

REMUNOM
ISSN 2178-6925

**Received:** 13/01/2025 - **Accepted:** 21/03/2025
**Vol**: 13.04
**DOI**: 10.61164/5e7axh67
**Pages:** 1-18

NEVES, L. J.; BOLDRINI, E.; TANIMOTO, H. M.; TREVISANI, D. M.; LOPES, L. F.; MACARI, K. S. M. Avaliação do efeito do laser preventivo na mucosite oral quimioinduzida em pacientes submetidos a altas doses de metotrexato. **Revista Brasileira de Cancerologia**, v. 67, n. 1, p. e-041128, 2021. doi:10.32635/2176-9745.RBC.2021v67n1.1128.

NEVILLE, B. W.; ALLEN, C. M.; DAMM, D. D. et al. **Patologia: Oral & Maxilofacial**. 3ª Rio de Janeiro: Guanabara Koogan, 2009.

PRAT, C.; BESTEBROER, J.; de HAAS, C. J.; van STRIJP, J. A.; van KESSEL, K. P. A new staphylococcal anti-inflammatory protein that antagonizes the formyl peptide receptor-like 1. **The Journal of Immunology**, n.177, p. 8017–26 2006.

RAJ, S.; PANDIYAN, I. Unveiling the multifaceted management of oral mucositis in cancer patients: a narrative review. **Cureus**, v. 16, n. 2, p. e-55213, 2024. doi:10.7759/cureus.55213.

Thomer, L. et al. Pathogenesis of Staphylococcus aureus Bloodstream Infections. **Annual Review of Pathology**. v. 11, p. 343-64, 2016. doi:10.1146/annurev-pathol-012615-044351.

WOLLENBERG, A., WERFEL, T., RING, J., OTT, H., GIELER, U., & WEIDINGER, S. Atopic Dermatitis in Children and Adults — Diagnosis and Treatment. **Deutsches Arzteblatt International**, v. 120, n. 13, pp. 224-234, 2023. doi: 10.3238/arztebl.m2023.0011

WIDHOWATY SANTOSO A; SUFIAWATI I. Effectiveness of Photobiomodulation in Reducing Pain of Oral Mucosal Diseases: A Case Series. **International Medical Case Reports**, v. 13, n. 16, p. 407-417, 2023. doi: 10.2147/IMCRJ.S414313.

REMUNOM
ISSN 2178-6925

**Received:** 13/01/2025 - **Accepted:** 21/03/2025
**Vol**: 13.04
**DOI**: 10.61164/5e7axh67
**Pages:** 1-18

WORLD MEDICAL ASSOCIATION. **WMA Declaration of Helsinki** – Ethical principles for medical research involving human participants. 2024.

ZANONI, R. D.; RODRIGUES, A. C. P.; BOSCH, A. L.; NERY, D. L.; MAIA, D. C.; GONÇALVES, F. K. S. et al. Impetigo Infantil: Uma Revisão Abrangente das Considerações Dermatológicas e Pediátricas. **Brazilian Journal of Implantology and Health Sciences**, v. 5, n. 5, p. 1817-1828, 2023. doi: 10.36557/2674-8169.2023v5n5p1817-1828