REMUNOM
ISSN 2178-6925

Received: 29/03/2026 - **Accepted:** 02/04/2026
Vol: 13.05
DOI: 10.66104/47k82n53
Pages: 1-25

O USO DA PLETISMOGRAFIA COMO EXAME DE TRIAGEM PARA ARTERIOPATIAS EM PESSOAS COM DIABETES MELLITUS TIPO 2: UMA REVISÃO SISTEMÁTICA

THE USE OF PLETHYSMOGRAPHY AS A SCREENING EXAM FOR ARTERIOPATHY IN PEOPLE WITH TYPE 2 DIABETES MELLITUS: A SYSTEMATIC REVIEW

EL USO DE LA PLETISMOGRAFÍA COMO EXAMEN DE DETECCIÓN DE ARTERIOPATÍA EN PERSONAS CON DIABETES MELLITUS TIPO 2: UNA REVISIÓN SISTEMÁTICA

Davy Gomes Almeida
Graduando em Medicina, Universidade Federal do Acre, Brasil
E-mail: davy.almeida@sou.ufac.br

Jean Philippe de Freitas
Graduando em Medicina, Universidade Federal do Acre, Brasil
E-mail: jean.freitas@sou.ufac.br

Angela Claudia Paixão Soares de Magalhães
Professora Adjunta, Universidade Federal do Acre, Brasil
E-mail: angela.magalhaes@ufac.br

Resumo

INTRODUÇÃO: O Diabetes Mellitus tipo 2 (DM2) é uma doença metabólica crônica de alta prevalência, associada a complicações macro e microvasculares decorrentes de disfunção endotelial, estresse oxidativo e inflamação persistente. A hiperglicemia crônica reduz a biodisponibilidade de óxido nítrico, favorecendo um ambiente pró-trombótico e contribuindo para o desenvolvimento de arteriopatias, como a doença arterial periférica (DAP). A natureza frequentemente assintomática dessas alterações e a ausência de estratégias eficazes de triagem levam ao diagnóstico tardio, aumentando o risco de úlceras, amputações e mortalidade. Nesse contexto, a pletismografia surge como método não invasivo com potencial para avaliação vascular precoce. **OBJETIVO:** Investigar o papel da pletismografia na avaliação vascular em indivíduos com DM2, por meio de revisão mista que integra evidências sobre desempenho diagnóstico e aplicabilidade clínica. **MÉTODOS:** Revisão mista conduzida conforme PRISMA 2020, com adaptação do modelo PICO. A busca foi realizada nas bases BVS, LILACS, Embase, PubMed e Web of Science, utilizando descritores controlados e termos livres. Foram incluídos estudos originais publicados entre 2014 e 2024 que avaliaram pletismografia em indivíduos com DM2. Estudos

REMUNOM
ISSN 2178-6925

Received: 29/03/2026 - **Accepted:** 02/04/2026
Vol: 13.05
DOI: 10.66104/47k82n53
Pages: 1-25

seminais anteriores foram utilizados para contextualização. A seleção foi realizada por dois revisores independentes. A qualidade metodológica foi avaliada por Cochrane Risk of Bias Tool, Newcastle-Ottawa Scale e QUADAS-2. **RESULTADOS:** Dez estudos foram incluídos. Observou-se associação consistente entre DM2 e alterações vasculares mediadas por disfunção endotelial e estresse oxidativo. A pletismografia apresenta vantagens como caráter não invasivo e aplicabilidade ambulatorial. Entretanto, evidência direta de desempenho diagnóstico é limitada. Estudo comparativo demonstrou baixa sensibilidade (20%) do índice tornozelo-braquial por pletismografia para detecção de DAP, inferior a outros métodos, apesar de alta especificidade. **CONCLUSÃO:** A pletismografia apresenta potencial utilidade complementar na avaliação vascular funcional, mas não deve ser utilizada isoladamente como ferramenta de triagem em DM2. O desempenho varia conforme a modalidade, sendo necessário maior robustez de evidências para definição de seu papel clínico.

Palavras-chave: Pletismografia; Doença Arterial Periférica; Diabetes Mellitus Tipo 2; Triagem.

Abstract

INTRODUCTION: Type 2 Diabetes Mellitus (T2DM) is a highly prevalent chronic metabolic disease associated with macro- and microvascular complications driven by endothelial dysfunction, oxidative stress, and persistent inflammation. Chronic hyperglycemia reduces nitric oxide bioavailability, promoting a pro-thrombotic state that contributes to arteriopathies such as peripheral arterial disease (PAD). The asymptomatic nature of early vascular changes and the lack of effective screening strategies often result in delayed diagnosis, increasing the risk of ulcers, amputations, and mortality. In this context, plethysmography has emerged as a non-invasive, low-cost method with potential utility for early vascular assessment. **OBJECTIVE:** To evaluate and synthesize the available scientific evidence on the role of plethysmography in vascular assessment in patients with T2DM, considering its diagnostic performance and clinical applicability. **METHODS:** A systematic review with qualitative synthesis was conducted following PRISMA 2020 guidelines and structured using the PICO framework. Searches were performed in VHL, LILACS, Embase, PubMed, and Web of Science using controlled descriptors and free terms related to plethysmography, PAD, T2DM, and screening. Studies published between 2014 and 2024 were included. Seminal studies outside this period were considered for contextual purposes. Study selection was performed by two independent reviewers, with disagreements resolved by a third evaluator. Methodological quality was assessed using Cochrane Risk of Bias Tool, Newcastle-Ottawa Scale, and QUADAS-2. **RESULTS:** Ten studies were included. Evidence consistently demonstrates an association between T2DM and vascular dysfunction mediated by endothelial impairment and oxidative stress. Plethysmography showed potential for vascular function assessment due to its non-invasive nature and outpatient applicability. However, evidence on diagnostic performance remains limited. A key

REMUNOM
ISSN 2178-6925

Received: 29/03/2026 - **Accepted:** 02/04/2026
Vol: 13.05
DOI: 10.66104/47k82n53
Pages: 1-25

study reported low sensitivity (20%) of the ankle-brachial index measured by plethysmography for PAD detection, compared to pulse volume waveform analysis (81.8%) and Doppler ABI (72.7%), despite high specificity. **CONCLUSION:** Plethysmography appears to have complementary value in vascular assessment, particularly in functional evaluation. However, current evidence does not support its use as a standalone screening tool for PAD in T2DM. Further robust studies are required to define its clinical role.

Keywords: Plethysmography; Peripheral Arterial Disease; Diabetes Mellitus type 2; Screening.

Resumen

INTRODUCCIÓN: La Diabetes Mellitus tipo 2 (DM2) es una enfermedad metabólica crónica de alta prevalencia, asociada a complicaciones macro y microvasculares derivadas de la disfunción endotelial, el estrés oxidativo y la inflamación persistente. La hiperglucemia crónica reduce la biodisponibilidad de óxido nítrico, favoreciendo un entorno protrombótico y contribuyendo al desarrollo de arteriopatías, como la enfermedad arterial periférica (EAP). La naturaleza frecuentemente asintomática de estas alteraciones y la ausencia de estrategias eficaces de detección conducen a un diagnóstico tardío, aumentando el riesgo de úlceras, amputaciones y mortalidad. En este contexto, la pletismografía emerge como un método no invasivo con potencial para la evaluación vascular precoz. **OBJETIVO:** Investigar el papel de la pletismografía en la evaluación vascular de individuos con DM2 mediante una revisión mixta que integra evidencias sobre desempeño diagnóstico y aplicabilidad clínica. **MÉTODOS:** Revisión mixta realizada conforme PRISMA 2020, con adaptación del modelo PICO. La búsqueda se llevó a cabo en BVS, LILACS, Embase, PubMed y Web of Science, utilizando descriptores controlados y términos libres. Se incluyeron estudios originales publicados entre 2014 y 2024 que evaluaron la pletismografía en individuos con DM2. La selección fue realizada por dos revisores independientes. La calidad metodológica se evaluó mediante Cochrane Risk of Bias Tool, Newcastle-Ottawa Scale y QUADAS-2. **RESULTADOS:** Se incluyeron diez estudios. Se observó asociación consistente entre DM2 y alteraciones vasculares mediadas por disfunción endotelial y estrés oxidativo. La pletismografía presenta ventajas como su carácter no invasivo y su aplicabilidad ambulatoria. Sin embargo, la evidencia directa sobre desempeño diagnóstico es limitada. Un estudio comparativo mostró baja sensibilidad (20%) del índice tobillo-brazo por pletismografía para la detección de EAP, inferior a otros métodos, pese a su alta especificidad. **CONCLUSIÓN:** La pletismografía puede ser útil como herramienta complementaria en la evaluación funcional vascular, pero no debe emplearse de forma aislada como método de detección en DM2, siendo necesaria mayor robustez de evidencia para definir su papel clínico.

Palabras clave: Pletismografía; Enfermedad Arterial Periférica; Diabetes mellitus tipo 2; Detección.

REMUNOM
ISSN 2178-6925

Received: 29/03/2026 - **Accepted:** 02/04/2026
Vol: 13.05
DOI: 10.66104/47k82n53
Pages: 1-25

1. Introdução

A alta incidência de complicações vasculares em pacientes com Diabetes Mellitus tipo 2 (DM2) representa um grave problema de saúde pública, frequentemente agravado pela ausência de triagem adequada e de acompanhamento eficaz no sistema de saúde. O Diabetes Mellitus (DM) é uma doença metabólica crônica de etiologia multifatorial que ocasiona hiperglicemia persistente, com alta prevalência na população mundial. No Brasil, estima-se que cerca de 13 milhões de pessoas vivam com DM, o que coloca o país em quarta posição mundial e primeiro lugar na América do Sul em número de casos (Duarte Junior *et al*., 2024). Evidências atuais indicam que pacientes diabéticos enfrentam risco significativamente elevado de arteriopatias, sendo as amputações até 10 vezes mais frequentes entre diabéticos com Doença Arterial Periférica (DAP) do que em não diabéticos com a mesma condição.

A hiperglicemia persistente é capaz de gerar lesão endotelial que, associada a outros fatores da fisiopatologia do diabetes — como hipóxia e elevadas concentrações de lipoproteína de baixa densidade (LDL) oxidada — favorece o aumento da angiotensina II e o comprometimento da atividade do óxido nítrico sintase endotelial (eNOS), reduzindo sua expressão. Isso acarreta a diminuição da biodisponibilidade do óxido nítrico (NO), importante vasodilatador envolvido na redução da permeabilidade vascular, da oxidação e inflamação tecidual, e da ativação de fatores trombogênicos estimulados pela hiperglicemia. Como consequência, há alteração da macro e microcirculação, com elevação da produção de espécies reativas de oxigênio (ERO), provocando ativação sustentada do endotélio. Com o avançar da doença, a relação entre ERO e NO resulta em maior lesão e inflamação, fazendo com que as células endoteliais danificadas se desprendam do vaso para a circulação, induzindo alterações nas paredes vasculares e a formação de trombo arterial (Gomes *et al.,* 2018).

REMUNOM
ISSN 2178-6925

Received: 29/03/2026 - **Accepted:** 02/04/2026
Vol: 13.05
DOI: 10.66104/47k82n53
Pages: 1-25

Todos esses mecanismos contribuem para o aparecimento de complicações macrovasculares — incluindo DAP, doenças cardiovasculares e cerebrovasculares — e microvasculares, como microangiopatia, nefropatia, retinopatia e neuropatia diabéticas (Paul *et al.,* 2020). Essa problemática torna-se ainda mais alarmante quando o diagnóstico é tardio, pois cerca de um quarto dos pacientes diabéticos desenvolve úlceras nos pés, e 85% das amputações de membros inferiores ocorrem em pacientes com diagnóstico de diabetes. Importante ressaltar que a ausência de sinais e sintomas não exclui a doença nem o risco de complicações, pois os pacientes podem apresentar neuropatia assintomática, DAP, sinais pré-ulcerativos ou úlceras (Duarte Junior *et al.,* 2024).

Diante desse cenário, a triagem possui papel relevante na identificação e no diagnóstico precoce das complicações vasculares. A pletismografia é um método não invasivo de avaliação automática do fluxo sanguíneo arterial dos membros inferiores, que avalia a reserva ou capacidade vasomotora dos segmentos arteríolo-capilares (Hahad *et al.,* 2019). Na modalidade oclusal, utilizam-se dois manguitos, sendo o crescimento do volume sanguíneo em um segmento medido pelo outro manguito, registando-se a variação de capacidade do segmento avaliado. O método apresenta vantagens relevantes: permite a avaliação simultânea dos sistemas arterial, venoso e linfático em um só dispositivo; é de fácil manuseio, possibilitando sua realização por profissionais sem conhecimento técnico especializado; e fornece resultados simultâneos de ambos os membros inferiores. Contudo, a eficácia dessa técnica na prática clínica e o seu real desempenho diagnóstico em pacientes com DM2 ainda carecem de análise sistemática abrangente.

Portanto, uma revisão sistemática dos estudos disponíveis sobre o uso da pletismografia como exame de triagem pode fornecer subsídios cruciais para aprimorar a detecção precoce de arteriopatias, reduzir complicações e contribuir para o planejamento de estratégias de saúde pública mais eficazes.

REMUNOM
ISSN 2178-6925

Received: 29/03/2026 - **Accepted:** 02/04/2026
Vol: 13.05
DOI: 10.66104/47k82n53
Pages: 1-25

1.1 Objetivos Gerais

Investigar o papel da pletismografia na avaliação vascular em indivíduos com DM2, por meio de revisão mista que integra evidências sobre desempenho diagnóstico e aplicabilidade clínica.

2. Revisão da Literatura

METODOLOGIA

TIPO DE PESQUISA

A presente pesquisa trata-se de uma revisão de literatura de abordagem mista, com integração de evidências quantitativas e análise contextual, desenvolvida conforme as diretrizes PRISMA 2020 (Page *et al.,* 2021) O objetivo foi investigar o papel potencial da pletismografia na avaliação vascular em indivíduos com Diabetes Mellitus tipo 2, a partir de uma revisão mista que contempla a síntese de evidências disponíveis e a contextualização de sua aplicabilidade clínica, sem se restringir à análise de desempenho diagnóstico.

ESTRATÉGIA DE BUSCA

A estratégia de busca foi estruturada a partir de uma adaptação do modelo PICO, considerando o caráter não exclusivamente diagnóstico desta revisão: população composta por indivíduos com Diabetes Mellitus tipo 2; exposição correspondente ao uso da pletismografia na avaliação vascular; e desfechos relacionados tanto ao desempenho diagnóstico quanto à compreensão fisiopatológica e aplicabilidade clínica do método.

As buscas foram realizadas nas bases de dados Biblioteca Virtual em Saúde (BVS), LILACS, Embase, PubMed e *Web of Science*. Utilizaram-se descritores controlados e termos livres combinados por operadores booleanos, incluindo: "*Plethysmography*" AND "*Peripheral Arterial Disease*" AND "*Diabetes Mellitus Type 2*" AND "*Screening*". As estratégias completas, com adaptações específicas (MeSH e Emtree), foram elaboradas para cada base e são apresentadas em material

REMUNOM
ISSN 2178-6925

Received: 29/03/2026 - **Accepted:** 02/04/2026
Vol: 13.05
DOI: 10.66104/47k82n53
Pages: 1-25

suplementar.

Foram aplicados filtros para estudos em humanos e período de publicação entre 2014 e 2024, sem restrição de idioma. Excepcionalmente, estudos publicados fora desse intervalo foram incluídos exclusivamente como evidência de contextualização, quando considerados referências seminais ou fundamentais para a compreensão da fisiopatologia vascular ou dos princípios metodológicos da pletismografia.

CRITÉRIOS DE ELEGIBILIDADE

Os critérios de elegibilidade foram definidos previamente. Foram incluídos ensaios clínicos, estudos observacionais (coorte, caso-controle e transversais), estudos de acurácia diagnóstica e investigações com enfoque fisiopatológico em humanos. Revisões narrativas ou sistemáticas relevantes foram consideradas exclusivamente para contextualização teórica.
Foram incluídos, como evidência principal, estudos originais que avaliaram a pletismografia na avaliação vascular em indivíduos com DM2. Adicionalmente, foram considerados, como evidência de contextualização, estudos que contribuíssem para a compreensão dos mecanismos fisiopatológicos das alterações vasculares no DM2 ou do racional teórico para o uso da pletismografia.

Essa categoria incluiu revisões narrativas e estudos não diretamente voltados à avaliação diagnóstica, sendo utilizada exclusivamente para suporte interpretativo na discussão, sem inclusão na síntese principal dos resultados. Essa distinção foi adotada com o objetivo de preservar a especificidade da análise da evidência empírica, ao mesmo tempo em que se garante embasamento teórico adequado para a interpretação dos achados.

Foram excluídos estudos não relacionados ao tema, realizados em modelos não humanos, sem acesso ao texto completo ou com descrição metodológica

REMUNOM
ISSN 2178-6925

Received: 29/03/2026 - **Accepted:** 02/04/2026
Vol: 13.05
DOI: 10.66104/47k82n53
Pages: 1-25

insuficiente para análise crítica.

SELEÇÃO DOS ESTUDOS

A seleção dos estudos foi realizada em duas etapas por dois revisores independentes. Inicialmente, procedeu-se à triagem de títulos e resumos, seguida da leitura completa dos artigos potencialmente elegíveis. Eventuais divergências foram resolvidas por consenso ou por avaliação de um terceiro revisor.

AVALIAÇÃO DA QUALIDADE METODOLÓGICA

A qualidade metodológica e o risco de viés dos estudos incluídos foram avaliados por meio de instrumentos validados, conforme o delineamento de cada estudo: a *Cochrane Risk of Bias Tool* para ensaios clínicos randomizados; a *Newcastle-Ottawa Scale* para estudos observacionais; e o QUADAS-2 para estudos de acurácia diagnóstica.

Cada estudo foi avaliado de forma independente por dois revisores, com classificação dos domínios específicos de risco de viés (como seleção da amostra, mensuração dos desfechos, comparabilidade e análise estatística), sendo os resultados sintetizados em uma tabela de qualidade metodológica apresentada no material suplementar. Divergências foram resolvidas por consenso.

Os julgamentos de risco de viés foram incorporados de forma explícita na interpretação dos achados, sendo atribuída maior relevância a estudos com menor risco de viés e maior robustez metodológica. Estudos com limitações importantes foram considerados com cautela na síntese narrativa, especialmente no que se refere à inferência sobre desempenho diagnóstico. Essa abordagem permitiu maior transparência, reprodutibilidade e consistência na análise crítica das evidências incluídas.

REMUNOM
ISSN 2178-6925

Received: 29/03/2026 - **Accepted:** 02/04/2026
Vol: 13.05
DOI: 10.66104/47k82n53
Pages: 1-25

EXTRAÇÃO E ANÁLISE DOS DADOS

A extração dos dados foi realizada por meio de formulário padronizado, incluindo informações sobre características da população, desenho do estudo, metodologia, desfechos avaliados e principais achados.

Devido à heterogeneidade metodológica entre os estudos incluídos, não foi possível realizar meta-análise. Assim, os dados foram analisados de forma qualitativa, por meio de síntese narrativa estruturada segundo critérios previamente definidos: (i) estudos de acurácia diagnóstica da pletismografia; (ii) estudos sobre fisiopatologia vascular no Diabetes Mellitus tipo 2; e (iii) estudos sobre métodos complementares de avaliação vascular.

CONSIDERAÇÕES SOBRE O PROTOCOLO

Não houve registro prévio do protocolo da revisão em bases específicas, o que constitui uma limitação metodológica e é reconhecido como tal.

RELATO DOS RESULTADOS

A condução e o relato da revisão seguiram as recomendações do PRISMA 2020 (Figura 1), incluindo a apresentação de fluxograma de seleção dos estudos e tabela de síntese dos artigos incluídos (Tabela 1).

RESULTADOS

A busca nas bases de dados identificou 35 referências (PubMed = 8; Embase = 11; BVS = 5; Web of Science = 6; Lilacs = 5). Após a remoção de 5 duplicatas, 30 referências foram avaliadas por título e resumo, das quais 9 foram excluídas. Das 21 referências selecionadas para leitura na íntegra, 1 não teve o texto completo localizado e 10 foram excluídas (7 por foco em assuntos diferentes e 3 por não

REMUNOM
ISSN 2178-6925

Received: 29/03/2026 - **Accepted:** 02/04/2026
Vol: 13.05
DOI: 10.66104/47k82n53
Pages: 1-25

incluírem humanos). Ao final, 10 estudos foram incluídos na revisão (Figura 1).

Figura 1. Fluxograma PRISMA de seleção dos estudos.

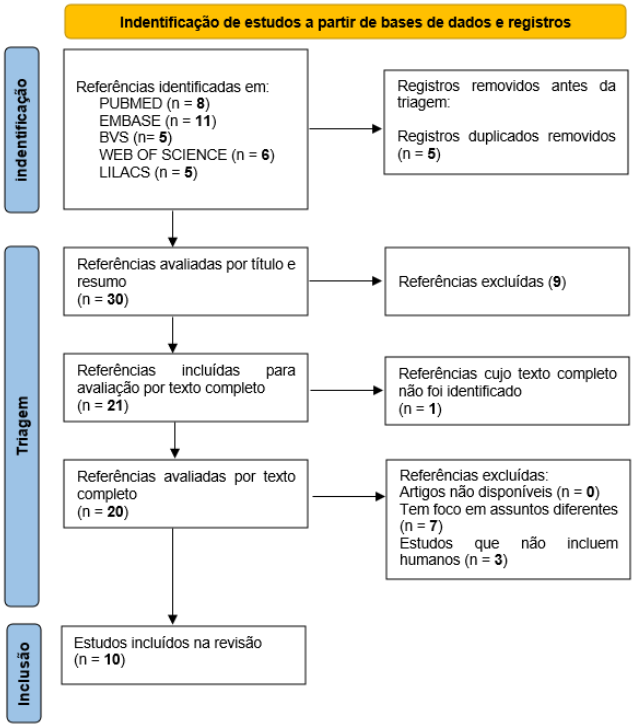

Tabela 1. Caracterização dos estudos incluídos na revisão sistemática.

Autor / Ano	Objetivo	Método / Tipo de estudo / Amostra	Resultados	Conclusão	Novidade do artigo
Carrizzo *et al.* / 2018	Identificar os principais determinantes das complicações vasculares no DM, com foco na disfunção endotelial e hiperagregação plaquetária.	Revisão narrativa baseada em literatura científica (artigos experimentais e clínicos). Sem população/amostra específica.	Hiperglicemia causa estresse oxidativo e inflamação crônica, afetando a função endotelial e ativando plaquetas. Redução do óxido nítrico e aumento da trombogenicidade.	A disfunção endotelial e a hiperagregação plaquetária são centrais nas complicações vasculares do DM. Intervenções nesses alvos podem melhorar o prognóstico cardiovascular.	Integra evidências atualizadas sobre mecanismos moleculares do dano vascular no DM e sugere alvos terapêuticos precisos.
De Luccia / 2003	Discutir a relação entre diabetes mellitus e doenças vasculares,	Revisão narrativa com base em literatura científica. Sem	O diabetes acelera a aterosclerose e compromete a circulação macro e	O controle rigoroso da glicemia e fatores de risco associados é	Destaca a importância da abordagem

REMUNOM
ISSN 2178-6925

Received: 29/03/2026 - **Accepted:** 02/04/2026
Vol: 13.05
DOI: 10.66104/47k82n53
Pages: 1-25

Autor / Ano	Objetivo	Método / Tipo de estudo / Amostra	Resultados	Conclusão	Novidade do artigo
	abordando fisiopatologia, manifestações clínicas e estratégias de tratamento.	população/amostra específica.	microvascular. Há maior risco de doenças arteriais periféricas, coronarianas e cerebrovasculares.	fundamental para reduzir complicações vasculares.	vascular no manejo do paciente diabético, integrando diferentes especialidades médicas.
Duarte Junior *et al*. / 2024	Estabelecer diretrizes atualizadas para a prevenção, diagnóstico e tratamento do pé diabético.	Diretriz clínica elaborada por especialistas da SBACV com base em revisão de literatura e grau de recomendação das evidências.	Recomendações abrangem: estratificação de risco, cuidados preventivos, avaliação vascular, terapias tópicas, antibióticos, revascularização e condutas cirúrgicas. Ênfase na abordagem multidisciplinar.	Implementação das diretrizes pode reduzir complicações graves como infecções e amputações, melhorando o prognóstico e a qualidade de vida.	Atualização nacional robusta alinhada a evidências internacionais, com foco na prevenção e tratamento interdisciplinar do pé diabético no Brasil.
Felipe *et al*. / 2018	Analisar a relação entre as complicações vasculares do DM com a disfunção endotelial e o estresse oxidativo.	Revisão bibliográfica com levantamento em bases científicas. Sem população ou amostra específica.	O estresse oxidativo crônico em pacientes diabéticos reduz a biodisponibilidade do óxido nítrico, prejudicando a função endotelial e contribuindo para a progressão de complicações macro e microvasculares.	A disfunção endotelial induzida pelo estresse oxidativo é um dos principais mecanismos das complicações vasculares do DM.	Propõe investigação de antioxidantes como estratégia terapêutica adjuvante.
Paul, Ali e Katare / 2020	Revisar os mecanismos moleculares das complicações vasculares do DM, destacando alvos terapêuticos potenciais.	Revisão integrativa baseada em evidências de estudos experimentais e clínicos. Sem amostra ou população específica.	A hiperglicemia crônica ativa múltiplas vias moleculares (AGE-RAGE, PKC, MAPK e estresse oxidativo), contribuindo para dano endotelial, inflamação,	As complicações vasculares no DM são multifatoriais. A compreensão detalhada dessas vias pode auxiliar no desenvolvimento de terapias	Reúne os principais mecanismos moleculares das complicações vasculares no DM, com perspectivas

REMUNOM
ISSN 2178-6925

Received: 29/03/2026 - **Accepted:** 02/04/2026
Vol: 13.05
DOI: 10.66104/47k82n53
Pages: 1-25

Autor / Ano	Objetivo	Método / Tipo de estudo / Amostra	Resultados	Conclusão	Novidade do artigo
			disfunção mitocondrial e progressão da doença vascular.	direcionadas.	terapêuticas emergentes baseadas em farmacologia de precisão.
Hahad *et al.* / 2019	Investigar se a disfunção endotelial avaliada por pletismografia digital de volume (DVP) pode predizer o desenvolvimento e a progressão do DM2.	Estudo prospectivo de coorte. População: 1.938 participantes do Gutenberg Health Study sem diagnóstico prévio de DM2 no início do acompanhamento.	Participantes com disfunção endotelial no início do estudo apresentaram risco significativamente maior de desenvolver DM2 ao longo do tempo, independentemente de fatores de risco tradicionais.	A avaliação da função endotelial por DVP é um preditor independente e não invasivo do risco de desenvolvimento e progressão do DM2.	Evidência clínica robusta de que a pletismografia digital de volume é uma ferramenta preditiva para avaliação de risco metabólico.
Shami e Chittenden / 1991	Descrever as características clínicas e patológicas da microangiopatia diabética, suas complicações e os métodos de investigação disponíveis.	Revisão narrativa com base em dados clínicos, histopatológicos e laboratoriais. Sem população/amostra específica.	A microangiopatia diabética afeta principalmente retina, rins e nervos periféricos. Exames laboratoriais e histológicos são essenciais para detecção precoce.	A microangiopatia é uma consequência grave e comum do DM, exigindo diagnóstico precoce e acompanhamento contínuo para prevenir incapacidades.	Compila de forma detalhada os mecanismos, manifestações clínicas e métodos de investigação da microangiopatia diabética.
Arzhimatova *et al*. / 2019	Avaliar a utilidade da capilaroscopia bulbar e da pletismografia na análise da microcirculação e das propriedades endoteliais em pacientes com DM	Estudo clínico observacional com pacientes com DM tipo 1 comparados a grupo controle saudável.	Pacientes com DM1 apresentaram alterações microcirculatórias detectáveis por capilaroscopia bulbar e por pletismografia, indicando disfunção	As duas técnicas são eficazes para detectar precocemente alterações microvasculares e disfunção endotelial em	Introduz e valida o uso da capilaroscopia bulbar como método complement

REMUNOM
ISSN 2178-6925

Received: 29/03/2026 - **Accepted:** 02/04/2026
Vol: 13.05
DOI: 10.66104/47k82n53
Pages: 1-25

Autor / Ano	Objetivo	Método / Tipo de estudo / Amostra	Resultados	Conclusão	Novidade do artigo
	tipo 1 — incluído pela relevância metodológica para o uso da pletismografia na avaliação vascular em diabetes, reconhecendo-se a limitação do tipo de diabetes estudado.		endotelial.	pacientes com DM, mesmo na ausência de complicações clínicas evidentes.	ar e não invasivo para avaliar a microcircula ção ocular e a saúde endotelial em diabéticos.
Chittenden e Shami / 1993	Revisar as técnicas e métodos de investigação da microvascularização em pacientes com DM.	Revisão narrativa da literatura com estudos clínicos e laboratoriais. Sem população/amostra específica.	Diversas técnicas (pletismografia, capilaroscopia, laser Doppler) permitem avaliar alterações microvasculares no DM, evidenciando disfunção endotelial e comprometimento microcirculatório.	A investigação da microvasculatura é essencial para diagnóstico precoce e manejo das complicações vasculares do DM.	Sistematiza e compara métodos diagnósticos microvascul ares disponíveis, destacando avanços tecnológicos e sua aplicação clínica no DM.
Babaei *et al.* / 2020	Avaliar o desempenho diagnóstico de diferentes métodos não invasivos (ABI por pletismografia e Doppler, TCE e PVW) na detecção de DAP em pacientes com DM2.	Estudo transversal com 303 pacientes com DM2. Padrão-ouro: ultrassonografia Doppler para confirmação de DAP.	O PVW teve a maior sensibilidade (81,8%) para detectar DAP, seguido pelo ABI Doppler (72,7%) e pelo ABI por pletismografia (20%). Todos os métodos apresentaram alta especificidade. Ponto de corte ideal: ABI pletismografia < 1,2; TCE < 0,38.	O TCE < 0,38 foi o método mais sensível para detectar DAP em pacientes com DM2. O ABI por pletismografia apresentou baixa sensibilidade e não deve ser usado como teste isolado de triagem.	Identifica ponto de corte específico para TCE e demonstra limitação do ABI por pletismograf ia como teste isolado para detecção precoce de DAP em pacientes diabéticos.

Os estudos incluídos abordam dois eixos principais: (1) a fisiopatologia das

REMUNOM
ISSN 2178-6925

Received: 29/03/2026 - **Accepted:** 02/04/2026
Vol: 13.05
DOI: 10.66104/47k82n53
Pages: 1-25

complicações vasculares no DM2 e (2) o desempenho de métodos diagnósticos não invasivos, incluindo a pletismografia, na detecção de arteriopatias.

1. Fundamentação biológica do comprometimento vascular no Diabetes Mellitus tipo 2

Os estudos incluídos demonstram consistente associação entre hiperglicemia crônica e disfunção vascular no Diabetes Mellitus tipo 2 (DM2). Evidências apontam que o estresse oxidativo e a inflamação sistêmica promovem redução da biodisponibilidade de óxido nítrico, favorecendo disfunção endotelial e aumento da trombogenicidade (Carrizzo *et al.,* 2018; Felipe *et al*., 2018).

Adicionalmente, observa-se ativação de vias moleculares específicas, como AGE-RAGE, PKC e MAPK, que contribuem para dano vascular progressivo e remodelamento arterial (Paul *et al.,* 2020). Essas alterações afetam tanto a micro quanto a macrovasculatura, acelerando o processo aterosclerótico e aumentando o risco de doença arterial periférica (DAP) (De Luccia, 2003).

Estudos também destacam a presença de microangiopatia mesmo em fases iniciais da doença, com alterações detectáveis antes do aparecimento de manifestações clínicas evidentes (Shami e Chittenden, 1991). Nesse contexto, métodos capazes de avaliar precocemente a função endotelial e a microcirculação ganham relevância clínica. Carrizzo *et al*. (2018) demonstram que a hiperglicemia crônica gera estresse oxidativo e inflamação, reduzindo a biodisponibilidade de óxido nítrico e aumentando a trombogenicidade. De Luccia (2003) reforça que o diabetes acelera a aterosclerose e compromete tanto a micro quanto a macrovasculatura. Duarte Júnior *et al.* (2024), nas diretrizes sobre o pé diabético, destacam a abordagem multidisciplinar como estratégia central para reduzir amputações e complicações graves.

Felipe *et al*. (2018) demonstram que o estresse oxidativo crônico prejudica a função

REMUNOM
ISSN 2178-6925

Received: 29/03/2026 - **Accepted:** 02/04/2026
Vol: 13.05
DOI: 10.66104/47k82n53
Pages: 1-25

endotelial, sendo mecanismo-chave para o desenvolvimento das complicações vasculares. Paul, Ali e Katare (2020), em revisão abrangente, detalham as vias moleculares envolvidas — AGE-RAGE, PKC e MAPK —, fornecendo bases para terapias alvo-focadas. O estudo prospectivo de Hahad *et al.* (2019) traz evidência clínica robusta de que a disfunção endotelial avaliada pela pletismografia digital de volume é um preditor independente do desenvolvimento e progressão do DM2, evidenciando a utilidade da técnica para identificação precoce de indivíduos em risco.

Shami e Chittenden (1991) descrevem a microangiopatia diabética e seus métodos de investigação. Arzhimatova *et al.* (2019), em estudo com pacientes com DM tipo 1, demonstram a utilidade da pletismografia e da capilaroscopia bulbar para detectar alterações microvasculares e disfunção endotelial mesmo na ausência de complicações clínicas evidentes — estudo incluído nesta revisão pela sua relevância metodológica para o uso da pletismografia na avaliação vascular em diabetes, com a ressalva de que se refere a DM tipo 1.

2. Evidência empírica sobre o desempenho da pletismografia e métodos correlatos

A evidência empírica disponível sobre o desempenho da pletismografia em pacientes com DM2 é limitada e heterogênea. O estudo de Babaei *et al.* (2020), único incluído que avaliou diretamente métodos diagnósticos em pacientes com DM2, demonstrou que a análise da forma de onda do volume de pulso (PVW) apresentou maior sensibilidade (81,8%), seguida pelo índice tornozelo-braquial (ABI) por Doppler (72,7%), enquanto o ABI obtido por pletismografia apresentou sensibilidade reduzida (20%), apesar da alta especificidade observada em todos os métodos.

Por outro lado, o estudo de Hahad *et al.* (2019) indica que a pletismografia digital de volume pode identificar disfunção endotelial e atuar como marcador preditivo do

REMUNOM
ISSN 2178-6925

Received: 29/03/2026 - **Accepted:** 02/04/2026
Vol: 13.05
DOI: 10.66104/47k82n53
Pages: 1-25

desenvolvimento e progressão do DM2. Estudos em populações com diabetes, ainda que não exclusivamente DM2, também demonstram a capacidade da pletismografia em detectar alterações microvasculares precoces (Arzhimatova *et al*., 2019). De forma geral, os estudos sugerem que a pletismografia apresenta utilidade variável dependendo do parâmetro analisado e do contexto clínico, sendo frequentemente utilizada em associação com outros métodos de avaliação vascular.

DISCUSSÃO

Os estudos analisados apresentam forte convergência ao identificar a disfunção endotelial, o estresse oxidativo e a hiperagregação plaquetária como pilares fisiopatológicos das complicações vasculares no DM2. A hiperglicemia crônica desencadeia processos inflamatórios e trombogênicos que comprometem progressivamente a micro e a macrovasculatura, aumentando o risco de DAP, doenças cardiovasculares e cerebrovasculares, além de complicações microvasculares como nefropatia, retinopatia e neuropatia diabética (Paul *et al.,* 2020).

No Brasil, estima-se que mais de 13 milhões de brasileiros vivam com DM2, o que representa cerca de 6,9% da população nacional (Ministério da Saúde, 2022). Esse quadro torna ainda mais urgente a adoção de estratégias eficazes de triagem vascular precoce, uma vez que a ausência de sinais e sintomas não exclui a presença de complicações como neuropatia assintomática, DAP ou sinais pré-ulcerativos (Duarte Júnior *et al.,* 2024).

1. Fundamentação biológica e implicações clínicas

A presente revisão evidencia-se forte consistência na literatura quanto aos mecanismos fisiopatológicos envolvidos nas complicações vasculares do DM2, especialmente no que se refere à disfunção endotelial, ao estresse oxidativo e ao

REMUNOM
ISSN 2178-6925

Received: 29/03/2026 - **Accepted:** 02/04/2026
Vol: 13.05
DOI: 10.66104/47k82n53
Pages: 1-25

estado pró-inflamatório e pró-trombótico. A redução da biodisponibilidade de óxido nítrico e a ativação de vias inflamatórias e metabólicas contribuem para o comprometimento progressivo da função vascular, afetando tanto grandes vasos quanto a microcirculação. Esses achados sustentam a relevância clínica da detecção precoce de alterações vasculares, mesmo na ausência de sintomas.

A redução da biodisponibilidade do óxido nítrico (NO) e o comprometimento do óxido nítrico sintase endotelial (eNOS) são mecanismos centrais descritos por Carrizzo *et al*. (2018) e Felipe *et al.* (2018). O NO é um vasodilatador essencial que regula a permeabilidade vascular, a inflamação tecidual e a ativação de fatores trombogênicos. Sua redução — mediada por aumento das espécies reativas de oxigênio (ERO), elevação da angiotensina II e altas concentrações de LDL oxidado — gera um ambiente pró-trombótico que favorece a formação de trombo arterial (Gomes *et al.,* 2018). Paul *et al*. (2020) detalham vias moleculares específicas envolvidas nesse processo, como AGE-RAGE, PKC e MAPK, fornecendo bases para terapias alvo-focadas.

O aumento da produção de ERO amplifica a ativação plaquetária e promove a exposição de marcadores como VCAM-1, fator de von Willebrand (FvW), proteína C reativa (PCR) e TNF-alfa. Associados a alterações na homeostase do cálcio induzidas pela hiperglicemia, esses fatores geram um estado de hiperagregação plaquetária. Somam-se a isso elevações nos fatores VII, VIII e FvW e no fibrinogênio, com redução dos anticoagulantes endógenos proteína C e trombomodulina, configurando um estado de hipercoagulabilidade (Carrizzo *et al*., 2018).

No que se refere especificamente ao papel da pletismografia, o cenário evidenciado pela revisão é mais complexo do que a literatura geral sugere. O estudo de Hahad *et al*. (2019) demonstra que a pletismografia digital de volume (DVP) é um preditor independente do desenvolvimento e progressão do DM2, com utilidade na identificação precoce de indivíduos em risco. Contudo, o estudo comparativo de

REMUNOM
ISSN 2178-6925

Received: 29/03/2026 - **Accepted:** 02/04/2026
Vol: 13.05
DOI: 10.66104/47k82n53
Pages: 1-25

Babaei *et al*. (2020) — o único da revisão a avaliar diretamente o desempenho diagnóstico de diferentes métodos em pacientes com DM2 — revelou que o índice tornozelo-braquial (ABI) obtido por pletismografia apresenta sensibilidade de apenas 20% para a detecção de DAP, muito inferior à análise da forma de onda do volume de pulso (PVW, 81,8%) e ao ABI por Doppler (72,7%).

Esses dados indicam que o ABI por pletismografia, isoladamente, apresenta baixo poder de triagem para DAP em pacientes com DM2 e não deve ser utilizado como única ferramenta de rastreamento nessa população. Tal limitação pode ser explicada, em parte, pela rigidez arterial induzida pela hiperglicemia crônica, que reduz a compressibilidade dos vasos e compromete a precisão do método baseado em manguitos. A despeito disso, a pletismografia mantém alta especificidade e continua útil como complemento diagnóstico — especialmente para avaliação da função endotelial e de alterações microvasculares em fases iniciais da doença, conforme evidenciado por Arzhimatova *et al.* (2019) em pacientes com diabetes. Entretanto, embora essa base biológica reforce a plausibilidade do uso de métodos de avaliação vascular, ela não implica, isoladamente, validação diagnóstica de técnicas específicas, sendo necessária evidência empírica direta para tal finalidade.

Deve-se considerar que o desempenho dos métodos de avaliação vascular em pacientes com Diabetes Mellitus tipo 2 pode ser significativamente influenciado por fatores clínicos e fisiopatológicos específicos dessa população, o que introduz potenciais vieses, como o viés de espectro. A heterogeneidade quanto ao estágio da doença, presença de sintomas e gravidade da arteriopatia pode impactar diretamente medidas de sensibilidade e especificidade, limitando a generalização dos achados. Em particular, a calcificação medial arterial, frequentemente observada em pacientes diabéticos, pode reduzir a compressibilidade dos vasos e comprometer a acurácia de métodos baseados em pressão, como o índice tornozelo-braquial obtido pela pletismografia.

Além disso, a rigidez arterial aumentada e as diferenças entre comprometimento

REMUNOM
ISSN 2178-6925

Received: 29/03/2026 - **Accepted:** 02/04/2026
Vol: 13.05
DOI: 10.66104/47k82n53
Pages: 1-25

microvascular e macrovascular influenciam de forma distinta os parâmetros avaliados pelas diferentes modalidades de pletismografia. Esses fatores reforçam que o desempenho diagnóstico observado em estudos específicos pode não ser diretamente aplicável a outros contextos clínicos, especialmente em populações ambulatoriais ou em fases iniciais da doença, exigindo interpretação cautelosa e contextualizada dos resultados.

2. Interpretação crítica da evidência sobre a pletismografia

A análise dos estudos evidencia que o papel da pletismografia na avaliação vascular em pacientes com DM2 deve ser interpretado com cautela. Apesar de sua capacidade de detectar alterações funcionais, especialmente em nível microvascular e endotelial, os dados disponíveis sobre seu desempenho diagnóstico como ferramenta de triagem são limitados. O estudo de Babaei *et al*. (2020) demonstra desempenho inferior do ABI obtido por pletismografia em comparação com outros métodos, como o Doppler e a análise da forma de onda do volume de pulso. Esse achado sugere que a pletismografia, quando utilizada isoladamente para triagem de DAP, pode apresentar sensibilidade reduzida, possivelmente influenciada por alterações estruturais vasculares, como rigidez arterial.

Por outro lado, evidências provenientes de estudos como Hahad *et al*. (2019) indicam que a pletismografia pode contribuir para a avaliação funcional da vasculatura, particularmente na identificação de disfunção endotelial. No entanto, tais achados devem ser interpretados no contexto de sua aplicabilidade específica e não como equivalentes à validação para uso como método diagnóstico isolado. Dessa forma, a literatura atual sugere que a pletismografia possui papel potencial como ferramenta complementar na avaliação vascular, especialmente quando integrada a outros métodos diagnósticos. Sua utilidade pode ser mais evidente em contextos de investigação funcional do que como exame de triagem isolado.

REMUNOM
ISSN 2178-6925

Received: 29/03/2026 - **Accepted:** 02/04/2026
Vol: 13.05
DOI: 10.66104/47k82n53
Pages: 1-25

Identificou-se limitação significativa no número de estudos que avaliam diretamente a eficácia da pletismografia como ferramenta exclusiva de triagem para arteriopatias em pacientes com DM2. A maioria dos estudos incluídos aborda a fisiopatologia vascular do diabetes ou o desempenho comparativo de múltiplos métodos, sem isolar a pletismografia como objeto de investigação central. Essa lacuna representa uma oportunidade de investigação clínica relevante.

3. Modalidades de pletismografia e suas implicações na avaliação vascular no DM2

Os estudos incluídos nesta revisão utilizaram diferentes modalidades de pletismografia, as quais se baseiam em princípios fisiológicos distintos e avaliam dimensões específicas da função vascular. Entre as principais técnicas identificadas, destacam-se: (i) o índice tornozelo-braquial obtido por pletismografia, que estima a presença de doença arterial periférica por meio da comparação de pressões sistólicas; (ii) a pletismografia digital de volume (*digital volume plethysmography*), que avalia alterações no volume sanguíneo periférico e permite inferir sobre a função endotelial; e (iii) a análise da forma de onda do volume de pulso, que fornece informações sobre a complacência arterial, a rigidez vascular e o padrão hemodinâmico do fluxo sanguíneo.

Cada uma dessas modalidades tem como objetivo capturar desfechos distintos. Enquanto o índice tornozelo-braquial está mais diretamente relacionado à detecção de obstruções arteriais significativas na macrovasculatura, a pletismografia digital de volume e a análise da forma de onda do pulso estão mais associadas à avaliação funcional da microcirculação e da integridade endotelial, podendo identificar alterações precoces antes do surgimento de manifestações clínicas evidentes.

Apesar de compartilharem o mesmo princípio geral de detecção de variações de volume sanguíneo, essas técnicas apresentam baixa comparabilidade direta, uma

REMUNOM
ISSN 2178-6925

Received: 29/03/2026 - **Accepted:** 02/04/2026
Vol: 13.05
DOI: 10.66104/47k82n53
Pages: 1-25

vez que diferem quanto ao território vascular analisado, aos parâmetros mensurados e à sensibilidade para diferentes estágios da doença vascular. Modalidades voltadas à macrovasculatura tendem a identificar doença estabelecida, enquanto aquelas focadas na microcirculação capturam alterações funcionais iniciais, frequentemente subclínicas.

Dessa forma, os resultados obtidos por uma modalidade específica de pletismografia não podem ser automaticamente extrapolados para outras. A utilização indiscriminada do termo “pletismografia” como se representasse um método homogêneo pode levar a interpretações equivocadas quanto ao seu desempenho diagnóstico global. Assim, a análise crítica das evidências deve considerar a modalidade empregada, o desfecho avaliado e o contexto clínico de aplicação, especialmente no cenário do Diabetes Mellitus tipo 2, em que diferentes níveis de comprometimento vascular coexistem.

4. Implicações clínicas e organizacionais para triagem vascular no DM2

A aplicabilidade da pletismografia na prática clínica deve ser analisada à luz de aspectos organizacionais e de implementação especialmente em cenários de atenção primária e serviços de baixa complexidade. Embora os estudos incluídos apontem características favoráveis, como caráter não invasivo e potencial uso ambulatorial, há escassez de evidências diretas sobre sua efetividade em fluxos assistenciais estruturados, o que limita inferências mais robustas sobre sua incorporação rotineira. Do ponto de vista operacional, a utilização da pletismografia pode demandar treinamento específico para aquisição e interpretação dos sinais, variando conforme a modalidade empregada.

No que se refere à organização do cuidado, é plausível considerar a pletismografia como parte de estratégias escalonadas de triagem vascular, atuando como ferramenta complementar em conjunto com outros métodos diagnósticos. Adicionalmente, aspectos como custo-efetividade, impacto em desfechos clínicos e

REMUNOM
ISSN 2178-6925

Received: 29/03/2026 - **Accepted:** 02/04/2026
Vol: 13.05
DOI: 10.66104/47k82n53
Pages: 1-25

viabilidade em larga escala permanecem pouco explorados na literatura analisada. Dessa forma, embora a pletismografia apresente potencial para integração em fluxos assistenciais, sua incorporação na prática clínica ainda carece de validação por estudos que avaliem não apenas desempenho diagnóstico, mas também sua aplicabilidade em cenários de cuidados primários em saúde.

Diante dessas evidências, são necessários estudos clínicos controlados e multicêntricos, com populações exclusivamente compostas por pacientes com DM2, para estabelecer o real valor diagnóstico da pletismografia como ferramenta de triagem vascular de primeira linha, bem como seus pontos de corte mais adequados para detecção precoce de arteriopatias nessa população específica.

LIMITAÇÕES

A presente revisão apresenta limitações metodológicas que devem ser consideradas na interpretação dos resultados. Em primeiro lugar, não houve registro prévio do protocolo da revisão em plataformas específicas (como PROSPERO ou OSF), o que reduz a reprodutibilidade do processo. Em segundo lugar, o corpus analisado inclui estudos com delineamentos e populações heterogêneas, impossibilitando a realização de meta-análise e limitando a generalização das conclusões. Em terceiro lugar, apenas um estudo avaliou diretamente o desempenho diagnóstico de métodos não invasivos em pacientes com DM2 (Babaei *et al.,* 2020), conferindo base empírica estreita para as conclusões sobre o desempenho da pletismografia como ferramenta de triagem. Em quarto lugar, a inclusão de estudos anteriores ao período definido nos critérios de seleção, justificada por sua relevância como referências seminais ou de contextualização, representa desvio metodológico formalmente reconhecido. Essas limitações não invalidam os achados da revisão, mas reforçam a necessidade de interpretação contextualizada e de investigações futuras com delineamentos mais robustos.

REMUNOM
ISSN 2178-6925

Received: 29/03/2026 - **Accepted:** 02/04/2026
Vol: 13.05
DOI: 10.66104/47k82n53
Pages: 1-25

3. Considerações Finais

A literatura disponível sugere que a pletismografia possui potencial utilidade complementar na avaliação vascular de pacientes com Diabetes Mellitus tipo 2, particularmente em contextos de investigação funcional da circulação e da disfunção endotelial. No entanto, as evidências atuais são limitadas e heterogêneas, não sendo suficientes para sustentar sua recomendação como ferramenta isolada de rastreamento de arteriopatias nessa população.

É importante destacar que os achados variam conforme a modalidade de pletismografia avaliada. O índice tornozelo-braquial obtido por pletismografia demonstrou desempenho inferior como método de triagem, com baixa sensibilidade para detecção de doença arterial periférica. Por outro lado, técnicas como a pletismografia digital de volume (*digital volume plethysmography*) e a análise da forma de onda do volume de pulso apresentam maior aplicabilidade na avaliação da função endotelial e de alterações vasculares precoces, embora seu papel diagnóstico ainda não esteja plenamente estabelecido.

Dessa forma, a evidência atualmente disponível não autoriza generalizações sobre a pletismografia como um método único ou uniforme, nem sua adoção como estratégia isolada de triagem vascular em pacientes com DM2. Seu uso deve ser interpretado de forma contextualizada, preferencialmente em associação com outros métodos diagnósticos.

Por fim, a escassez de estudos clínicos direcionados, com delineamentos robustos e populações específicas de pacientes com DM2, limita a consolidação de recomendações mais definitivas. Investigações futuras são necessárias para melhor definir o papel das diferentes modalidades de pletismografia na prática clínica, especialmente no que se refere à sua integração em estratégias multimodais de avaliação vascular.

REMUNOM
ISSN 2178-6925

Received: 29/03/2026 - **Accepted:** 02/04/2026
Vol: 13.05
DOI: 10.66104/47k82n53
Pages: 1-25

Referências

1. CARRIZZO, A. et al. The Main Determinants of Diabetes Mellitus Vascular Complications: Endothelial Dysfunction and Platelet Hyperaggregation. International Journal of Molecular Sciences, v. 19, n. 10, p. 2968, 28 set. 2018.
2. DE LUCCIA, N. Doença vascular e diabetes. Jornal Vascular Brasileiro, v. 2, n. 1, p. 49–60, 2003.
3. DUARTE JUNIOR, E. G. et al. Diretrizes da Sociedade Brasileira de Angiologia e de Cirurgia Vascular sobre o pé diabético 2023. Jornal Vascular Brasileiro, v. 23, p. e20230087, 17 maio 2024.
4. FELIPE, L. et al. Complicações Vasculares do Diabetes Mellitus: Avaliação da Função Endotelial e do Estresse Oxidativo. In: CONGRESSO BRASILEIRO DE CIÊNCIAS DA SAÚDE, 2018, [S.l.]. Anais [...]. Campina Grande: Editora Realize, 2018. Disponível em: https://www.editorarealize.com.br/editora/anais/conbracis/2018/TRABALHO_EV108_MD1_SA1_ID1072_21052018214019.pdf.
5. MINISTÉRIO DA SAÚDE. Diabetes (diabetes mellitus). Brasília: Ministério da Saúde, 2022. Disponível em: https://www.gov.br/saude/pt-br/assuntos/saude-de-a-a-z/d/diabetes.
6. PAUL, S.; ALI, A.; KATARE, R. Molecular complexities underlying the vascular complications of diabetes mellitus: a comprehensive review. Journal of Diabetes and its Complications, v. 34, n. 8, p. 107613, ago. 2020.
7. HAHAD, O. et al. Endothelial Function Assessed by Digital Volume Plethysmography Predicts the Development and Progression of Type 2 Diabetes Mellitus. Journal of the American Heart Association, v. 8, n. 19, e012509, 2019. DOI: 10.1161/JAHA.119.012509.
8. SHAMI, S. K.; CHITTENDEN, S. J. Microangiopathy in diabetes mellitus: II. Features, complications and investigation. Diabetes Research, v. 17, n. 4, p. 157–168, ago. 1991.
9. ARZHIMATOVA, G. S. et al. Bul'barnaia kapilliaroskopiia i pletizmografiia v

REMUNOM
ISSN 2178-6925

Received: 29/03/2026 - **Accepted:** 02/04/2026
Vol: 13.05
DOI: 10.66104/47k82n53
Pages: 1-25

otsenke mikrotsirkuliatsii krovi i svoistv endoteliia pri sakharnom diabete 1-go tipa [Bulbar capillaroscopy and plethysmography for assessment of blood microcirculation and endothelium properties in type 1 diabetes]. Vestnik Oftalmologii, v. 135, n. 2, p. 55–61, 2019. DOI: 10.17116/oftalma201913502155.

10. CHITTENDEN, S. J.; SHAMI, S. K. Microvascular investigations in diabetes mellitus. Postgraduate Medical Journal, v. 69, n. 812, p. 419–428, jun. 1993. DOI: 10.1136/pgmj.69.812.419.
11. BABAEI, M. R. et al. Non-invasive vascular assessment in people with type 2 diabetes: diagnostic performance of plethysmography- and Doppler-derived ankle-brachial index, toe-brachial index and pulse volume waveform analysis for peripheral arterial disease detection. Primary Care Diabetes, v. 14, n. 3, p. 282–289, jun. 2020. DOI: 10.1016/j.pcd.2019.09.003.
12. PAGE, M. J. et al. The PRISMA 2020 statement: an updated guideline for reporting systematic reviews. BMJ, v. 372, n. 71, 2021. DOI: 10.1136/bmj.n71.