REMUNOM
ISSN 2178-6925

Received: 13/01/2026 - **Accepted:** 22/04/2026
Vol: 13.07
DOI: 10.66104/wka03y86
Pages: 1-17

IMPLANTE ZIGOMÁTICO – TRATAMENTO REABILITADOR EM PACIENTE COM MAXILA ATRÓFICA: RELATO DE CASO

ZYGOMATIC IMPLANT – REHABILITATIVE TREATMENT IN A PATIENT WITH ATROPHIC MAXILLA: CASE REPORT

IMPLANTE CIGOMÁTICO: TRATAMIENTO REHABILITADOR EN UN PACIENTE CON MAXILAR ATRÓFICO: INFORME DE CASO

Giuseppe Mazzaglia
Doutor em Estomatologia pela Università Degli Studi Di Sassari; Itália.
E-mail: info@mazzagliaclinic.it

Naedja Nayane da Silva
Discente do curso superior de Odontologia pelo Centro Universitário Tabosa de Almeida (ASCES-UNITA), Caruaru, Pernambuco, Brasil.
E-mail: naedjanayane@gmail.com

Leonardo Gomes Mendes
Discente do curso superior de Odontologia pelo Centro Universitário do Estado do Pará (CESUPA), Belém, Pará, Brasil. E-mail: leotrabalhos500@gmail.com
Lattes: http://lattes.cnpq.br/4070151172940803
Orcid: https://orcid.org/0009-0005-5670-2321

Emerson Eduardo Toldo
Doutor em Saúde Pública pelo Atlantic International University, Estados Unidos.
E-mail: emersoneduardotoldo@gmail.com

Marcelo Peraccini
Especialista em Cirurgia e Traumatologia Bucomaxilofacial pela Faculdade do Centro Oeste Paulista (FACOOP), São Paulo, São Paulo, Brasil.
E-mail: marcelo.peraccini2@gmail.com

Tayná Ribeiro Monteiro de Figueiredo
Formada no curso superior de Odontologia pela Universidade Estadual da Paraíba (UEPB), Araruna, Paraíba, Brasil. E-mail: taynaribeiromf@gmail.com

Cíntia Moreira Gonçalves
Doutoranda em Materiais Odontológicos pelo Programa de Pós-graduação da Universidade de Campinas (PPGO-UNICAMP); Campinas; São Paulo, Brasil. E-mail: moreiragoncalvescintia@gmail.com
Orcid: https://orcid.org/0000-0003-4379-6945

REMUNOM
ISSN 2178-6925

Received: 13/01/2026 - **Accepted:** 22/04/2026
Vol: 13.07
DOI: 10.66104/wka03y86
Pages: 1-17

Vitor Rodrigues da Silva
Doutorando em Clínica Odontológica com Ênfase em Dentística pelo Programa de Pós-graduação da Universidade de Campinas (PPGO-UNICAMP); Campinas, São Paulo, Brasil. E-mail: v207042@dac.unicamp.br
Orcid: https://orcid.org/0000-0003-4379-6945

Phellipe Pereira do Nascimento
Discente do curso superior de Odontologia pelo Centro Universitário Maurício de Nassau (UNINASSAU), Mossoró, Rio Grande do Norte, Brasil. E-mail: phellipeodontologia26@outlook.com

Mariana Carvalho Costa Menezes
Formada no curso superior de Odontologia pela Universidade Tiradentes (UNIT), Aracaju, Sergipe, Brasil. E-mail: dramarianacarvalhocmenezes@gmail.com
Lattes: https://lattes.cnpq.br/0322269409051351

Ana Beatriz Domingos de Souza
Formada no curso superior de Odontologia pela Universidade Salgado de Oliveira (UNIVERSO), Niterói, Rio de Janeiro, Brasil. E-mail: anabeatrizdomingosdesouza@gmail.com
Lattes: https://lattes.cnpq.br/1446071840511785

João Paulo da Silva e Silva
Formado no curso superior de Odontologia pela Universidade Federal do Pará (UFPA), Belém, Pará, Brasil.
E-mail: dr.jpvalente@gmail.com
Lattes: https://lattes.cnpq.br/7440688258959214

Iure Feitosa Guedes
Discente do curso superior de Odontologia pela Universidade Federal do Pará (UFPA), Belém, Pará, Brasil.
E-mail: iurefeitosaguedes@hotmail.com

Resumo

Introdução: A atrofia maxilar severa representa um dos maiores desafios na reabilitação oral implantossuportada, comprometendo tanto a função mastigatória quanto a qualidade de vida do paciente. Nesses casos, a quantidade e qualidade óssea inadequadas inviabilizam a instalação de implantes convencionais sem procedimentos de enxertia, que nem sempre são indicados ou aceitos pelo paciente. Nesse contexto, o implante zigomático surge como alternativa eficaz, ancorando-se no osso zigomático — estrutura de maior densidade e volume — e dispensando, na maioria dos casos, a necessidade de reconstrução óssea prévia. Objetivo: Relatar o tratamento reabilitador de um paciente com maxila atrófica classe IV de Cawood e Howell, utilizando implantes zigomáticos

REMUNOM
ISSN 2178-6925

Received: 13/01/2026 - **Accepted:** 22/04/2026
Vol: 13.07
DOI: 10.66104/wka03y86
Pages: 1-17

como solução protética implantossuportada, descrevendo o protocolo cirúrgico, o planejamento e os resultados obtidos. Relato de Caso: Paciente do sexo masculino, 58 anos, edêntulo total superior, compareceu à clínica relatando dificuldade mastigatória e insatisfação com prótese total convencional. A tomografia computadorizada evidenciou atrofia maxilar severa, com volume ósseo insuficiente para implantes convencionais. Após planejamento virtual, foram instalados três implantes zigomáticos, e um trans sinusal, seguindo a técnica extrassinusal. O paciente evoluiu sem intercorrências. Após a confirmação da osseointegração, o paciente será reavaliado em 6 meses para confecção da prótese protocolo definitiva. Conclusão: O implante zigomático mostrou-se uma alternativa segura, previsível e eficaz para a reabilitação de pacientes com maxila atrófica, eliminando a necessidade de enxertos ósseos e reduzindo o tempo total de tratamento. O planejamento criterioso e o domínio da técnica cirúrgica são fundamentais para o sucesso e a longevidade do tratamento.

Palavras-chave: Maxila Atrófica; Implantes Dentários; Cirurgia Bucal; Reabilitação Bucal.

Abstract

Introduction: Severe maxillary atrophy represents one of the greatest challenges in implant-supported oral rehabilitation, compromising both masticatory function and the patient's quality of life. In these cases, inadequate bone quantity and quality make the placement of conventional implants unfeasible without grafting procedures, which are not always indicated or accepted by the patient. In this context, the zygomatic implant emerges as an effective alternative, anchoring itself in the zygomatic bone—a structure of greater density and volume—and, in most cases, eliminating the need for prior bone reconstruction. Objective: To report the rehabilitative treatment of a patient with Cawood and Howell class IV atrophic maxilla, using zygomatic implants as an implant-supported prosthetic solution, describing the surgical protocol, planning, and results obtained. Case Report: A 58-year-old male patient, completely edentulous in the upper jaw, presented to the clinic reporting masticatory difficulty and dissatisfaction with conventional complete dentures. Computed tomography revealed severe maxillary atrophy, with insufficient bone volume for conventional implants. After virtual planning, three zygomatic implants and one transsinus implant were placed, following the extrasinus technique. The patient progressed without complications. After confirmation of osseointegration, the patient will be re-evaluated in 6 months for the fabrication of the definitive implant-supported prosthesis. Conclusion: The zygomatic implant proved to be a safe, predictable, and effective alternative for the rehabilitation of patients with atrophic maxilla, eliminating the need for bone grafts and reducing the total treatment time. Careful planning and mastery of the surgical technique are fundamental for the success and longevity of the treatment.

Keywords: Atrophic Maxilla; Dental Implants; Oral Surgery; Oral Rehabilitation.

Resumen

REMUNOM
ISSN 2178-6925

Received: 13/01/2026 - **Accepted:** 22/04/2026
Vol: 13.07
DOI: 10.66104/wka03y86
Pages: 1-17

Introducción: La atrofia maxilar severa representa uno de los mayores desafíos en la rehabilitación oral soportada por implantes, comprometiendo tanto la función masticatoria como la calidad de vida del paciente. En estos casos, la cantidad y calidad ósea inadecuadas hacen que la colocación de implantes convencionales sea inviable sin procedimientos de injerto, que no siempre están indicados o aceptados por el paciente. En este contexto, el implante cigomático emerge como una alternativa efectiva, anclándose en el hueso cigomático —una estructura de mayor densidad y volumen— y, en la mayoría de los casos, eliminando la necesidad de reconstrucción ósea previa. Objetivo: Informar sobre el tratamiento de rehabilitación de un paciente con maxilar atrófico clase IV de Cawood y Howell, utilizando implantes cigomáticos como solución protésica soportada por implantes, describiendo el protocolo quirúrgico, la planificación y los resultados obtenidos. Informe de caso: Un paciente varón de 58 años, completamente edéntulo en el maxilar superior, se presentó en la clínica refiriendo dificultad masticatoria e insatisfacción con las prótesis completas convencionales. La tomografía computarizada reveló atrofia maxilar severa, con volumen óseo insuficiente para implantes convencionales. Tras la planificación virtual, se colocaron tres implantes cigomáticos y un implante transsinusal, siguiendo la técnica extrasinusal. La paciente evolucionó sin complicaciones. Tras la confirmación de la osteointegración, se reevaluará a la paciente en 6 meses para la fabricación de la prótesis definitiva sobre implantes. Conclusión: El implante cigomático demostró ser una alternativa segura, predecible y eficaz para la rehabilitación de pacientes con maxilar atrófico, eliminando la necesidad de injertos óseos y reduciendo el tiempo total de tratamiento. Una planificación cuidadosa y el dominio de la técnica quirúrgica son fundamentales para el éxito y la longevidad del tratamiento.

Palabras clave: Maxilar atrófico; implantes dentales; cirugía oral; rehabilitación oral.

1. Introdução

A reabilitação oral de pacientes edêntulos totais representa um dos grandes desafios da Implantodontia contemporânea, sobretudo quando associada à atrofia maxilar severa. A perda dentária provoca um processo contínuo de reabsorção óssea alveolar que, ao longo do tempo, compromete de forma significativa o volume e a densidade do osso maxilar, tornando inviável a instalação de implantes convencionais sem procedimentos complementares (Cawood; Howell, 1988).

A classificação proposta por Cawood e Howell (1988) descreve seis classes de reabsorção do rebordo alveolar, sendo as classes V e VI representativas das atrofias mais severas. Nesses estágios, a espessura e a altura ósseas são insuficientes para suportar implantes dentários de dimensões convencionais, exigindo do cirurgião a adoção de estratégias alternativas para a reabilitação

REMUNOM
ISSN 2178-6925

Received: 13/01/2026 - **Accepted:** 22/04/2026
Vol: 13.07
DOI: 10.66104/wka03y86
Pages: 1-17

protética do paciente (Cawood; Howell, 1988).

Historicamente, os procedimentos de enxertia óssea, como o enxerto em bloco de crista ilíaca, a elevação do seio maxilar e a distração osteogênica, foram amplamente utilizados para reconstruir o volume ósseo perdido e viabilizar a instalação de implantes convencionais. Entretanto, esses procedimentos apresentam desvantagens relevantes, incluindo alta morbidade, longos períodos de tratamento, riscos de reabsorção do enxerto e baixas taxas de aceitação por parte dos pacientes (Aghaloo; Moy, 2007).

Diante dessas limitações, o implante zigomático foi desenvolvido pelo professor Per-Ingvar Brånemark na década de 1990 como uma alternativa para a reabilitação de maxilas atróficas sem necessidade de enxertia óssea prévia. O implante é ancorado no osso zigomático, estrutura de maior densidade e volume que permanece preservada mesmo nos casos de atrofia maxilar avançada, conferindo estabilidade primária satisfatória e permitindo a reabilitação funcional em menor tempo (Brånemark et al., 2004).

A técnica original descrita por Brånemark posicionava o implante pela face interna do seio maxilar, técnica intrassinusal. Posteriormente, Stella e Warner (2000) propuseram a técnica extrassinusal, também denominada técnica do sulco zigomático, que contorna o seio maxilar externamente, reduzindo o risco de sinusite e complicações sinusais pós-operatórias. Ambas as técnicas apresentam indicações específicas e resultados satisfatórios na literatura, devendo a escolha ser baseada no planejamento tomográfico individualizado (Stella; Warner, 2000).

O advento do planejamento digital e da cirurgia guiada por computador revolucionou a previsibilidade dos procedimentos com implantes zigomáticos. Por meio da tomografia computadorizada de feixe cônico e de softwares de planejamento tridimensional, é possível determinar com precisão a trajetória, o comprimento e o posicionamento dos implantes, minimizando riscos cirúrgicos e otimizando o resultado reabilitador final (Aparicio et al., 2010).

As taxas de sucesso dos implantes zigomáticos relatadas na literatura são consistentemente elevadas, variando entre 95% e 98% em acompanhamentos de médio e longo prazo, com significativa melhora da qualidade de vida dos pacientes

REMUNOM
ISSN 2178-6925

Received: 13/01/2026 - **Accepted:** 22/04/2026
Vol: 13.07
DOI: 10.66104/wka03y86
Pages: 1-17

reabilitados. Tais resultados consolidam o implante zigomático como uma das soluções mais seguras, eficazes e previsíveis para o tratamento de pacientes com maxila atrófica severa, representando um avanço fundamental na Implantodontia reabilitadora (Aparicio et al., 2014).

Neste contexto, o presente estudo tem como objetivo relatar um caso clínico de reabilitação oral com implantes zigomáticos em paciente portador de maxila atrófica severa, discutindo aspectos relacionados ao diagnóstico, planejamento tomográfico e execução da técnica cirúrgica, contribuindo para a literatura sobre as alternativas terapêuticas disponíveis para esta condição.

2. Relato de Caso

Paciente do sexo masculino, 58 anos de idade, leucodérmico, compareceu à clínica de Implantodontia encaminhado por seu dentista com queixa principal de dificuldade mastigatória severa e acentuada insatisfação estética decorrente do uso de prótese total convencional superior há aproximadamente 12 anos. O paciente relatava instabilidade protética recorrente durante a mastigação e a fonação, com retenção e estabilidade visivelmente comprometidas ao exame clínico funcional. Tais limitações geravam impacto negativo significativo sobre sua qualidade de vida, autoestima e relações sociais, sendo referidos pelo próprio paciente episódios de constrangimento público associados ao deslocamento da prótese.

À anamnese detalhada, não foram identificadas contraindicações sistêmicas ao procedimento cirúrgico. O paciente foi classificado como ASA I segundo os critérios da Sociedade Americana de Anestesiologia, sendo não tabagista, não etilista e sem uso de medicamentos de uso contínuo. Negava história de doenças crônicas como diabetes mellitus, hipertensão arterial sistêmica, osteoporose ou distúrbios de coagulação, condições que poderiam interferir na osseointegração ou no processo cicatricial. Não havia relato de irradiação prévia em região de cabeça e pescoço, uso de bisfosfonatos ou outros fármacos antirreabsortivos ósseos.

Ao exame clínico extrabucal, observou-se discreta retrusão do terço médio da face, característica comum em pacientes com atrofia maxilar de longa data, decorrente da perda do suporte ósseo e tecidual. Ao exame intrabucal, evidenciou-se rebordo alveolar superior com acentuada reabsorção em altura e espessura,

REMUNOM
ISSN 2178-6925

Received: 13/01/2026 - **Accepted:** 22/04/2026
Vol: 13.07
DOI: 10.66104/wka03y86
Pages: 1-17

mucosa inserida de coloração rósea e sem alterações patológicas, e ausência total dos elementos dentários superiores. A prótese total apresentava retenção e estabilidade insatisfatórias, confirmando a queixa relatada pelo paciente.

Para complementação diagnóstica, foi solicitada tomografia computadorizada de feixe cônico (TCFC) da maxila, que evidenciou atrofia óssea severa, classificada como Classe V de Cawood e Howell (1988), com altura óssea alveolar média de 2 mm na região anterior e inferior a 1 mm nas regiões posteriores, além de seios maxilares amplamente pneumatizados bilateralmente. Tais achados confirmaram a inviabilidade de instalação de implantes convencionais, mesmo com procedimentos de enxertia, em razão do comprometimento volumétrico extenso do rebordo alveolar maxilar.

Diante do quadro clínico e tomográfico, optou-se pela reabilitação por meio de quatro implantes zigomáticos, dois em cada lado, associados a dois implantes convencionais na região anterior da maxila, onde havia volume ósseo residual mínimo, porém, satisfatório para ancoragem complementar. O planejamento foi realizado de forma totalmente digital, com auxílio do software de planejamento tridimensional, permitindo a determinação precisa da trajetória, do comprimento e do posicionamento de cada implante zigomático, respeitando as estruturas anatômicas nobres adjacentes, como a órbita, o arco zigomático e a fossa infratemporal.

O procedimento cirúrgico foi realizado em ambiente hospitalar, sob anestesia geral com intubação orotraqueal, com o paciente em posição de decúbito dorsal. Após antissepsia intra e extrabucal, procedeu-se à incisão em crista de rebordo com descargas verticais na região de tuberosidade maxilar bilateral, seguida de divulsão e rebatimento de retalho mucoperiosteal de espessura total, com ampla exposição da face lateral da maxila, da crista zigomático-alveolar e do corpo do osso zigomático. A técnica cirúrgica empregada foi a extrassinusal, conforme descrita por Stella e Warner (2000), na qual a trajetória do implante contorna externamente o seio maxilar pelo sulco zigomático, minimizando o risco de complicações sinusais no pós-operatório.

A sequência de fresagem foi realizada de acordo com as recomendações do

REMUNOM
ISSN 2178-6925

Received: 13/01/2026 - **Accepted:** 22/04/2026
Vol: 13.07
DOI: 10.66104/wka03y86
Pages: 1-17

fabricante, iniciando-se com broca lança para marcação do ponto de entrada na crista alveolar, seguida de brocas de diâmetro crescente até o preparo final no osso zigomático. Os implantes zigomáticos instalados apresentavam comprimento variando entre 42,5 mm e 47,5 mm, com diâmetro de 4,0 mm, obtendo-se torque de inserção entre 35 e 45 Ncm em todos os implantes, confirmando estabilidade primária satisfatória. Os implantes convencionais anteriores, de 4,0 mm de diâmetro por 10 mm de comprimento, foram instalados na região entre os caninos superiores com torque de 35 Ncm. Após a instalação de todos os implantes, procedeu-se à sutura por planos com fio de náilon 3-0, com pontos simples interrompidos.

Incisão realizada na mucosa do rebordo alveolar maxilar, com descolamento do retalho mucoperiostal para exposição da crista alveolar e da parede lateral da maxila, permitindo visibilidade e acesso ao osso zigomático (Figura 1).

Figura 1: Incisão na mucosa alveolar maxilar

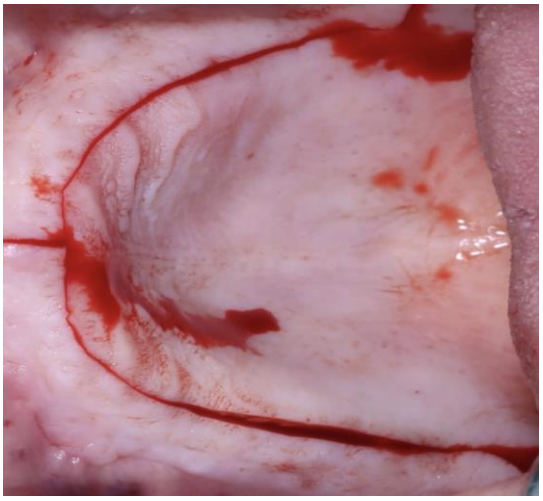

Preparo do leito receptor com brocas específicas, seguindo a trajetória planejada em direção ao corpo do osso zigomático. A angulação da perfuração respeita os limites anatômicos e a espessura óssea do zigoma, sob irrigação constante (Figura 2).

REMUNOM
ISSN 2178-6925

Received: 13/01/2026 - **Accepted:** 22/04/2026
Vol: 13.07
DOI: 10.66104/wka03y86
Pages: 1-17

Figura 2: Perfuração do osso zigomático

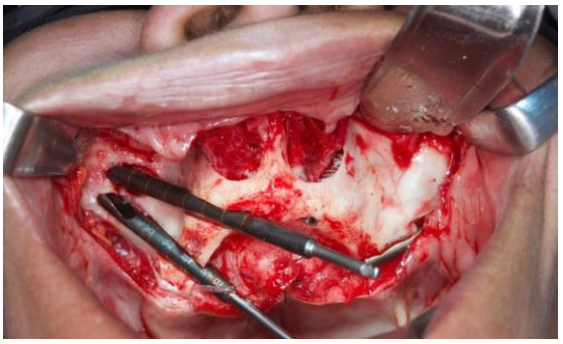

Inserção do implante zigomático longo com torque controlado, posicionando o ápice no corpo do zigoma e a plataforma protética emergindo na região do rebordo alveolar. Observa-se estabilidade primária satisfatória ao final da instalação (Figura 3).

Figura 3: Instalação do implante zigomático

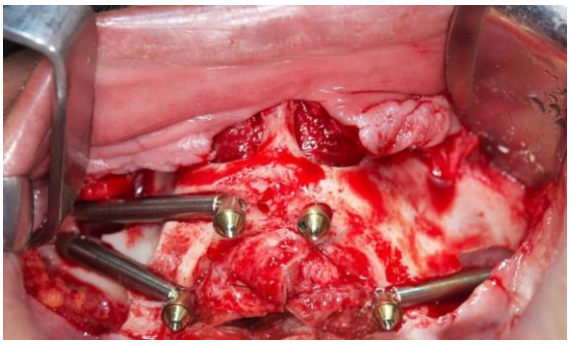

Conferência do polígono formado pelas plataformas dos implantes instalados, avaliando a distribuição tridimensional dos pilares de suporte. A geometria do polígono é fundamental para garantir equilíbrio biomecânico e estabilidade da futura reabilitação protética (Figura 4).

Figura 4: Verificação do polígono de forças

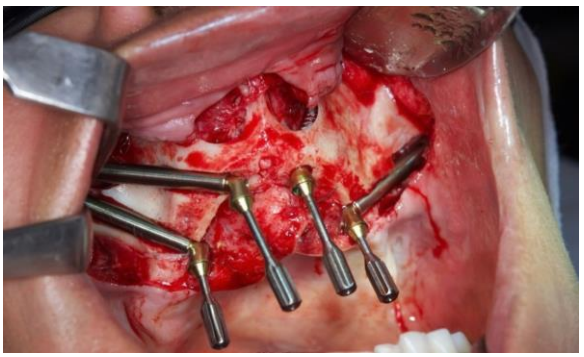

Reposicionamento e sutura do retalho mucoperiostal com pontos simples

REMUNOM
ISSN 2178-6925

Received: 13/01/2026 - **Accepted:** 22/04/2026
Vol: 13.07
DOI: 10.66104/wka03y86
Pages: 1-17

interrompidos em fio reabsorvível, promovendo fechamento primário da ferida cirúrgica. As plataformas protéticas dos implantes zigomáticos emergem pela mucosa em posição adequada para futura reabilitação.

Figura 5: Fechamento dos tecidos moles por sutura primária



Imagem panorâmica obtida ao término do procedimento cirúrgico para controle do posicionamento dos implantes zigomáticos. Permite avaliar a trajetória, o comprimento e a relação dos implantes com as estruturas anatômicas, incluindo seios maxilares e órbita (Figura 6).

Figura 6: Radiografia panorâmica pós-operatória

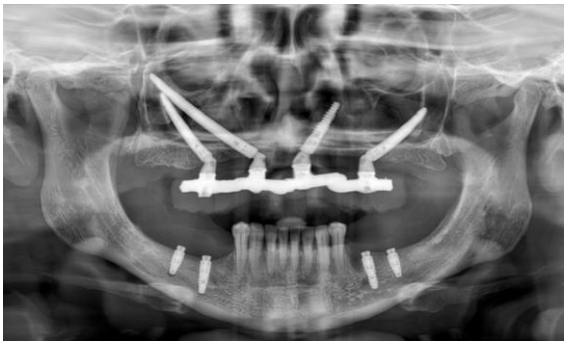

No pós-operatório imediato, o paciente foi medicado com amoxicilina 500 mg de 8 em 8 horas por 10 dias, dexametasona 4 mg de 12 em 12 horas por 5 dias, ibuprofeno 600 mg de 8 em 8 horas por 5 dias e clorexidina 0,12% para bochecho de 12 em 12 horas por 14 dias. Em 48 horas após o procedimento cirúrgico, foi realizada a instalação de prótese total fixa provisória parafusada do tipo protocolo, permitindo a carga imediata sobre os implantes zigomáticos e promovendo ao paciente conforto, estética e função desde os primeiros dias do pós-operatório.

O acompanhamento clínico e tomográfico foi realizado aos 7 dias, 30 dias e

REMUNOM
ISSN 2178-6925

Received: 13/01/2026 - **Accepted:** 22/04/2026
Vol: 13.07
DOI: 10.66104/wka03y86
Pages: 1-17

3 meses de pós-operatório. Em todos os controles, os implantes apresentaram-se estáveis, sem mobilidade, sem sinais de infecção periimplantar ou sinusite maxilar. O paciente relatou ausência de dor ou desconforto após os primeiros 15 dias, com rápida adaptação à prótese provisória e melhora expressiva da mastigação, fonação e estética facial.

Após o período de acompanhamento inicial e a confirmação da osseointegração, o paciente será reavaliado em 6 meses para a confecção da prótese definitiva do tipo protocolo, em estrutura metálica com recobrimento em resina acrílica de alta resistência. Até o momento, o paciente demonstra boa evolução clínica, sem intercorrências, mantendo-se em acompanhamento periódico e com perspectiva favorável quanto ao resultado funcional e estético do tratamento.

4. Resultados

O procedimento cirúrgico transcorreu sem intercorrências intraoperatórias. Foram instalados quatro implantes zigomáticos, dois em cada lado, com comprimentos variando entre 42,5 mm e 47,5 mm, e dois implantes convencionais na região anterior da maxila, de 4,0 mm de diâmetro por 10 mm de comprimento. Todos os implantes zigomáticos atingiram torque de inserção entre 35 e 45 Ncm, e os implantes convencionais anteriores foram instalados com torque de 35 Ncm, confirmando estabilidade primária satisfatória em todos os sítios.

Em até 48 horas do ato cirúrgico, foi instalada prótese total fixa provisória parafusada do tipo protocolo, viabilizando a carga imediata sobre o conjunto de implantes. O paciente recebeu alta hospitalar sem queixas álgicas de intensidade relevante e sem sinais clínicos de complicação infecciosa ou neurológica no período imediato.

O acompanhamento clínico foi realizado aos 7 dias, 30 dias e 3 meses de pós-operatório. Em todas as consultas de controle, os implantes apresentaram-se clinicamente estáveis, sem mobilidade detectável à palpação, sem sinais de infecção periimplantar e sem evidências clínicas de comprometimento sinusal. A sutura encontrava-se íntegra na consulta de 7 dias, sem deiscências ou sinais flogísticos locais. Não foram registradas intercorrências como parestesia de ramos do nervo infraorbitário, hematoma de fossa infratemporal ou comunicação oroantral

REMUNOM
ISSN 2178-6925

Received: 13/01/2026 - **Accepted:** 22/04/2026
Vol: 13.07
DOI: 10.66104/wka03y86
Pages: 1-17

durante o período de acompanhamento relatado.

O controle tomográfico realizado ao longo do acompanhamento não evidenciou alterações nos seios maxilares, como espessamento de mucosa ou velamento sinusal, compatíveis com processo inflamatório ou infeccioso em atividade. O posicionamento dos implantes mostrou-se concordante com o planejamento digital tridimensional realizado no pré-operatório.

O paciente relatou ausência de dor ou desconforto significativo após os primeiros 15 dias, com adaptação progressiva à prótese provisória. Ao longo dos controles, referiu melhora expressiva da mastigação e da fonação em comparação ao período de uso da prótese total convencional, além de satisfação com o resultado estético, incluindo o restabelecimento do suporte do terço médio facial. Ao término do período de acompanhamento relatado, de aproximadamente seis meses, o paciente mantinha evolução clínica favorável, sem intercorrências registradas, aguardando reavaliação para confecção da prótese definitiva.

É necessário reconhecer, de forma explícita, que a evolução clínica favorável observada no período de acompanhamento relatado não permite inferências sobre o desempenho dos implantes em médio e longo prazo. A literatura especializada aponta que complicações tardias, como periimplantite, perda óssea marginal progressiva, fratura de componentes protéticos e falha de osseointegração, podem se manifestar após o primeiro ano de função, período não contemplado no presente relato. Estudos de acompanhamento prolongado, com seguimento mínimo de cinco anos, têm demonstrado que as taxas de sucesso dos implantes zigomáticos, embora geralmente favoráveis em centros de referência, tendem a variar de forma considerável quando analisadas em contextos com menor volume cirúrgico e equipes em fase de incorporação da técnica. Esse dado reforça que os resultados obtidos neste caso refletem, em parte, as condições específicas do serviço onde o procedimento foi realizado, incluindo a experiência acumulada da equipe e a infraestrutura disponível, fatores que não são transferíveis de forma direta para outros contextos clínicos.

Nesse sentido, a impossibilidade de generalização é uma limitação inerente e incontornável do desenho de relato de caso único. Um único paciente, com perfil

REMUNOM
ISSN 2178-6925

Received: 13/01/2026 - **Accepted:** 22/04/2026
Vol: 13.07
DOI: 10.66104/wka03y86
Pages: 1-17

clínico, anatômico e sistêmico específico, atendido por uma equipe particular em um ambiente hospitalar determinado, não constitui base suficiente para conclusões aplicáveis à população de pacientes com maxila atrófica severa em sentido amplo. Variáveis como qualidade óssea do zigoma, morfologia do seio maxilar, histórico de uso de prótese, densidade óssea e características oclusais individuais exercem influência direta nos desfechos e não são controláveis em um relato de caso. A ausência de grupo comparativo, de métricas objetivas padronizadas de qualidade de vida e de instrumentos validados de avaliação de satisfação do paciente restringe ainda mais o alcance interpretativo dos achados aqui descritos.

5. Discussão

A maxila atrófica severa representa um dos cenários de maior complexidade na Implantodontia reabilitadora, e o presente caso ilustra de forma particular, sem pretensão de generalização, os desafios impostos por altura óssea residual inferior a 2 mm nas regiões posteriores. Nessa condição específica, os procedimentos convencionais de enxertia foram considerados tecnicamente inviáveis pela equipe, tanto pela extensão da reabsorção quanto pelo risco cirúrgico adicional. A opção pelos implantes zigomáticos fundamentou-se nessa avaliação individualizada, em consonância com indicações descritas na literatura para casos de atrofia maxilar avançada, embora se reconheça que os critérios de seleção para essa modalidade ainda carecem de maior padronização entre os centros especializados, e que a curva de aprendizado da técnica constitui fator determinante nos resultados obtidos.

A técnica extrassinusal foi eleita com base na anatomia individual do paciente, identificada no planejamento tomográfico, por permitir que o corpo do implante percorra o sulco zigomático externamente ao seio maxilar. Estudos comparativos entre as técnicas intrassinusal e extrassinusal sugerem menor incidência de complicações sinusais com a segunda abordagem, o que motivou a escolha no presente caso. O acompanhamento de seis meses não revelou alterações sinusais clínicas ou tomográficas, resultado compatível com o esperado para esse período, porém insuficiente para afirmações sobre segurança em longo

REMUNOM
ISSN 2178-6925

Received: 13/01/2026 - **Accepted:** 22/04/2026
Vol: 13.07
DOI: 10.66104/wka03y86
Pages: 1-17

prazo. Convém destacar que complicações como sinusite maxilar crônica, comunicação oroantral e infecção periimplantar de origem sinusal estão documentadas na literatura e podem se manifestar tardiamente, reforçando a necessidade de acompanhamento prolongado e criterioso em casos como este.

O planejamento digital tridimensional desempenhou papel relevante na execução do procedimento, possibilitando a virtualização prévia da cirurgia, a definição do comprimento e da angulação dos implantes e a avaliação das relações com estruturas anatômicas críticas, como a órbita e a fossa infratemporal. Trata-se de recurso amplamente incorporado aos protocolos modernos, embora sua influência isolada nos desfechos clínicos seja difícil de mensurar, uma vez que atua em conjunto com a experiência da equipe cirúrgica, a qualidade óssea do zigoma e outros fatores contextuais. No presente caso, os autores interpretam que esse recurso contribuiu para a previsibilidade da inserção, sem que seja possível, a partir de um único relato, isolar sua contribuição nos resultados obtidos.

A estabilidade primária alcançada, com torques de inserção entre 35 e 45 Ncm, foi considerada adequada pela equipe para a realização do protocolo de carga imediata, em conformidade com parâmetros descritos em séries de casos da literatura. A prótese provisória foi instalada em até 48 horas do ato cirúrgico, com boa aceitação e sem intercorrências imediatas no período avaliado. Cabe ponderar, contudo, que a carga imediata em implantes zigomáticos, embora relatada como viável em publicações de centros com alta casuística, exige rigorosa seleção de casos, controle oclusal preciso e experiência protética especializada, condições que limitam sua replicabilidade em contextos com menor volume de atendimento nessa modalidade.

A associação entre implantes zigomáticos e implantes convencionais na região anterior, adotada no presente caso, buscou ampliar a distribuição das cargas oclusais e melhorar o posicionamento dos elementos protéticos anteriores. Essa estratégia é descrita em alguns protocolos como favorável para o suporte e a estética da prótese, embora a literatura ainda não disponha de estudos comparativos robustos que estabeleçam sua superioridade em relação ao uso exclusivo de implantes zigomáticos em maxilas com reabsorção anterior mais

REMUNOM
ISSN 2178-6925

Received: 13/01/2026 - **Accepted:** 22/04/2026
Vol: 13.07
DOI: 10.66104/wka03y86
Pages: 1-17

severa. Os resultados funcionais e estéticos observados neste caso são interpretados pelos autores como satisfatórios dentro do período de acompanhamento disponível.

O controle pós-operatório com corticosteroide nas primeiras 48 a 72 horas e antibioticoterapia por 10 dias foi adotado em razão da extensão do procedimento e do acesso a múltiplos planos anatômicos. A ausência de complicações infecciosas ou deiscências no período avaliado é um achado favorável, mas não autoriza conclusões sobre a superioridade do protocolo medicamentoso empregado, dada a impossibilidade de controle de variáveis em um caso isolado. Outras potenciais complicações descritas na literatura, como parestesia temporária ou permanente de ramos do nervo infraorbitário, hematoma de fossa infratemporal e dificuldades na confecção da prótese definitiva decorrentes da angulação dos implantes, não foram observadas neste caso, mas devem compor o arsenal de informações oferecido ao paciente no processo de consentimento informado.

Em síntese, o presente caso contribui para a discussão clínica sobre o uso de implantes zigomáticos em maxilas atróficas severas, ilustrando uma sequência de decisões técnicas e seus desdobramentos em um paciente específico, com acompanhamento de seis meses. Os resultados observados são encorajadores e encontram respaldo em publicações da área, mas a generalização de conclusões sobre segurança, previsibilidade e eficácia requer cautela e deve apoiar-se em evidências provenientes de estudos com maior casuística, seguimento prolongado e metodologia controlada. O relato de caso, por sua natureza, cumpre papel descritivo e gerador de hipóteses, e deve ser lido dentro dessas limitações inerentes ao delineamento.

6. Conclusão

O presente relato de caso descreve a reabilitação oral de um paciente com maxila atrófica severa por meio de implantes zigomáticos, em contexto no qual os procedimentos convencionais de enxertia óssea foram considerados inviáveis pela equipe. No período de acompanhamento inicial de seis meses, a associação entre planejamento digital tridimensional, técnica extrassinusal e protocolo

REMUNOM
ISSN 2178-6925

Received: 13/01/2026 - **Accepted:** 22/04/2026
Vol: 13.07
DOI: 10.66104/wka03y86
Pages: 1-17

medicamentoso mostrou-se compatível com desfechos favoráveis, incluindo estabilidade clínica dos implantes, ausência de complicações registradas e satisfação do paciente com os resultados funcional e estético. Ressalta-se, contudo, que esses achados referem-se a um seguimento de curto prazo em um único paciente, sendo insuficientes para afirmações sobre segurança, eficácia ou previsibilidade em médio e longo prazo. O domínio técnico-cirúrgico e o planejamento criterioso são apontados como fatores relevantes no contexto deste caso, sem que seja possível, a partir deste relato isolado, estabelecer sua contribuição de forma independente nos desfechos observados. Acompanhamentos clínicos continuados e estudos com maior casuística e seguimento prolongado são necessários para sustentar conclusões mais amplas sobre essa modalidade terapêutica.

Referências

AGHALOO, T. L.; MOY, P. K. Which hard tissue augmentation techniques are the most successful in furnishing bony support for implant placement? *International Journal of Oral and Maxillofacial Implants*, Hanover Park, v. 22, p. 49-70, 2007. Supplement.

APARICIO, C. et al. Zygomatic implants: indications, techniques and outcomes, and the zygomatic success code. *Periodontology 2000*, Copenhagen, v. 52, n. 1, p. 19-43, 2010.

APARICIO, C. et al. Immediate/early loading of zygomatic implants: clinical experiences after 2 to 5 years of follow-up. *Clinical Implant Dentistry and Related Research*, Hamilton, v. 16, n. 3, p. 327-339, 2014.

BRÅNEMARK, P. I. et al. Zygomaticus fixture in the management of advanced atrophy of the maxilla: technique and long-term results. *Scandinavian Journal of Plastic and Reconstructive Surgery and Hand Surgery*, Stockholm, v. 38, n. 2, p. 70-85, 2004.

CAWOOD, J. I.; HOWELL, R. A. A classification of the edentulous jaws. *International Journal of Oral and Maxillofacial Surgery*, Copenhagen, v. 17, n. 4, p. 232-236, 1988.

REMUNOM
ISSN 2178-6925

Received: 13/01/2026 - **Accepted:** 22/04/2026
Vol: 13.07
DOI: 10.66104/wka03y86
Pages: 1-17

STELLA, J. P.; WARNER, M. R. Sinus slot technique for simplification and improved orientation of zygomaticus dental implants: a technical note. *International Journal of Oral and Maxillofacial Implants*, Hanover Park, v. 15, n. 6, p. 889-893, 2000.

APÊNDICE

Este estudo caracteriza-se como um relato de caso clínico individual, de natureza descritiva, sem delineamento experimental, não envolvendo grupo controle ou intervenção com finalidade de pesquisa, mas sim a descrição de conduta terapêutica realizada conforme as indicações clínicas estabelecidas. De acordo com as diretrizes da Resolução nº 466/2012 do Conselho Nacional de Saúde e normativas complementares, relatos de caso, quando não configuram pesquisa envolvendo seres humanos, podem ser dispensados de apreciação por Comitê de Ética em Pesquisa.

Ressalta-se, contudo, que todos os princípios éticos foram rigorosamente respeitados, incluindo a preservação da identidade do paciente e a confidencialidade das informações. O paciente foi devidamente esclarecido acerca do diagnóstico, das alternativas terapêuticas, dos riscos e benefícios do tratamento proposto, tendo assinado o Termo de Consentimento Livre e Esclarecido (TCLE) para a realização do procedimento, bem como autorização específica para uso de imagens clínicas, intraoperatórias e exames radiográficos para fins acadêmicos e científicos.

Adicionalmente, o acompanhamento clínico foi realizado de forma sistemática, com avaliações periódicas previamente estabelecidas, garantindo o monitoramento da evolução do caso, a detecção precoce de possíveis intercorrências e a adequada condução terapêutica até o momento atual, em conformidade com os princípios da boa prática clínica.