REMUNOM
ISSN 2178-6925

**Received:** 13/03/2026 - **Accepted:** 11/05/2026
**Vol**: 13.09
**DOI**: 10.66104/waj2re37
**Pages:** 1-20

# CIRURGIA ORTOGNÁTICA EM PACIENTE COM MÁ OCLUSÃO DE CLASSE III: RELATO DE CASO

# ORTHOGNATHIC SURGERY IN PATIENT WITH CLASS III MALOCCLUSION: A CASE REPORT

# CIRUGÍA ORTOGNÁTICA EN PACIENTE CON MALOCLUSIÓN DE CLASE III: REPORTE DE UN CASO

**Rosalba Mazzaglia**
Especialista em Ortodontia pela Universidad de Catania, Itália.
E-mail: info@mazzagliaclinic.it

**Giuseppe Mazzaglia**
Doutor em Estomatologia pela Università Degli Studi Di Sassari; Itália.
E-mail: info@mazzagliaclinic.it

**Cíntia Moreira Gonçalves**
Doutoranda em Materiais Odontológicos pelo Programa de Pós-graduação da Universidade de Campinas (PPGO-UNICAMP); Campinas; São Paulo, Brasil.
E-mail: moreiragoncalvescintia@gmail.com
Orcid: https://orcid.org/0000-0003-4379-6945

**Vitor Rodrigues da Silva**
Doutorando em Clínica Odontológica com Ênfase em Dentística pelo Programa de Pós-graduação da Universidade de Campinas (PPGO-UNICAMP); Campinas, São Paulo, Brasil.
E-mail: v207042@dac.unicamp.br
Orcid: https://orcid.org/0000-0003-4379-6945

**Leonardo Gomes Mendes**
Discente do curso superior de Odontologia pelo Centro Universitário do Estado do Pará (CESUPA), Belém, Pará, Brasil.
E-mail: leotrabalhos500@gmail.com
Lattes: http://lattes.cnpq.br/4070151172940803
Orcid: https://orcid.org/0009-0005-5670-2321

**Emerson Eduardo Toldo**
Doutor em Saúde Pública pelo Atlantic International University, Estados Unidos.
E-mail: emersoneduardotoldo@gmail.com

**Cristian Duane Pires**
Doutorando em Odontologia Legal pela Faculdade São Leopoldo Mandic (SLMANDIC), Campinas, São Paulo, Brasil. E-mail: cristian.pires@icloud.com

REMUNOM
ISSN 2178-6925

**Received:** 13/03/2026 - **Accepted:** 11/05/2026
**Vol**: 13.09
**DOI**: 10.66104/waj2re37
**Pages:** 1-20

**Thiago Barcelos Pelagio Soares**
Especialista em Cirurgia e Traumatologia Bucomaxilofacial pela Faculdade do Centro Oeste Paulista (FACOOP), Recife, Pernambuco, Brasil.
E-mail: thiago2009barcelos@hotmail.com

**Guilherme Braga Toigo**
Discente no curso superior de Odontologia pelo Centro Universitário Maurício de Nassau (UNINASSAU), Cacoal, Rondônia, Brasil.
E-mail: guilhermebt2001@gmail.com

**Gabriela Moura Silveira**
Mestre em Odontologia com Enfâse em Ortodontia pela Fundação Hermínio Ometto (FHO-Uniararas), Araras, São Paulo, Brasil.
E-mail: mourasilveirag1@gmail.com

**Pablo Ruan Nogueira Dantas**
Discente no curso superior de Odontologia pelo Centro Universitário Maurício de Nassau (UNINASSAU), Mossoró, Rio Grande do Norte, Brasil.
E-mail: pabloruannd25@gmail.com;
Lattes: http://lattes.cnpq.br/4476999747103686

**Leonardo Rinaldi**
mestre em estomatologia e patologia bucal pela Faculdade São Leopoldo Mandic (SLMANDIC) Campinas, São paulo, Brasil.
E-mail: leonardo@uceff.edu.br
Orcid: https://orcid.org/0000-0001-9252-9638

**Duílio da Silva Batista**
Formado no curso superior de Odontologia pelo Centro Universitário da Amazônia (UNIESAMAZ), Belém, Pará, Brasil.
E-mail: duiliobatista@gmail.com

**Jéssika Duyane da Silva Araújo**
Discente do curso superior de Odontologia pelo Centro Universitário Maurício de Nassau (UNINASSAU), Mossoró, Rio Grande do Norte, Brasil.
E-mail: jessikaduyane4@hotmail.com

## Resumo

**Introdução:** As maloclusões dentárias de classe III representam uma das deformidades esqueléticas de maior complexidade no âmbito da cirurgia bucomaxilofacial, sendo caracterizadas por discrepâncias anteroposteriores entre as bases ósseas maxilar e mandibular. Quando de origem esquelética e magnitude incompatível com a compensação ortodôntica exclusiva, essas deformidades demandam abordagem cirúrgico-ortodôntica combinada, com impacto direto sobre a

REMUNOM
ISSN 2178-6925

**Received:** 13/03/2026 - **Accepted:** 11/05/2026
**Vol**: 13.09
**DOI**: 10.66104/waj2re37
**Pages:** 1-20

função mastigatória, a estética facial e a qualidade de vida dos pacientes**. Objetivo:** Relatar um caso clínico de cirurgia ortognática monomaxilar para correção de má oclusão de classe III esquelética por deficiência maxilar anteroposterior, descrevendo o planejamento multidisciplinar, a técnica cirúrgica empregada e os resultados clínicos e cefalométricos obtidos ao término do tratamento. **Relato de caso:** Paciente do sexo masculino, 28 anos de idade, compareceu ao serviço de Cirurgia e Traumatologia Bucomaxilofacial relatando insatisfação estética com o perfil facial e dificuldade funcional durante a mastigação. A análise cefalométrica evidenciou padrão esquelético de classe III com ângulo ANB de -3°, SNA de 77° e SNB de 80°, confirmando o retrognatismo maxilar como componente predominante da deformidade. Após 18 meses de tratamento ortodôntico pré-operatório, o paciente foi submetido à osteotomia Le Fort I com avanço maxilar de 5 mm, fixada com miniplacas e parafusos de titânio. O pós-operatório transcorreu sem intercorrências, e após 12 meses adicionais de finalização ortodôntica, a reavaliação cefalométrica demonstrou normalização do ângulo ANB para +2° e SNA para 82°, com estabelecimento de oclusão de Classe I bilateral, overjet de 3 mm e overbite de 2 mm. O paciente relatou resolução completa das queixas funcionais e melhora expressiva da autoestima**. Conclusão:** A cirurgia ortognática monomaxilar com osteotomia Le Fort I mostrou-se eficaz para a correção da deformidade esquelética de Classe III por meio do avanço da maxila, com resultados funcionais, estéticos e psicossociais satisfatórios. O planejamento multidisciplinar e o rigor técnico mostraram-se determinantes para o sucesso terapêutico. Estudos com maior casuística e seguimento prolongado são necessários para consolidar as evidências disponíveis sobre essa abordagem.

**Palavras-chave:** Assimetria facial; Osteotomia; Má Oclusão, Classe III de Angle; Cirurgia.

## Abstract

Introduction: Class III dental malocclusions represent one of the most complex skeletal deformities in the field of maxillofacial surgery, characterized by anteroposterior discrepancies between the maxillary and mandibular bone bases. When of skeletal origin and magnitude incompatible with exclusive orthodontic compensation, these deformities demand a combined surgical-orthodontic approach, with a direct impact on masticatory function, facial aesthetics, and the patients' quality of life. Objective: To report a clinical case of monomaxillary orthognathic surgery for the correction of skeletal Class III malocclusion due to anteroposterior maxillary deficiency, describing the multidisciplinary planning, the surgical technique employed, and the clinical and cephalometric results obtained at the end of treatment. Case report: A 28-year-old male patient presented to the Oral and Maxillofacial Surgery and Traumatology service reporting aesthetic dissatisfaction with his facial profile and functional difficulty during mastication. Cephalometric analysis revealed a Class III skeletal pattern with an ANB angle of -3°, SNA angle of 77°, and SNB angle of 80°, confirming maxillary retrognathism as the predominant component of the deformity. After 18 months of preoperative orthodontic treatment, the patient underwent Le Fort I osteotomy with a 5 mm

REMUNOM
ISSN 2178-6925

**Received:** 13/03/2026 - **Accepted:** 11/05/2026
**Vol**: 13.09
**DOI**: 10.66104/waj2re37
**Pages:** 1-20

maxillary advancement, fixed with titanium miniplates and screws. The postoperative period was uneventful, and after an additional 12 months of orthodontic treatment, cephalometric re-evaluation showed normalization of the ANB angle to +2° and SNA angle to 82°, with the establishment of bilateral Class I occlusion, 3 mm overjet, and 2 mm overbite. The patient reported complete resolution of functional complaints and a significant improvement in self-esteem. Conclusion: Monomaxillary orthognathic surgery with Le Fort I osteotomy proved effective in correcting Class III skeletal deformity through maxillary advancement, with satisfactory functional, aesthetic, and psychosocial results. Multidisciplinary planning and technical rigor were crucial for therapeutic success. Studies with larger sample sizes and prolonged follow-up are needed to consolidate the available evidence on this approach.

**Keywords:** Facial asymmetry; Osteotomy; Angle Class III malocclusion; Surgery.

## Resumen

Introducción: Las maloclusiones dentales de Clase III representan una de las deformidades esqueléticas más complejas en el campo de la cirugía maxilofacial, caracterizadas por discrepancias anteroposteriores entre las bases óseas maxilar y mandibular. Cuando son de origen esquelético y magnitud incompatibles con la compensación ortodóncica exclusiva, estas deformidades requieren un enfoque quirúrgico-ortodóncico combinado, con un impacto directo en la función masticatoria, la estética facial y la calidad de vida de los pacientes. Objetivo: Informar un caso clínico de cirugía ortognática monomaxilar para la corrección de una maloclusión esquelética de Clase III debido a una deficiencia maxilar anteroposterior, describiendo la planificación multidisciplinaria, la técnica quirúrgica empleada y los resultados clínicos y cefalométricos obtenidos al final del tratamiento. Presentación del caso: Un paciente varón de 28 años acudió al servicio de Cirugía Oral y Maxilofacial y Traumatología refiriendo insatisfacción estética con su perfil facial y dificultad funcional durante la masticación. El análisis cefalométrico reveló un patrón esquelético de Clase III con un ángulo ANB de -3°, un ángulo SNA de 77° y un ángulo SNB de 80°, lo que confirmó el retrognatismo maxilar como el componente predominante de la deformidad. Después de 18 meses de tratamiento ortodóncico preoperatorio, el paciente se sometió a una osteotomía Le Fort I con un avance maxilar de 5 mm, fijado con miniplacas y tornillos de titanio. El período postoperatorio transcurrió sin incidentes y, tras 12 meses adicionales de tratamiento ortodóncico, la reevaluación cefalométrica mostró la normalización del ángulo ANB a +2° y del ángulo SNA a 82°, con el establecimiento de una oclusión bilateral de Clase I, un resalte de 3 mm y una sobremordida de 2 mm. El paciente refirió la resolución completa de las molestias funcionales y una mejora significativa en su autoestima. Conclusión: La cirugía ortognática monomaxilar con osteotomía Le Fort I demostró ser eficaz para corregir la deformidad esquelética de Clase III mediante el avance maxilar, con resultados funcionales, estéticos y psicosociales satisfactorios. La planificación multidisciplinaria y el rigor técnico fueron cruciales para el éxito terapéutico. Se necesitan estudios con muestras más

REMUNOM
ISSN 2178-6925

**Received:** 13/03/2026 - **Accepted:** 11/05/2026
**Vol**: 13.09
**DOI**: 10.66104/waj2re37
**Pages:** 1-20

grandes y un seguimiento prolongado para consolidar la evidencia disponible sobre este enfoque.
**Palabras clave:** Asimetría facial; Osteotomía; Maloclusión de Angle Clase III; Cirugía.

## 1. Introdução

As maloclusões dentárias constituem uma das condições de saúde bucal mais frequentes em âmbito mundial, com prevalência variável conforme a região geográfica e os grupos populacionais estudados (Cenzato; Nobili; Maspero, 2021). Fatores genéticos, ambientais e funcionais contribuem para o desenvolvimento dessas alterações, que podem comprometer a oclusão, a estética facial e a função mastigatória. Dentre as classificações existentes, a má oclusão de classe III se destaca por sua complexidade clínica e pelo impacto negativo que impõe à qualidade de vida dos indivíduos afetados (Rezaei et al., 2019).

A má oclusão de classe III é caracterizada por uma relação anteroposterior desfavorável entre as arcadas dentárias, comumente associada a deficiência maxilar anteroposterior, retrognatismo maxilar ou à combinação de ambos. Essa condição compromete funções essenciais como mastigação, deglutição e fonação (Miloro; Peterson, 2011), além de gerar repercussões psicossociais relevantes, incluindo insatisfação com a aparência facial e limitações nas relações interpessoais. Estudos apontam que pacientes portadores dessa deformidade apresentam escores significativamente reduzidos nos instrumentos de avaliação de qualidade de vida relacionada à saúde bucal quando comparados a indivíduos sem maloclusão (Kilinc; Ertas, 2015).

O tratamento das deformidades esqueléticas de classe III de magnitude moderada a severa exige, na maioria dos casos, uma abordagem combinada de ortodontia e cirurgia ortognática. A cirurgia ortognática compreende procedimentos de reposicionamento dos maxilares com o objetivo de corrigir discrepâncias que não podem ser resolvidas apenas por meios ortodônticos (Miloro; Peterson, 2011). Entre as técnicas mais empregadas, destacam-se a osteotomia sagital do ramo mandibular e a osteotomia Le Fort I da maxila, utilizadas de forma isolada ou combinada conforme as características do caso (Ko; Huang; Chen, 2009).

A osteotomia sagital do ramo mandibular é um dos procedimentos mais

REMUNOM
ISSN 2178-6925

**Received:** 13/03/2026 - **Accepted:** 11/05/2026
**Vol**: 13.09
**DOI**: 10.66104/waj2re37
**Pages:** 1-20

executados em cirurgia ortognática, porém sua realização pode ser influenciada por variações anatômicas individuais. As dimensões do ramo mandibular e a presença de terceiros molares constituem fatores que interferem diretamente na segurança e na previsibilidade desse procedimento (Beukes; Reyneke; Becker, 2013). Tais particularidades anatômicas devem ser criteriosamente avaliadas no planejamento pré-operatório, a fim de minimizar riscos intraoperatórios e garantir resultados previsíveis (Miloro; Peterson, 2011).

A assimetria facial representa uma das manifestações clínicas que frequentemente acompanham as deformidades de classe III, impondo desafios adicionais ao planejamento cirúrgico. A correção dessa condição requer análise tridimensional detalhada e abordagem cirúrgica individualizada, sendo os resultados influenciados pela magnitude da deformidade e pelo protocolo adotado (Ko; Huang; Chen, 2009). Casos com comprometimento esquelético combinado e assimetria acentuada indicam a abordagem bimaxilar como estratégia preferencial, uma vez que permite ajustes simultâneos nas bases ósseas da maxila e mandíbula (Liao et al., 2019).

Nas últimas décadas, o protocolo denominado *surgery-first approach* tem ganhado relevância como alternativa ao planejamento ortodôntico-cirúrgico convencional. Essa abordagem propõe a realização da cirurgia ortognática antes do tratamento ortodôntico pré-operatório, reduzindo o tempo total de tratamento e proporcionando benefícios estéticos mais precoces ao paciente (Liao et al., 2019). Estudos de acompanhamento de longo prazo indicam que resultados estáveis e satisfatórios podem ser alcançados com essa estratégia em pacientes com deformidade assimétrica de classe III, desde que o planejamento seja rigorosamente executado (Schilbred Eriksen et al., 2018).

A avaliação dos resultados do tratamento deve contemplar não apenas aspectos cefalométricos e oclusais, mas também os impactos percebidos pelo próprio paciente. Estudos demonstram melhora expressiva na qualidade de vida relacionada à saúde bucal após a cirurgia ortognática em indivíduos com má oclusão de Classe III (Rezaei et al., 2019), com ganhos que abrangem funções físicas, bem-estar emocional e interação social. Esses achados reforçam a

REMUNOM
ISSN 2178-6925

**Received:** 13/03/2026 - **Accepted:** 11/05/2026
**Vol**: 13.09
**DOI**: 10.66104/waj2re37
**Pages:** 1-20

importância de uma conduta multidisciplinar que integre cirurgia, ortodontia e acompanhamento psicossocial ao longo de todo o tratamento (Kilinc; Ertas, 2015).

Os benefícios promovidos pela cirurgia ortognática demonstram-se duradouros, com elevados índices de satisfação relatados pelos pacientes mesmo após dez a quinze anos da intervenção cirúrgica (Schilbred Eriksen et al., 2018). A consolidação de evidências acerca dos fatores que influenciam o sucesso do tratamento, incluindo planejamento anatômico, escolha da técnica cirúrgica e manejo pós-operatório, justifica a elaboração de relatos de caso como contribuição científica relevante (Beukes; Reyneke; Becker, 2013).

Nesse contexto, o presente trabalho objetiva descrever o planejamento e a conduta terapêutica adotados em um paciente portador de má oclusão de classe III submetido à cirurgia ortognática, discutindo os resultados obtidos à luz da literatura vigente.

## 2. Relato de Caso

Paciente do sexo masculino, 28 anos de idade, leucoderma, compareceu ao serviço de Cirurgia e Traumatologia Bucomaxilofacial encaminhado pelo ortodontista responsável, relatando insatisfação com a estética facial e dificuldade funcional durante a mastigação. À anamnese, o paciente negava comorbidades sistêmicas, uso de medicamentos contínuos, alergias medicamentosas e hábitos deletérios relevantes. Referia ainda impacto negativo da condição em suas relações sociais e profissionais, o que motivou a busca por tratamento especializado. Ao questionamento dirigido, o paciente relatava episódios frequentes de fadiga muscular mastigatória ao final das refeições, além de dificuldade na incisão de alimentos em razão da mordida cruzada anterior estabelecida.

Ao exame físico extrabucal, observou-se perfil facial côncavo com protrusão mandibular evidente em norma lateral, ausência de assimetria facial significativa em norma frontal e selamento labial passivo comprometido, com exposição de aproximadamente 2 mm dos incisivos superiores em repouso. A análise do terço inferior da face revelou diminuição da altura facial anterior inferior, retrusão do lábio superior e projeção do mento além do plano facial estético de Ricketts. O exame

REMUNOM
ISSN 2178-6925

**Received:** 13/03/2026 - **Accepted:** 11/05/2026
**Vol**: 13.09
**DOI**: 10.66104/waj2re37
**Pages:** 1-20

intrabucal evidenciou má oclusão de classe III de Angle bilateral, com mordida cruzada anterior envolvendo todos os incisivos superiores, trespasse horizontal negativo de aproximadamente 4 mm, apinhamento dentário moderado nos arcos superior e inferior e linha média dentária coincidente com a linha média facial.

Para o planejamento do caso foram solicitados exames complementares, incluindo radiografia panorâmica, telerradiografia em norma lateral com traçado cefalométrico manual e digital, tomografia computadorizada de feixe cônico com reconstrução tridimensional e fotografias clínicas padronizadas em normas frontal, lateral direita e esquerda e de três quartos bilateral. A análise cefalométrica confirmou o padrão esquelético de classe III, com ângulo ANB de -3°, SNA de 77° e SNB de 80°, indicando retrognatismo maxilar como componente esquelético predominante da deformidade, com mandíbula dentro dos limites de normalidade.

Diante dos achados clínicos e cefalométricos, estabeleceu-se o diagnóstico de má oclusão de Classe III esquelética por retrognatismo maxilar. O plano de tratamento foi elaborado de forma multidisciplinar, com participação do cirurgião bucomaxilofacial e do ortodontista, sendo definida a realização de tratamento ortodôntico pré-operatório seguido de cirurgia ortognática monomaxilar com avanço da maxila por meio de osteotomia Le Fort I. A opção pela abordagem monomaxilar foi fundamentada na análise cefalométrica, que demonstrou ser o avanço maxilar isolado suficiente para a correção da relação esquelética, oclusal e estética do caso.

O tratamento ortodôntico pré-operatório teve duração de aproximadamente 18 meses, período no qual foram realizados o alinhamento e o nivelamento dos arcos dentários, a descompensação dentária com proinclinação dos incisivos inferiores e retroinclinação dos incisivos superiores, e a coordenação transversal dos arcos. Ao término dessa fase, nova documentação ortodôntica foi obtida, o planejamento cirúrgico foi refinado com auxílio de simulação em modelos digitais tridimensionais e predição de imagem fotográfica, e as guias oclusais interoclusais cirúrgicas foram confeccionadas. O paciente foi devidamente informado sobre os procedimentos, riscos e benefícios envolvidos, tendo assinado o termo de consentimento livre e esclarecido.

REMUNOM
ISSN 2178-6925

**Received:** 13/03/2026 - **Accepted:** 11/05/2026
**Vol**: 13.09
**DOI**: 10.66104/waj2re37
**Pages:** 1-20

O procedimento cirúrgico foi realizado sob anestesia geral com intubação orotraqueal, em ambiente hospitalar. Após antissepsia intra e extrabucal com clorexidina a 0,12% e 2% respectivamente, realizou-se a infiltração submucosa com solução anestésica de lidocaína a 2% com epinefrina 1:100.000 no fundo do vestíbulo superior bilateral, com finalidade hemostática e de hidrodissecção dos tecidos. A incisão foi realizada no fundo do vestíbulo superior, estendendo-se da região do primeiro molar superior direito ao primeiro molar superior esquerdo, mantendo-se um rodete de mucosa aderida de aproximadamente 5 mm para facilitar o fechamento por planos e preservar a vascularização do retalho.

O descolamento subperiostal foi realizado com descoladores de Freer e Molt, expondo toda a face anterior da maxila, as regiões zigomaticomaxilares bilaterais, as paredes laterais e mediais da abertura piriforme e as tuberosidades maxilares. Procedeu-se à proteção dos tecidos moles com afastadores de Minnesota e Langenbeck, com cuidado especial para identificação e preservação do nervo infraorbitário bilateralmente. A osteotomia horizontal foi então planejada com auxílio de broca esférica, sendo marcada a aproximadamente 5 mm acima dos ápices radiculares dos dentes superiores, da região do primeiro molar de um lado ao outro, passando acima da espinha nasal anterior.

Os cortes ósseos foram realizados com serra reciprocante e brocas de fissura, iniciando-se pelas paredes anteriores da maxila bilateralmente, seguindo-se os cortes das paredes laterais em direção às tuberosidades e, posteriormente, a osteotomia da parede medial com osteótomo delicado introduzido na abertura piriforme. A separação do septo nasal foi realizada com osteótomo de septo específico posicionado na linha mediana, e as conexões posteriores entre a maxila e as apófises pterigoides foram liberadas com osteótomos curvos de pterigomaxilar, com movimentos controlados de alavanca para evitar fraturas indesejadas na base do crânio. A mobilização completa do segmento maxilar foi confirmada com a manobra de Rowe, por meio de desimpactadores maxilares, obtendo-se liberdade total de movimentação do complexo dentoalveolar maxilar.

Após a completa mobilização, o segmento maxilar foi reposicionado conforme o planejamento cirúrgico, com avanço de 5 mm no sentido

REMUNOM
ISSN 2178-6925

**Received:** 13/03/2026 - **Accepted:** 11/05/2026
**Vol**: 13.09
**DOI**: 10.66104/waj2re37
**Pages:** 1-20

anteroposterior. A guia oclusal interoclusal foi inserida e a mandíbula posicionada em relação cêntrica, permitindo o assentamento preciso do segmento maxilar na posição planejada. A fixação esquelética foi realizada com quatro miniplacas de titânio do sistema 1,5 mm, posicionadas nas regiões zigomaticomaxilares e nos pilares caninos bilateralmente, fixadas com parafusos monocorticais de 6 e 8 mm de comprimento. A estabilidade da osteossíntese foi verificada manualmente e a oclusão final conferida com remoção da guia interoclusal, confirmando-se o encaixe oclusal planejado. Procedeu-se então à reposição e sutura do retalho mucoperiostal por planos, com fio reabsorvível Vicryl 3-0, com atenção ao reposicionamento do músculo orbicular do lábio superior para evitar o adelgaçamento labial pós-operatório.

Telerradiografia em norma lateral (cefalometria de perfil) pré-operatória evidenciando retrognatismo maxilar. Observa-se posicionamento posterior da maxila em relação à base do crânio, com discrepância esquelética classe III, confirmada pela análise cefalométrica. (Figura 1).

***Figura 1: Cefalometria de Perfil***



Instalação do guia cirúrgico para osteotomia Le Fort I no segmento maxilar esquerdo. O guia, confeccionado a partir do planejamento virtual, direciona a posição das osteotomias horizontais, garantindo reprodutibilidade e precisão no reposicionamento da maxila (Figura 2).

REMUNOM
ISSN 2178-6925

**Received:** 13/03/2026 - **Accepted:** 11/05/2026
**Vol**: 13.09
**DOI**: 10.66104/waj2re37
**Pages:** 1-20

***Figura 2: Instalação do Guia Cirúrgico – Lado Esquerdo***

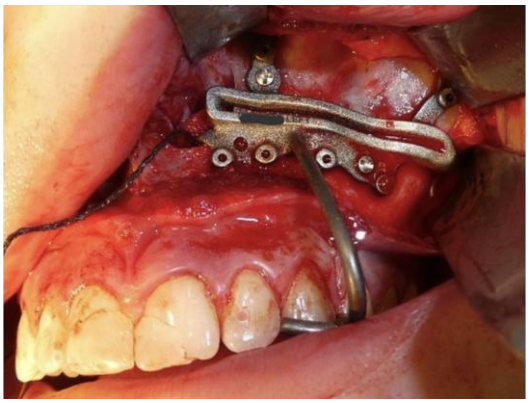

Instalação do guia cirúrgico para osteotomia Le Fort I no segmento maxilar direito. Observa-se o correto assentamento do guia sobre as estruturas de referência, permitindo a execução simétrica das osteotomias bilaterais (Figura 3).

***Figura 3: Instalação do Guia Cirúrgico – Lado Direito***

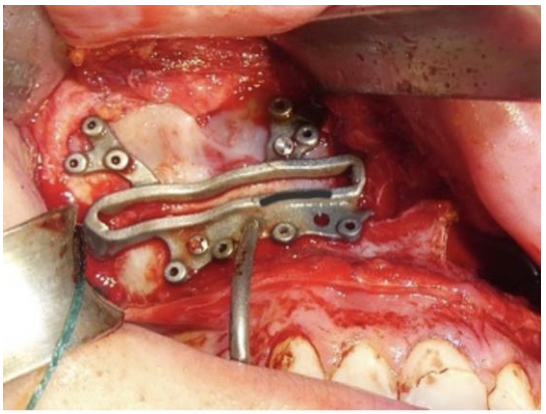

Fixação da placa de titânio com parafusos monocorticais na região maxilar esquerda após o reposicionamento do segmento ósseo. A osteossíntese rígida assegura a estabilidade tridimensional da maxila na posição planejada cirurgicamente (Figura 4).

REMUNOM
ISSN 2178-6925

**Received:** 13/03/2026 - **Accepted:** 11/05/2026
**Vol**: 13.09
**DOI**: 10.66104/waj2re37
**Pages:** 1-20

***Figura 4: Fixação da Placa – Lado Esquerdo***

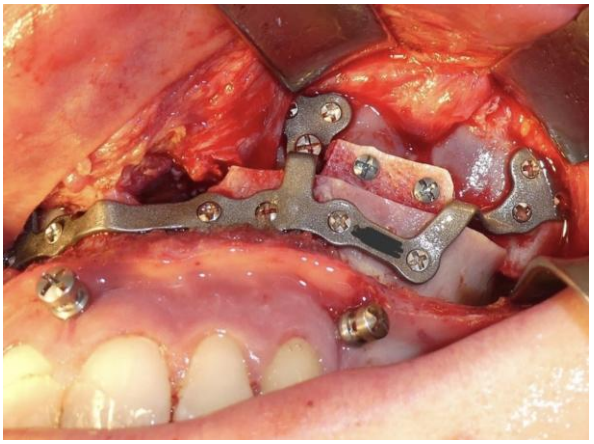

Fixação da placa de titânio com parafusos monocorticais na região maxilar direita. A fixação interna rígida bilateral completa o reposicionamento maxilar, mantendo a simetria e o avanço obtidos conforme o planejamento ortodôntico-cirúrgico (Figura 5).

***Figura 5: Fixação da Placa – Lado Direito***

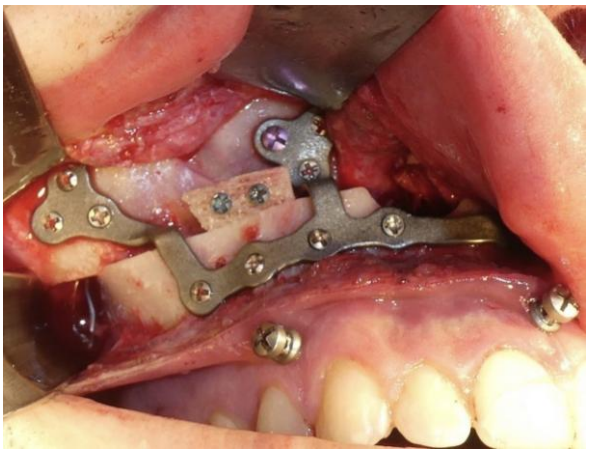

Verificação intraoperatória da oclusão após fixação bilateral das placas de titânio. Constata-se adequado encaixe oclusal, confirmando a reprodução fiel do planejamento e a estabilidade da maxila na nova posição (Figura 6).

REMUNOM
ISSN 2178-6925

**Received:** 13/03/2026 - **Accepted:** 11/05/2026
**Vol**: 13.09
**DOI**: 10.66104/waj2re37
**Pages:** 1-20

***Figura 6: Verificação da Oclusão Pós-Fixação***



Reconstrução tridimensional por tomografia computadorizada de feixe cônico (CBCT) pós-operatória demonstrando o resultado do reposicionamento maxilar. Evidencia-se a melhora das relações esqueléticas com avanço da maxila, harmonização do terço médio facial e oclusão adequada, em conformidade com o planejamento virtual preestabelecido (Figura 7).

***Figura 7: Reconstrução 3D Pós-Operatória***

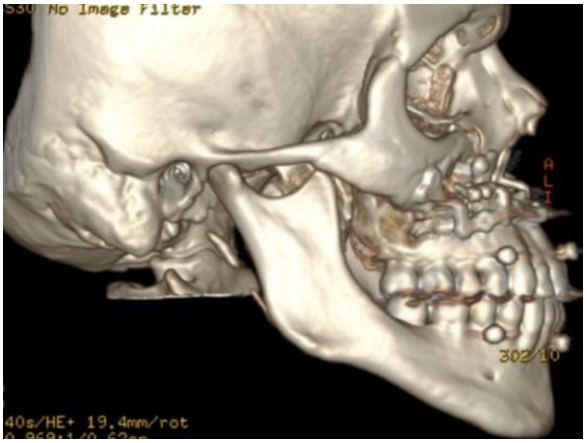


O pós-operatório imediato transcorreu sem intercorrências, com o paciente recebendo alta hospitalar no segundo dia após a cirurgia. Foram prescritos analgésico, anti-inflamatório e antibioticoterapia sistêmica, além de bochecho com clorexidina a 0,12%, orientações quanto à dieta pastosa fria nas primeiras semanas

REMUNOM
ISSN 2178-6925

**Received:** 13/03/2026 - **Accepted:** 11/05/2026
**Vol**: 13.09
**DOI**: 10.66104/waj2re37
**Pages:** 1-20

e cuidados com a higiene bucal. O acompanhamento clínico foi realizado nas primeiras 24 horas, 7, 14, 30 e 60 dias, com avaliação do edema, da oclusão, da estabilidade das miniplacas e da sensibilidade dos nervos infraorbitários. O paciente relatou melhora progressiva do edema e da dor, sem relato de parestesia persistente, deiscência de sutura ou outras complicações no período observado.

Após seis meses da intervenção cirúrgica, o paciente retornou ao acompanhamento ortodôntico para a fase de finalização do tratamento, com duração adicional de aproximadamente 12 meses. Ao término do tratamento, a análise clínica e cefalométrica evidenciou correção da relação esquelética e oclusal, com estabelecimento de oclusão de Classe I bilateral, overjet e overbite dentro dos parâmetros de normalidade, perfil facial reto e melhora expressiva da estética facial. O paciente relatou elevada satisfação com os resultados obtidos, tanto do ponto de vista funcional quanto estético, com resolução completa das queixas mastigatórias e melhora da autoestima relatada na consulta de controle final.

## 3. Resultados

Os resultados clínicos e cefalométricos obtidos ao término do tratamento demonstraram correção satisfatória da deformidade esquelética de Classe III apresentada pelo paciente. A análise cefalométrica pós-operatória evidenciou normalização do ângulo ANB, que evoluiu de -3° para +2°, com aumento do SNA de 77° para 82°, mantendo-se o SNB em 80°, confirmando o avanço efetivo do complexo maxilar e o estabelecimento de uma relação esquelética harmoniosa entre as bases ósseas maxilar e mandibular.

Clinicamente, observou-se correção completa da mordida cruzada anterior, com estabelecimento de oclusão de Classe I bilateral, overjet de 3 mm e overbite de 2 mm dentro dos parâmetros de normalidade. O perfil facial apresentou melhora expressiva, com projeção adequada do lábio superior, reequilíbrio dos terços faciais e convexidade facial compatível com os padrões estéticos de normalidade. O selamento labial passivo, anteriormente comprometido, foi restabelecido ao término do tratamento, com exposição dentária em repouso dentro dos limites considerados harmoniosos.

REMUNOM
ISSN 2178-6925

**Received:** 13/03/2026 - **Accepted:** 11/05/2026
**Vol**: 13.09
**DOI**: 10.66104/waj2re37
**Pages:** 1-20

Do ponto de vista funcional, o paciente relatou resolução completa das queixas mastigatórias previamente descritas, incluindo a fadiga muscular ao final das refeições e a dificuldade na incisão de alimentos. A amplitude dos movimentos mandibulares apresentou-se dentro da normalidade nas consultas de acompanhamento, sem relato de dor articular ou ruídos na articulação temporomandibular no período observado.

No que se refere às complicações, o pós-operatório transcorreu de forma satisfatória, sem registro de intercorrências trans-operatórias, deiscência de sutura, infecção, má união óssea ou parestesia persistente do nervo infraorbitário. O edema pós-operatório seguiu o padrão esperado para o procedimento, com regressão progressiva ao longo das primeiras semanas. A estabilidade da osteossíntese foi confirmada clinicamente em todas as consultas de retorno, sem mobilidade detectável do segmento maxilar reposicionado.

Os aspectos psicossociais também apresentaram evolução favorável. O paciente relatou melhora expressiva da autoestima e satisfação com os resultados estéticos nas consultas de controle realizadas aos seis, doze e dezoito meses após a finalização ortodôntica, período máximo de acompanhamento registrado no presente relato. Ao término do acompanhamento, tanto os objetivos funcionais quanto os estéticos propostos no planejamento inicial foram plenamente alcançados.

## 4. Discussão

Os achados clínicos e cefalométricos documentados no presente caso demonstraram correção efetiva da deformidade esquelética de classe III por pronatismo maxilar, com resultados funcionais e estéticos plenamente compatíveis com os objetivos estabelecidos no planejamento inicial. A normalização do ângulo ANB, o reequilíbrio das bases ósseas e o estabelecimento de oclusão de Classe I bilateral confirmam que a seleção criteriosa da técnica cirúrgica, fundamentada em análise cefalométrica detalhada e simulação pré-operatória individualizada, foi determinante para o êxito terapêutico observado. Esses resultados reforçam que o diagnóstico preciso da etiologia da deformidade, se mandibular, maxilar ou

REMUNOM
ISSN 2178-6925

**Received:** 13/03/2026 - **Accepted:** 11/05/2026
**Vol**: 13.09
**DOI**: 10.66104/waj2re37
**Pages:** 1-20

combinada, constitui o passo mais crítico de todo o processo de planejamento cirúrgico-ortodôntico.

A opção pela abordagem monomaxilar com realização exclusiva da osteotomia Le Fort I mostrou-se adequada para o caso em questão, uma vez que a cefalometria indicou o retrognatismo maxilar como componente esquelético predominante, com a mandíbula dentro dos limites de normalidade. Essa escolha evitou a realização de procedimentos desnecessários sobre estruturas ósseas sem comprometimento primário, reduzindo o tempo cirúrgico, o risco de complicações e o impacto do tratamento sobre o paciente. É importante destacar, contudo, que casos limítrofes, nos quais a contribuição relativa de cada base óssea para a deformidade total é menos evidente, podem demandar abordagem bimaxilar para obtenção de resultados esqueléticos e estéticos equivalentes, o que reforça a necessidade de planejamento individualizado e criterioso em cada situação clínica.

A melhora funcional relatada pelo paciente, com resolução completa da dificuldade mastigatória e da fadiga muscular previamente descritas, decorreu diretamente do restabelecimento de uma relação oclusal adequada, que permitiram distribuição mais eficiente das forças mastigatórias e redução da sobrecarga musculoesquelética. A amplitude dos movimentos mandibulares e a ausência de sintomatologia articular no período de acompanhamento sugerem boa adaptação neuromuscular após o reposicionamento maxilar, o que é esperado em casos nos quais a relação esquelética é corrigida de forma harmoniosa e sem comprometimento da dinâmica condilar.

A melhora dos aspectos psicossociais, com relato de aumento da autoestima e satisfação com a aparência facial, representa um dos resultados de maior relevância para a qualidade de vida do paciente e deve ser considerada como desfecho terapêutico tão importante quanto os achados cefalométricos e oclusais. A insatisfação estética com o perfil facial e o impacto nas relações interpessoais, descritos pelo paciente já na consulta inicial, evidenciam que as deformidades esqueléticas de Classe III transcendem o campo meramente funcional, impondo ao tratamento a responsabilidade de promover resultados que contemplem integralmente o bem-estar biopsicossocial do indivíduo.

REMUNOM
ISSN 2178-6925

**Received:** 13/03/2026 - **Accepted:** 11/05/2026
**Vol**: 13.09
**DOI**: 10.66104/waj2re37
**Pages:** 1-20

O planejamento pré-operatório detalhado, com avaliação tomográfica das estruturas anatômicas, montagem em articulador e confecção de guias oclusais interoclusais, mostrou-se essencial para a segurança e a previsibilidade do procedimento realizado. A identificação prévia das relações entre os ápices radiculares e o traçado da osteotomia, bem como a localização do nervo infraorbitário, permitiu a execução técnica com margens de segurança adequadas, o que se refletiu na ausência de complicações neurossensoriais no pós-operatório. Esses aspectos reforçam que a qualidade do planejamento pré-cirúrgico é diretamente proporcional à segurança intraoperatória e à previsibilidade dos resultados obtidos.

O presente relato apresenta limitações que devem ser explicitadas para adequada interpretação dos resultados descritos. Em primeiro lugar, o desenho descritivo e unicêntrico, inerente ao estudo de caso único, impede qualquer generalização dos achados para populações mais amplas de pacientes com deformidades de Classe III, uma vez que a evolução favorável observada pode estar relacionada a características individuais do paciente que não necessariamente se reproduzem em outros contextos clínicos. Em segundo lugar, o presente relato não contempla comparação com abordagens alternativas, como o uso de enxertos ósseos para avanços de maior magnitude ou a realização de cirurgia bimaxilar, limitando a avaliação crítica da conduta empregada frente a outras opções disponíveis. Em terceiro lugar, o seguimento de dezoito meses, embora suficiente para a documentação dos resultados imediatos, é insuficiente para avaliação da estabilidade esquelética em médio e longo prazo, não sendo possível afirmar que os resultados obtidos se manterão ao longo dos anos subsequentes. Por fim, os resultados descritos refletem a conduta de um serviço com experiência consolidada em cirurgia ortognática, o que implica elevada dependência de expertise operatória, podendo não corresponder ao desempenho observado em centros com menor volume cirúrgico ou equipes em fase inicial de curva de aprendizado.

Apesar das limitações apontadas, o presente relato contribui para a documentação científica das condutas empregadas no tratamento das

REMUNOM
ISSN 2178-6925

**Received:** 13/03/2026 - **Accepted:** 11/05/2026
**Vol**: 13.09
**DOI**: 10.66104/waj2re37
**Pages:** 1-20

deformidades esqueléticas de Classe III, reforçando a relevância do planejamento multidisciplinar, da avaliação cefalométrica individualizada e do rigor técnico na execução da osteotomia Le Fort I como pilares fundamentais para o sucesso terapêutico. A integração entre cirurgia bucomaxilofacial e ortodontia, desde a fase diagnóstica até o acompanhamento pós-operatório, mostrou-se indispensável para a obtenção dos resultados funcionais e estéticos documentados.

## 5 Conclusão

O presente relato de caso demonstrou que a cirurgia ortognática monomaxilar por meio da osteotomia Le Fort I com avanço maxilar constitui uma abordagem eficaz e segura para a correção da má oclusão de classe III esquelética por retrognatismo maxilar, desde que fundamentada em diagnóstico preciso, planejamento individualizado e execução técnica criteriosa. Os objetivos funcionais e estéticos propostos no planejamento inicial foram plenamente alcançados, com correção da relação esquelética, estabelecimento de oclusão de Classe I bilateral, melhora do perfil facial e resolução das queixas mastigatórias relatadas pelo paciente.

A conduta multidisciplinar, integrando as especialidades de cirurgia bucomaxilofacial e ortodontia em todas as fases do tratamento, mostrou-se indispensável para a obtenção dos resultados documentados. O planejamento pré-operatório detalhado, com análise cefalométrica, avaliação tomográfica e simulação cirúrgica, foi determinante para a segurança intraoperatória e para a previsibilidade dos resultados, evidenciando que a qualidade do planejamento é diretamente proporcional ao sucesso terapêutico em cirurgia ortognática.

Os benefícios promovidos pelo tratamento não se restringiram aos aspectos clínicos e oclusais, estendendo-se à qualidade de vida do paciente, com melhora expressiva dos domínios funcional, estético e psicossocial. Esse achado reforça que as deformidades esqueléticas de classe III devem ser compreendidas em sua dimensão biopsicossocial, e que o sucesso do tratamento deve ser avaliado de forma ampla, contemplando não apenas os resultados cefalométricos, mas também a satisfação e o bem-estar integral do paciente.

REMUNOM
ISSN 2178-6925

**Received:** 13/03/2026 - **Accepted:** 11/05/2026
**Vol**: 13.09
**DOI**: 10.66104/waj2re37
**Pages:** 1-20

Reconhece-se que as conclusões derivadas de um relato de caso único não permitem generalizações para populações mais amplas, e que o período de acompanhamento registrado é insuficiente para afirmações definitivas sobre a estabilidade dos resultados em longo prazo. Estudos prospectivos com maior casuística, seguimento prolongado e comparação entre diferentes abordagens cirúrgicas são necessários para consolidar as evidências disponíveis acerca do tratamento das deformidades esqueléticas de classe III e orientar de forma mais robusta a tomada de decisão clínica nessa área.

## Referências

BEUKES, J.; REYNEKE, J. P.; BECKER, P. J. Variações nas dimensões anatômicas do ramo mandibular e a presença de terceiros molares: seu efeito na osteotomia sagital do ramo. ***International Journal of Oral and Maxillofacial Surgery*****,** v. 42, n. 3, p. 303–307, 2013. DOI: 10.1016/j.ijom.2012.09.020.

CENZATO, N.; NOBILI, A.; MASPERO, C. Prevalência de maloclusões dentárias em diferentes áreas geográficas: revisão de escopo. ***Dentistry Journal (Basel)***, v. 9, p. 117, 2021. DOI: 10.3390/dj9100117.

KILINC, A.; ERTAS, U. Avaliação da qualidade de vida de pacientes com deformidades de Classe III tratados com cirurgia ortognática. ***Journal of Oral and Maxillofacial Surgery***, v. 73, p. e1–e5, 2015. DOI: 10.1016/j.joms.2015.02.019.

KO, E. W.; HUANG, C. S.; CHEN, Y. R. Characteristics and corrective outcome of face asymmetry by orthognathic surgery. ***Journal of Oral and Maxillofacial Surgery*****,** v. 67, n. 10, p. 2201–2209, 2009. DOI: 10.1016/j.joms.2009.04.039.

LIAO, Y. F.; CHEN, Y. F.; YAO, C. F.; CHEN, Y. A.; CHEN, Y. R. Long-term outcomes of bimaxillary surgery for treatment of asymmetric skeletal class III deformity using surgery-first approach. ***Clinical Oral Investigations***, v. 23, n. 4, p. 1685–1693, 2019. DOI: 10.1007/s00784-018-2603-y.

MILORO, M.; PETERSON, L. J. ***Princípios de cirurgia oral e maxilofacial*****.** 2. ed. v. 2. Shelton: People's Medical Publishing House, 2011.

REZAEI, F.; MASALEHI, H.; GOLSHAH, A.; IMANI, M. M. Oral health related quality of life of patients with class III skeletal malocclusion before and after orthognathic surgery. ***BMC Oral Health*****,** v. 19, n. 1, p. 289, 2019. DOI: 10.1186/s12903-019-0989-9.

SCHILBRED ERIKSEN, E.; MOEN, K.; WISTH, P. J.; LØES, S.; KLOCK, K. S. Satisfação do paciente e qualidade de vida relacionada à saúde bucal 10 a 15 anos

REMUNOM
ISSN 2178-6925

**Received:** 13/03/2026 - **Accepted:** 11/05/2026
**Vol**: 13.09
**DOI**: 10.66104/waj2re37
**Pages:** 1-20

após o tratamento ortodôntico-cirúrgico do prognatismo mandibular. ***International Journal of Oral and Maxillofacial Surgery*****,** v. 47, n. 8, p. 1015–1021, 2018.

## APÊNDICE

Este estudo caracteriza-se como um relato de caso clínico individual, de natureza descritiva, sem delineamento experimental, não envolvendo grupo controle ou intervenção com finalidade de pesquisa, mas sim a descrição de conduta terapêutica realizada conforme as indicações clínicas estabelecidas. De acordo com as diretrizes da Resolução nº 466/2012 do Conselho Nacional de Saúde e normativas complementares, relatos de caso, quando não configuram pesquisa envolvendo seres humanos, podem ser dispensados de apreciação por Comitê de Ética em Pesquisa.

Ressalta-se, contudo, que todos os princípios éticos foram rigorosamente respeitados, incluindo a preservação da identidade do paciente e a confidencialidade das informações. O paciente foi devidamente esclarecido acerca do diagnóstico, das alternativas terapêuticas, dos riscos e benefícios do tratamento proposto, tendo assinado o Termo de Consentimento Livre e Esclarecido (TCLE) para a realização do procedimento, bem como autorização específica para uso de imagens clínicas, intraoperatórias e exames radiográficos para fins acadêmicos e científicos.

Adicionalmente, o acompanhamento clínico foi realizado de forma sistemática, com avaliações periódicas previamente estabelecidas, garantindo o monitoramento da evolução do caso, a detecção precoce de possíveis intercorrências e a adequada condução terapêutica até o momento atual, em conformidade com os princípios da boa prática clínica.