Faculdade Presidente Antônio Carlos de Teófilo Otoni - Maio de 2018

BENEFÍCIOS DA CIRURGIA DE AVANÇO MAXILO-MANDIBULAR NO TRATAMENTO DA SÍNDROME DA APNEIA HIPOPNEIA OBSTRUTIVA DO SONO

Jackson Nazareno de Andrade Câmara[1], Vítor Amorim de Andrade Câmara[2], Thiago Guimarães Cerqueira[3]

Resumo

Este trabalho aborda a Síndrome da Apnéia Obstrutiva do Sono, doença caracterizada pela parada respiratória durante o sono, devido a uma obstrução mecânica das vias aéreas superiores, determinando assim a não entrada do ar para os pulmões. Pretende-se neste estudo apresentar as consequências da referida síndrome e a cirurgia de avanço maxilo-mandibular como importante alternativa no tratamento. Para tanto, realizou-se pesquisa bibliográfica, descritiva quanto aos fins, de abordagem quantiqualitativa. Os achados da literatura revelam que o ronco é um dos principais alertas para a presença da síndrome; as arritmias cardíacas, assim como variações significativas do débito cardíaco, pressão arterial e pulmonar, pressão de perfusão cerebral e da pressão intracraniana podem ser determinadas por períodos apnéicos. Outras consequências são: hipertensão pulmonar, hipertrofia do ventrículo direito e esquerdo, cor pulmonale, insuficiência cardíaca direita e edema dos membros inferiores. Infarto agudo do miocárdio, AVC isquêmico ou hemorrágico e morte súbita são as principais causas de mortalidade como consequência da síndrome da apneia. O tratamento clínico da síndrome é efetivo através do uso de Pressão Positiva Contínua de Ar e o tratamento cirúrgico apresenta diversas modalidades, variando com o nível da obstrução. Pode-se afirmar que as cirurgias ortognáticas e de mentoplastia tem se apresentando como uma nova opção de tratamento cirúrgico, sem os riscos e inconveniências relatadas anteriormente, conquistando um espaço aéreo maior, impedindo assim, o colabamento das paredes da faringe medidas em telerradiografias de perfil.

Palavras-chave: Síndrome da Apnéia Obstrutiva do Sono; Cirurgia Buco-Maxilo-Facial; Cirurgia Ortognática; Doenças Cardiovasculares

Abstract

This work addresses the Obstructive Sleep Apnea Syndrome, a disease characterized by respiratory arrest during sleep due to mechanical obstruction

[1] Graduação em Odontologia pela Faculdade Federal de Odontologia de Diamantina, Especialista em Cirurgia e Traumatologia Buco-Maxilo-Facial pela UNINCOR, acadêmico do segundo período do curso de Medicina FAMMUC - UFVJM. E-mail: jacnazareno@hotmail.com

[2] Acadêmico do nono período do curso de Medicina FAMED - UFVJM. E-mail:vihcamara@gmail.com

[3] Graduação em Medicina pela Faculdade de Medicina de Teresópolis, especialista em Cardiologia pela Sociedade Brasileira de Cardiologia, especialista em Ecocardiografia pela Santa Casa de Belo Horizonte , professor da Faculdade de Medicina FAMMUC – UFVJM – tgcerqueira@hotmail.com

of the upper airways, thus determining the non-entry of air into the lungs. This study intends to present the consequences of this syndrome and maxillo-mandibular advancement surgery as an important alternative in the treatment. For that, a bibliographic quantitative research was carried out, beeing descriptive in its objectives. The findings of the literature reveal that snoring is one of the main alerts for the presence of the syndrome; cardiac arrhythmias, as well as significant variations in cardiac output, blood pressure and pulmonary pressure, cerebral perfusion pressure and intracranial pressure can be determined by apneic periods. Other consequences are: pulmonary hypertension, right and left ventricle hypertrophy, cor pulmonale, right heart failure and lower limb edema. Acute myocardial infarction, ischemic or hemorrhagic stroke, and sudden death are the major causes of mortality as a consequence of the apnea syndrome. The clinical treatment of the syndrome is effective through the use of Continuous Positive Air Pressure and the surgical treatment has several modalities, varying with the level of the obstruction. It is possible to affirm that orthognathic and mentoplasty surgeries have been presented as a new option for surgical treatment, without the risks and inconveniences previously reported, creating a larger air space, thus preventing the collapse of the walls of the pharynx measured in sideface teleradiography.

Keywords: Obstructive Sleep Apnea Syndrome; Buco-Maxillo-Facial Surgery; Orthognathic surgery; Cardiovascular diseases

1 Introdução

A Síndrome da Apnéia Hipopnéia Obstrutiva do sono (SAHOS) é uma doença caracterizada pela parada respiratória durante o sono, devido a uma obstrução mecânica das vias aéreas superiores, determinando assim a não entrada do ar para os pulmões, e diferente da apnéia central que é idiopática, a apnéia obstrutiva tem causas anatômicas, que podem ser definidas mediante exames adequados, havendo possibilidades de tratamento curativo.

O ronco é um dos principais alertas para a presença da síndrome, embora o mesmo exista de forma isolada (ronco habitual) ou fazendo parte de outras manifestações de distúrbios respiratórios do sono. As manifestações adicionais noturnas são engasgos, agitação (atividade motora anormal), fragmentação do sono, refluxo gastroesofágico, sudorese excessiva, insônia, enurese (principalmente em crianças) e a parada respiratória. Durante o dia as manifestações mais comuns são: sonolência excessiva, perda de memória e déficit de atenção, dificuldades de execução e aprendizado de tarefas, alterações na personalidade (irritabilidade, agressividade, depressão, apatia),

impotência sexual, cefaléias matinais, xerostomia, perda auditiva (em alguns casos) e hiperatividade (em crianças).

A SAHOS, como o nome sugere, é do tipo obstrutivo, ou seja, a passagem do ar pelas vias aéreas está dificultada ou impedida por um bloqueio anatômico, havendo sim, esforço respiratório para vencer a barreira física, portanto sem parada dos centros respiratórios.

A contração do diafragma durante a inspiração, aumenta ainda mais a possibilidade de colabamento, pois gera uma pressão negativa, resultando em um movimento de sucção destinado a introduzir o ar nos pulmões. Esta pressão negativa aproxima as paredes da faringe a exemplo do que ocorre com um canudinho de refresco quando é sugado sem a presença de líquido.

Considerando as ideias até aqui expostas, este trabalho objetiva apresentar as consequências da referida síndrome e a cirurgia de avanço maxilo-mandibular como importante alternativa no tratamento. Para tanto, realizou-se pesquisa bibliográfica, descritiva quanto aos fins, de abordagem quantiqualitativa, revisando publicações científicas no período de 2002 a 2014.

2 SAHOS: aspectos gerais

A seqüência com que se desenvolveu o conhecimento da SAHOS pode ser historiado da seguinte forma segundo MURILO & JORQUERA (2008): em 1837 descrito na obra de Charles Dickens " Los papeles póstumos del club de Pickwick"; em 1918 William Osler descreve alguns casos ; em 1956 Burwel estabelece o termo Síndrome de Pickwick; em 1965 Gastault descreve episódios de apnéia durante o sono; Guilleminault descreve o quadro de Apnéia Obstrutiva do Sono em 1976 ;explicação da fisiopatologia do quadro por Remmers em 1978

Segundo Gislason et al (1995) apud Avelino (2002), a apnéia foi definida em 1976 por Guilleminault, como a cessação do fluxo aéreo pela boca e nariz por mais de 10 segundos e SAHOS como a presença de 30 ou mais episódios de apnéia durante 7 horas de sono noturno, detectados pela polissonografia.

A fisiopatologia da SAHOS consiste do colabamento da faringe, durante o sono, em pacientes que apresentem os fatores acima descritos (promotores de estreitamento da faringe). Este colabamento ocorre em uma faringe já

estreitada, pelo relaxamento da musculatura da faringe e da língua, somado à posição de decúbito dorsal (assumida durante o sono somente pelo ser humano), que faz com que a parede anterior da faringe se aproxime e por vezes toque a parede posterior da mesma, levando assim à obstrução mecânica, conforme apresenta FIG. 1:

Figura 1: Fisiopatologia da SAHOS segundo Remmers

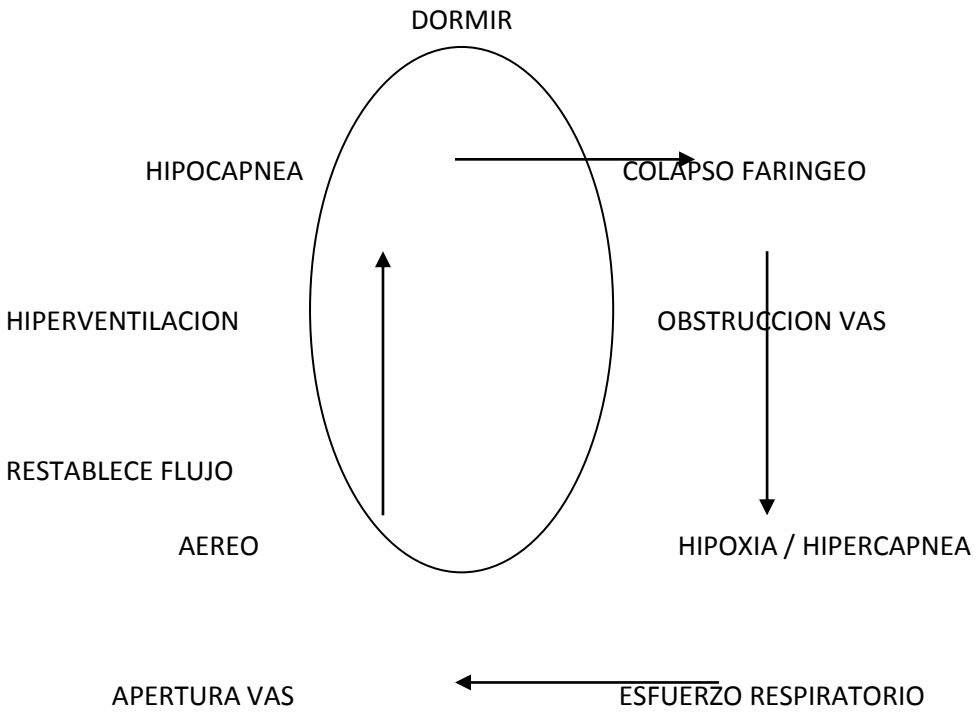

Fonte: MURILO & JORQUERA (2008)

O diagnóstico é feito com base na história clínica e anamnese dirigida para as alterações do sono e manifestações diurnas, complementado com avaliação sistêmica e exame local das VAS, e principalmente pela polissonografia. Radiografias cefalométricas, ressonância magnética e tomografia computadorizada mostrarão as causas anatômicas da obstrução, direcionando assim, o tratamento.

Hipertrofia das tonsilas palatinas e linguais, das adenóides, úvula longa e pilares amigdalianos redundantes, palato rebaixado, macroglossia, epiglote

flácida, retrognatia e aumento da circunferência do pescoço são achados comuns durante o exame. (COMPOSTRINI;PRADO; PRADO, 2014)

As causas da obstrução das vias aéreas podem estar na rinofaringe, na bucofaringe ou na hipofaringe. Na rinofaringe, seria determinada basicamente por crescimento das vegetações adenoideanas. Na bucofaringe os responsáveis seriam: palato mole e úvula alongados, hipertrofia amigdaliana, hipertrofia de base de língua. Na hipofaringe os responsáveis seriam retroposicionamento de língua e osso hióide.

Segundo Pinto (2002), as arritmias cardíacas, assim como variações significativas do débito cardíaco, pressão arterial e pulmonar, pressão de perfusão cerebral e da pressão intracraniana podem ser determinadas por períodos apnéicos. Pacientes com HAS apresentam SAHOS em 26% a 48% dos casos, enquanto pacientes com SAHOS apresentam HAS em 40% a 81% . Afirma, ainda que, 16% dos pacientes infartados apresentam SAHOS.

Outras consequências são: hipertensão pulmonar, hipertrofia do ventrículo direito e esquerdo, cor pulmonale, insuficiência cardíaca direita e edema dos membros inferiores. Infarto agudo do miocárdio, AVC isquêmico ou hemorrágico e morte súbita são as principais causas de mortalidade como consequência da SAHOS.

3 Características e Tratamento

Para o tratamento da SAHOS, inicialmente, em casos mais leves, tem-se o aconselhamento profissional como terapia comportamental (perda de peso, posição de dormir, evitar bebidas alcoólicas, etc) e a prescrição de medicamentos (descongestionantes nasais, moduladores do sono suprimindo a fase REM, etc). Os meios físicos, são representados por aparelhos que promovem um reposicionamento temporário da mandíbula ou compressores que forçam a entrada de ar para os pulmões (CPAP). Nenhum destes métodos promove a cura, somente um controle dos sintomas, condicionado à adesão do paciente ao tratamento, o que ocorre de forma expressiva apenas nos primeiros dias, sendo abandonado com o tempo devido aos inconvenientes associados. (ZONATO e FORMIGONI, 1997)

Cada procedimento tem sua indicação precisa, embasada no

diagnóstico do nível da obstrução, apresentando cada uma, percentuais variados de resolutividade.

Segundo Pinto (2002), sono fragmentado, agitado, enurese, insônia, sudorese excessiva, são alguns dos sintomas noturnos. Sonolência excessiva, perda de memória e déficit de atenção, dificuldades de execução e aprendizado de tarefas, alterações na personalidade (irritabilidade, agressividade, depressão, apatia) impotência sexual, cefaléias matinais, xerostomia, perda auditiva (em alguns casos) e hiperatividade (em crianças), são sintomas diurnos, conseqüentes à noite de sono mal dormida.

A SAHOS é uma condição que apresenta alta morbidade, em função da redução da qualidade e expectativa de vida, e alta mortalidade. A cirurgia de avançamento maxilo-mandibular (AMM) revolucionou o tratamento da SAHOS, estando indicada na falha ou rejeição ao CPAP, nos casos com ou sem deformidade esquelética facial, em portadores de SAHOS de grau moderado e grave. Mesmo na maioria dos casos mais graves, o AMM tem apresentado morbidade e desconforto mínimo para os pacientes. Apresenta hoje índices de cura em torno de 95% para SAHOS moderada e grave.

Segundo Colombini (2002) as vias aéreas superiores constituem um tubo de duas extremidades rígidas; a primeira representada pela nasofaringe e a segunda pela traquéia e laringe, estruturas estas duras e não colapsáveis. Estas estruturas dão suporte às paredes da faringe nos seus três níveis principais: nasofaringe, orofaringe e hipofaringe, que são constituídas de tecido mole e, portanto, são colapsáveis. A cirurgia ortognática passou a ser usada para tratar a síndrome no final dos anos 70, quando o avanço mandibular foi usado com esta finalidade.

Tabela 1: Valores Cefalométricos de 20 adultos com faces bem balanceadas, oclusão normal e sem tratamento

	Homens (n = 10)		Mulheres (n= 10)	
	S	SD	S	SD
Base anterior do crânio (linha sela-nasio)	80	2	73	3
Comprimento maxilar (linha Ans-Pns)	62,5	4	54	3
Comprimento mandibular (linha Goc-Me)	84,5	5	74	5
Distância atlas-maxila (linha A-Pns)	36	3,5	36	3
Espaço faríngeo superior (linha Upphw – PP1)	26	4	24	3,5
Espaço póstero-palatal mediano (linha PP2–PP')	12	3	14	2
Comprimento palato mole (linha Pns-P)	34	5	35	4,5
Espaço faríngeo médio (linha Mpphw–Maphw)	22	4,5	21	3,5
PAS – espaço faríngeo posterior (linha B-Go/Tb)	15,5	3,5	13	2,5
Distância hióide-terceira vértebra (linha C3-H)	41	3,5	36	3
Distância hióide-plano mandibular (linha MP-H)	19	6	15	3
TGL (*tongue length*) (linha Tb-Tt)	79	5	72,5	3
TGH (*tongue height*) (linha Td-Tt/Tb)	29,5	3	24	3
LAS — espaço aéreo inferior (linha C3'–H')	17,5	4	13,5	2

Fonte: Ann Arbor Mi, Sample (1984 in COLOMBINI, 2002)

O processo de diagnóstico deve seguir a sistemática de abordagem de toda condição patológica, ou seja, primeiro a anamnese e exame físico, seguido então pelos exames complementares. Durante a anamnese, o relato será referente aos sintomas diurnos por parte do paciente e dos sintomas noturnos por parte do cônjuge ou qualquer companheiro de quarto. No exame físico, procura-se avaliar a presença de situações predisponentes, como obesidade, micrognatia, palato mole alongado, nariz afuncional, respiração bucal, etc. Como exames complementares temos a nasofibroscopia, a telerradiografia, a tomografia computadorizada (TC), a ressonância nuclear magnética (RNM), e a polissonografia (considerada o padrão ouro no processo de diagnóstico). A nasofibroscopia é realizada pelo otorrinolaringologista e pode definir o nível da obstrução. A TC, a RNM e a telerradiografia com análise cefalométrica nos mostra toda a via aérea superior, permitindo assim avaliar as suas dimensões. A polissonografia mostra, durante uma noite de sono no laboratório, as variações no eletrocardiograma, eletroencefalograma, eletromiografia, eletro-oculograma, fluxo de ar nasal, oximetria, nos confirmando os relatos da anamnese, e mostrando o IAH (índice de apnéia e hipopnéia) por hora. (SOCIEDADE BRASILEIRA DE OTORRINOLARINGOLOGIA - SBORL, 2002)

Segundo Avelino (2002, p.50), “apnéia associada com roncos foi descrita pela primeira vez por Broadbent em 1877”. Com a obstrução da passagem de

ar, ocorre a hipóxia, fazendo com que ocorra um despertar, por vezes subclínico, permitindo ao indivíduo respirar adequadamente, e provocando neste momento a emissão do som do ronco. Ao adormecer novamente, as condições da obstrução são retomadas e se desenvolve um novo episódio, formando assim um ciclo que se desenvolve por toda a noite.

Tendo como base os escritos de Lorenzetti (2003), cerca de um terço da vida se destina ao sono, sendo assim, distúrbios respiratórios neste período se tornam extremamente significativos, merecendo esforços no sentido de compreendê-los e trata-los. Para tanto, se faz necessário um entendimento do sono, para em seguida analisar as alterações respiratórias. Durante o sono, verifica-se, através do eletroencefalograma (EEG), dois estágios distintos. O sono REM (Rapid Eyes Movement) ou sono de movimentos rápidos dos olhos, é precedido pelo sono de ondas lentas ou NREM (Não REM) . O primeiro estágio (NREM) é caracterizado pela manutenção da freqüência cardíaca (FC) e respiratória (FR) constantes e lentas, além de uma pressão arterial (PA) baixa, porém sem total relaxamento muscular. O sono REM, de forma diferente, caracteriza-se por aumento da atividade do sistema nervoso autônomo, com grandes flutuações de PA, FC, FR , porém com total relaxamento muscular. Para a Associação Americana de Desordens do Sono, (1990) na Classificação das Desordens do Sono aparecem quatro grandes grupos: dissonias, parassonias, distúrbios médico-psiquiátricos do sono e distúrbios relacionados ao sono. A Síndrome da Apnéia e Hipopnéia Obstrutiva do Sono (SAHOS) se encontra no grupo das dissonias, ditas como distúrbios que produzem excessiva sonolência.

Conhecendo-se a anatomia da faringe, que não possui um arcabouço de sustentação e considerando o relaxamento muscular característico do sono REM, pode-se entender a fisiopatologia da SAHOS, em indivíduos que apresentem condições predisponentes. A maioria dos pacientes não possui uma massa específica ocupando um espaço determinado faríngeo, e sim, mais comumente, eles têm é uma anatomia desproporcional. O ronco é parte de um espectro de hipersonolência com períodos de apnéia. Se isso é contínuo, leva a hipoventilação alveolar e, se progredir, pode desenvolver hipertensão pulmonar e arterial, além de policitemia e cor pulmonale culminando com a morte caso não ocorra intervenção. Essa evolução é dependente do grau de

apnéia. O início da obstrução ocorre com o contato da língua com o palato mole e a faringe, isso faz pressão negativa levando a um colapso progressivo da região faríngea inferior. Estes episódios de apnéia do sono são interrompidos com um aumento da contração muscular faríngea permitindo uma patência da via aérea.

O período de apnéia é determinado basicamente pela fase REM, cuja apnéia costuma apresentar duração maior. Verifica-se um aumento na PCO2 e uma diminuição da PO2 durante os episódios de apnéia, sendo que períodos de apnéias de 60 segundos podem rebaixar a PO2 para níveis de concentrações de 35~50mmHg. Como a reserva de O2 é dependente da capacidade pulmonar, ocorre uma dessaturação de O2 mais intensa nos indivíduos obesos e em posição supina. O organismo para compensar esta dessaturação de O2 pode liberar catecolaminas, reagindo com um aumento da pressão arterial e com uma conseqüente hipertrofia ventricular, podendo levar ou piorar uma ICC instalada ou desencadear arritmias. Além do mais, a retenção de CO2 induz uma alcalose metabólica compensatória. Essa por sua vez deprime mais o centro respiratório, tornando-o menos responsivo, levando a uma piora da acidose respiratória, provocada pela hipóxia inicial. O resultado é um ciclo vicioso, com cada vez mais aumento da hipoxemia, que leva então de novo a HAS, ICC, hipertensão pulmonar, cor pulmonale e arritmia cardíaca (bradicardia sinusal, bloqueio A-V, complexo ventricular prematuro, taquicardia ventricular e assistolia temporária). A relação é verídica, pois qualquer procedimento que alivie a obstrução, não só resolve a apnéia, como melhora a arritmia, a hipertensão pulmonar e a HAS. Considerando ser a SAHOS um comprometimento obstrutivo das VAS, ou seja, tendo causas anatômicas detectáveis, o tratamento que se mostra mais efetivo é o cirúrgico. As modalidades cirúrgicas contemplam basicamente dois métodos: o By-pass ou a reconstrução da VAS. O by-pass, representado pela traqueostomia, fornece uma nova entrada para o sistema respiratório, contornando, assim a área da obstrução. Está praticamente abandonado pelo comprometimento social e médico. A reconstrução da VAS, é o método mais usado, englobando cirurgias nasais, palatais, linguais, e esqueléticas (maxilo-mandibulares). Em nível nasal, são executados principalmente a correção do septo (septoplastia) e a remoção dos cornetos inferiores (turbinectomia), isolados ou associados. Procedimentos

palatais são representados pela uvulopatoplastia (UPP), uvulopalatofaringoplastia (UPFP), uvulopalatoplastia a laser (LAUP), retalho uvulopalatal reversível (RUR) e faringoplastia de avanço transpalatal. Procedimentos sobre a língua são glossectomia mediana a laser (GML), tonsilectomia lingual e linguoplastia (glossoplastia). As cirurgias esqueléticas (maxilo-mandibulares) são osteotomia mandibular com avanço do genioglosso (GA) e osteotomia de avanço maxilo-mandibular (MMO ou AMM). LORENZETTI (2003)

De acordo com Valera et al (2004), a hipotonia dos músculos intercostais e das vias aéreas superiores da fase REM predispõem, respectivamente, à acentuação da diminuição da capacidade residual funcional e à apnéia do sono.

Indivíduos obesos, micrognatas, com palato mole alongado, osso hióide posicionado caudalmente, apresentam condições favoráveis para que ocorra uma obstrução, pois o relaxamento da musculatura durante o sono, somado ao decúbito dorsal, permite que ocorra a aproximação da parede anterior com a parede posterior da faringe. Nestes indivíduos, devido às condições citadas, o espaço já está diminuído, o que faz com que esta aproximação acrescida, permita o colabamento das paredes, resultando em fechamento total e conseqüente apnéia. Para Mancini et al (2000) é uma doença crônica, progressiva, incapacitante, com alta mortalidade e morbidade cardiovascular. O ronco é um dos principais alertas para a presença da síndrome, embora o mesmo exista de forma isolada (ronco habitual) ou fazendo parte de outras manifestações de distúrbios respiratórios do sono. (BURGER et al, 2004)

Martinho et al (2004) diz que segundo a literatura a uvulopalatofaringoplastia apresenta melhores resultados em casos mais leves.

Segundo Mekhitarian Neto et al (2005) a obstrução nasal e a conseqüente respiração bucal levam a alterações no crescimento e desenvolvimento crânio-facial, principalmente nos primeiros anos de vida. Ao persistirem estas alterações na adolescência e na idade adulta, num primeiro momento estarão relacionadas como causa importante de roncopatia e, a seguir, de forma progressiva e persistente à apnéia e/ou hipopnéia.

A cirurgia de avanço do genioglosso e elevação do hióide, é realizada sobre o mento do paciente, pois em sua porção lingual, se ligam os músculos

genioglosso (da língua) e geniohiódeo (do hióide).

Através de osteotomia subapical, mobiliza-se o mento ou uma porção deste, avançando-o, trazendo junto a musculatura referida e tracionando a base da língua (anteriorizando-a) e osso hióide (elevando-o), o que promove o distanciamento da parede anterior da faringe da sua parede posterior, ampliando assim a VAS, evitando o colabamento durante o sono REM e eliminando a SAHOS. Importante dizer, que este procedimento está indicado em SAHOS leve, onde a obstrução não é tão acentuada, tendo ainda os seus melhores resultados se conjugados com UPP. (STEVÃO e STEVÃO, 2005)

Algumas características anatômicas importantes observadas radiograficamente nos pacientes com SAHOS incluem: arco mandibular estreito; retrognatia maxilar e mandibular; altura facial inferior aumentada; posição mais baixa e anteriorizada do osso hióide; área faringeana reduzida; ângulo craniocervical aumentado; distância diminuída entre a base da língua e parede posterior da faringe; tonsilas e adenóides hipertrofiadas; dentição maxilar e mandibular sobre-erupcionadas e língua alongada. (ALMEIDA et al, 2006)

Mello-Filho (2006), acredita que a cirurgia de avanço maxilo mandibular não deve ser reservada somente para os casos mais severos de SAHOS ou ser indicada somente quando outros procedimentos cirúrgicos falharam, mas deve ser considerada como primeira opção cirúrgica na presença de obstruções nos vários níveis da faringe. Para SAHOS moderada e grave, mas podendo ser indicada em todos os casos, o avanço maxilo mandibular (AMM) é feito através de osteotomia Le Fort I na maxila e osteotomia sagital na mandíbula. Não importa para o tratamento o IAH e sim o local da obstrução. Sendo a SAHOS uma doença progressiva o IAH apenas reflete o estágio evolutivo desta moléstia. Após a mobilização da maxila e mandíbula, as mesmas são colocadas em um relacionamento adequado entre si e avançados em conjunto.

Este procedimento promove um distanciamento do palato mole e úvula, base de língua e osso hióide, da parede posterior da faringe, já que todas estas estruturas estão ligadas e suportadas pela maxila e mandíbula. Ocorre assim, uma ampliação de todo o espaço da VAS, já que anterioriza-se estruturas da naso, buco e hipofaringe, impedindo o colabamento, aumentando assim a

coluna de ar inspirado, promovendo maior aeração dos pulmões, eliminando a hipoxemia e a hipercapnia, restabelecendo também a possibilidade do sistema cardiovascular trabalhar sem sobrecarga. HAS, hipertensão pulmonar, insuficiência cardíaca congestiva, infarto agudo do miocárdio, AVC, têm assim, um dos seus fatores de risco eliminado, podendo muitas vezes serem revertidos, promovendo um aumento da expectativa de vida, além da grande melhora na qualidade de vida.

Associada à hipoxemia (baixa de O2), temos uma hipercapnia (acúmulo de CO2). Como conseqüência deste desequilíbrio ao longo do tempo, o portador da SAHOS pode desenvolver HAS, hipertensão pulmonar, insuficiência cardíaca, infarto do miocárdio, AVC (isquêmico ou hemorrágico) e morte súbita. (CINTRA, 2006)

De acordo com Milleron (2004) apud Cintra et al (2006), em um estudo bem conduzido avaliando o impacto do tratamento da síndrome na evolução cardiovascular em longo prazo (86,5 +ou – 39meses) de pacientes com doença arterial coronariana, observou-se que os pacientes adequadamente tratados apresentaram redução significativa no risco de ocorrência de eventos cardiovasculares definidos como morte cardiovascular, síndrome coronária aguda, hospitalização por insuficiência cardíaca, ou necessidade de revascularização miocárdica.

Machado et al (2006) diz que a hipoxemia, a oscilação nos níveis de catecolaminas, a elevação da pressão arterial durante a noite e hipertensão arterial mantida durante o dia podem predispor a falência cardíaca hipertensiva.

Ramos et al (2006) relata que em 1837, Charles Dickens, descreve Joe, um menino gordo e sonolento, totalmente indisposto e que adormecia em qualquer lugar, não o incomodando sequer o barulho dos canhões. Que em 1892, Sir Willian Osler em livro texto médico, descreveu os sintomas da SAHOS em crianças e em 1956, numa analogia com o personagem Joe, descreveu-se na literatura médica quadros clínicos semelhantes, aos quais denominou-se Síndrome de Pickwick. Estas foram as primeiras referências científicas do que seria no futuro chamado Síndrome da Apnéia e Hipopnéia Obstrutiva do Sono.

Os valores seguintes são considerados os parâmetros para classificação: Apnéia leve – de 5 a 14 eventos por hora de sono; apnéia

moderada – de 15 a 30 eventos por hora de sono; apnéia grave – acima de 30 eventos por hora de sono. Diferente da apnéia central que é idiopática, a apnéia obstrutiva tem causas anatômicas, que podem ser definidas mediante exames adequados, havendo possibilidades de tratamento curativo. A parada respiratória acontece quase sempre pelo fechamento da via aérea superior ao longo da faringe. (SILVA e LOPES, 2006)

Existem diversas modalidades de tratamento para SAHOS. Cada uma delas se mostra eficiente, desde que instituídas estritamente dentro das respectivas indicações. Ou seja, o diagnóstico bem feito, determinando o nível da obstrução, determinará a opção de tratamento mais acertada.(KUPPER et al, 2006)

Muitos paleontólogos consideram que entre 200 e 300 mil anos atrás teve início a mais importante mudança anatômica dos ancestrais humanos: a transformação da via aérea superior. Estas alterações incluíram o encurtamento da face, a anteriorização do forame magno, a redução do ângulo entre as partes horizontal e vertical da via aérea superior e, principalmente, a descida da laringe.

Esta nova configuração, com um trato aéreo supralaríngeo mais longo e estreito, facilitou o desenvolvimento da fala e linguagem, sendo determinante para o sucesso do surto de criatividade humana que ocorreu há 40 mil anos e nos transformou na espécie dominante do planeta. Entretanto, a História nos ensina que a natureza sempre cobra um preço pela evolução. A nova anatomia da via aérea atribuiu maior relevância respiratória à nossa faringe, transformada em um segmento vulnerável, sem arcabouço e propensa ao colapso durante a inspiração, particularmente durante o sono. Isto tornou possível o surgimento da Síndrome da Apnéia Obstrutiva do Sono (SAOS), exclusividade humana entre os mamíferos à exceção dos cães da raça Buldogue Inglês (braquicefálicos) (CAHALI, 2007)

Endo et al (2003) apud Salles et al (2007), através da análise cefalométrica, observaram que a língua tende a ocupar mais espaço das VAS nos pacientes obesos do que nos não obesos portadores de SAHOS, tanto no sentido vertical quanto no sentido horizontal. A redução do espaço aéreo pode ser explicada pelo depósito de gordura na língua desses pacientes.

4 Considerações Finais

O tratamento da SAHOS a nível clínico é efetivo através do uso de CPAP, aparelho que promove um fluxo de ar sob pressão através de uma mascara adaptada ao nariz do paciente. Porém a inconveniência social e o incômodo de se dormir acoplado a um aparelho dificulta a adesão do paciente ao mesmo e desperta neste um anseio ainda maior por um tratamento cirúrgico. O CPAP tem efetividade de 100% porém não é um tratamento curativo, pois removendo-se o mesmo o paciente apresenta novamente os sintomas.

O tratamento cirúrgico apresenta diversas modalidades, variando com o nível da obstrução . Assim é que temos intervenções em nível de fossas nasais e coanas, rinofaringe, etc. Exemplos são a uvulopalatoplastia (UPP) e a uvulopalatofaringoplastia (UPFP), efetivas quando da sua indicação precisa. A traqueostomia era a única cirurgia que apresentava 100% de efetividade, porém pelos seus riscos inerentes e inconvenientes sociais era deixado para último recurso.

Cirurgia ortognática de avanço maxilo mandibular e técnicas de mentoplastia para tracionar a língua e elevar o osso hióide, já foram relatadas sugerindo que estes procedimentos criariam um espaço aéreo maior, impedindo o colabamento das paredes da faringe, solucionando assim a patologia aqui discutida.

Entenda-se ainda que a cirurgia ortognática para correção de problemas esqueléticos classe II mandibular e classe III maxilar tem sido executada ao longo dos anos como tratamento estético funcional do sistema estomatognático, podendo também alterar o funcionamento do sistema respiratório, integrando portanto, o arsenal terapêutico para SAHOS.

Referências

ALMEIDA, Marco Antônio de Oliveira et al. **Tratamento da síndrome da apnéia e hipopnéia obstrutiva do sono com aparelhos intrabucais.** Disponível em: <http:// www. rborl. org.br>. Acesso em 06 jul. 2007

AVELINO, Melissa A. G. et al **Avaliação polissonográfica da síndrome da apnéia obstrutiva do sono em crianças, antes e após**

adenoamigdalectomia. Disponível em <http:// www.scielo.br >. Acesso em 04 fev. 2007

BRASIL, Ministério da Saúde**. Manual de Calibração de Examinadores**. Brasília: 2001

BURGER, Ruth Cristina Petraconi et al. **A Relação entre Apnéia do Sono, Ronco e Respiração Oral.** Revista CEFAC, vol. 6, n. 3, jul-set. 2004

CAHALI, Michel Burihan. **Conseqüências da síndrome da apnéia obstrutiva do sono**. Disponível em < http:// www.rborl.org.br>. Acesso em 06 jul. 2007

CINTRA, Fátima Durnas et al. **Alterações Cardiovasculares na Síndrome da Apnéia obstrutiva do sono.** Arquivos Brasileiros de Cardiologia, vol. O6, n.06, junho 2006.

COLOMBINI, Nelson E. P. **Cirurgia da Face: Interpretação Funcional e Estética**. Rio de Janeiro: Revinter, 2002. 696 p.

COMPOSTRINI, Daniela D. Azzari; PRADO, Lucila B. Fernandes do; PRADO,Gilmar Fernandes do. **Síndrome da Apneia Obstrutiva do Sono e Doenças Cardiovasculares.** Revista Neurociências, pp. 102-112, 2014

KUPPER, Daniel S. et al. **Tratamento Cirúrgico da SAHOS**. Simpósio Distúrbios Respiratórios do Sono, Faculdade de Medicina de Ribeirão Preto-USP, Ribeirão Preto, 2006.

LORENZETTI, Fábio T. M. , **Síndrome da Apnéia Obstrutiva do Sono**. Disponível em: <http:// www.forl.org.br>. Acesso em 19 nov. 2003

MACHADO, Charles et al. **Anestesia e Apnéia obstrutiva do sono.**Disponível em <http:// www. Scielo.br>. Acesso em 14 jan. 2007

MARTINHO, Fernanda Louise et al. **Indicação cirúrgica otorrinolaringológica em um ambulatório para pacientes com síndrome da apnéia e hipopnéia obstrutiva do sono.** Disponível em < http:// www.rborl.org.br>. Acesso em 10 jul. 2007

MELLO-FILHO, Francisco Veríssimo et al. **Cirurgia de Avanço Maxilomandibular para tratamento da síndrome das apnéias e hipopnéias obstrutivas do sono (SAHOS).** Simpósio Distúrbios Respiratórios do Sono, Faculdade de Medicina De Ribeirão Preto-USP, Ribeirão Preto, 2006.

MURILLO, Lígia Berdeja & JORQUERA, Jorge. **Síndrome da Apnea – Hipopnea Obstructiva del Sueño.** Disponível em: <http:// escuela.med.puc.cl> . Acesso em 07 jan. 2008

MEKHITARIAN NETO, Levon et al. **Estudo epidemiológico das alterações estruturais da cavidade nasal associadas à síndrome da apnéia e hipopnéia obstrutiva do sono (SAHOS).** Disponível em : <http:// www.rborl.org.br>. Acesso em 10 jul.2007

PEREIRA-FILHO, Valfrido Antônio et al. **Avaliação cefalométrica do espaço aéreo posterior em pacientes com oclusão Classe II submetidos à cirurgia ortognática.** Revista Dental Press Ortodontia e Ortopedia Facial. Vol. 12, n. 5, set./out. 2007

PINTO, José Antônio. **Apnéia do sono tem alta taxa de mortalidade**. Disponível em: <http://www.cremesp.org.br>. Acesso em 23 out. 2006

RAMOS, Regina Terse Trindade et al. **SAHOS em crianças: perfil clínico e respiratório polissonográfico.** Disponível em: < http:// www. rborl.org.br>. Acesso em 10 jul. 2006

SAKAI, Eduardo (org). **Nova Visão em Ortodontia Ortopedia Facial.** São Paulo: Santos, 2001.

SALLES, Cristina et al. **Síndrome da apnéia e hipopnéia obstrutiva do sono: análise cefalométrica**. Disponível em: < http:// www. rborl.org.br> . Acesso em 10 jul. 2007

SILVA, Ademir Baptista ; LOPES, Eliane Aversa. **Distúrbios do Sono**. Disponível em: <http://www.respiremelhor.com.br>. Acesso em 23 out. 2006.

SIMÕES, Dilma de Oliveira. **Cefalometria em Apnéia do Sono.** In COLOMBINI, Nelson E. P.. **Cirurgia da Face: Interpretação Funcional e Estética**..Rio de Janeiro: Revinter, 2002. cap. 34, p. 572-596.

SOCIEDADE BRASILEIRA DE OTORRINOLARINGOLOGIA. **Atualização otorrinolaringológica em Cirurgia de Ronco e Apnéia do Sono**. São Paulo, Brasil, 2002

ESTEVÃO, Éber L. L. ; STEVÃO, Karine K. S.. **Técnicas de Genioplastia para Múltiplos Propósitos**. Revista Inter. Cir. Traumatol. Bucomaxilofacial, vol. 3, 2005

VALERA, Fabiana C. P. et al. **Síndrome da Apnéia e da Hipopnéia Obstrutivas do sono (SAHOS) em crianças.** Disponível em <http: // www. Scielo.br >. Acesso em 04 fev. 2007

ZONATO, Adriane Iurck ; FORMIGONI, Gilberto Guanaes Simões. **Síndrome da Apnéia Obstrutiva do Sono: Análise da Eficácia do Tratamento Cirúrgico.** Disponível em <http://www.arquivosdeorl.org.br> . Acesso em 05 fev. 2008