REMUNOM
ISSN 2178-6925

Received: 25/04/2026 - **Accepted:** 04/06/2026
Vol: 13.12
DOI: 10.66104/yemcfc14
Pages: 1-25

MANEJO CIRÚRGICO DE LESÃO CÍSTICA APICAL POR MEIO DE ENUCLEAÇÃO E CIRURGIA PARENDODÔNTICA: RELATO DE CASO

SURGICAL MANAGEMENT OF APICAL CYSTIC LESION BY ENUCLEATION AND PARENDODONTIC SURGERY: CASE REPORT

TRATAMIENTO QUIRÚRGICO DE LA LESIÓN QUÍSTICA APICAL MEDIANTE ENUCLEACIÓN Y CIRUGÍA PARENDODÓNTICA: INFORME DE CASO

Giuseppe Mazzaglia
Doutor em Estomatologia pela Università Degli Studi Di Sassari; Itália.
E-mail: info@mazzagliaclinic.it

Maria Nayara Quaresma Bezerra
Discente do curso superior de Odontologia pelo Centro Universitário Maurício de Nassau (UNINASSAU) Campina Grande, Paraíba, Brasil. E-mail: marianayara0503@gmail.com

Leonardo Gomes Mendes
Discente do curso superior de Odontologia pelo Centro Universitário do Estado do Pará (CESUPA), Belém, Pará, Brasil. E-mail: leotrabalhos500@gmail.com
Lattes: http://lattes.cnpq.br/4070151172940803
Orcid: https://orcid.org/0009-0005-5670-2321

Emerson Eduardo Toldo
Doutor em Saúde Pública pelo Atlantic International University, Estados Unidos.
E-mail: emersoneduardotoldo@gmail.com
Formada no curso superior de Odontologia pela Universidade Estadual da Paraíba (UEPB), Araruna, Paraíba, Brasil. E-mail: taynaribeiromf@gmail.com

Cíntia Moreira Gonçalves
Doutoranda em Materiais Odontológicos pelo Programa de Pós-graduação da Universidade de Campinas (PPGO-UNICAMP); Campinas; São Paulo, Brasil.
E-mail: moreiragoncalvescintia@gmail.com
Orcid: https://orcid.org/0000-0003-4379-6945

Vitor Rodrigues da Silva
Doutorando em Clínica Odontológica com Ênfase em Dentística pelo Programa de Pós-graduação da Universidade de Campinas (PPGO-UNICAMP); Campinas, São Paulo, Brasil. E-mail: v207042@dac.unicamp.br
Orcid: https://orcid.org/0000-0003-4379-6945

Leonardo Rinaldi
Mestre em Estomatologia e Patologia Bucal pela Faculdade São Leopoldo Mandic (SLMANDIC), Campinas, São Paulo, Brasil.
E-mail: leonardo@uceff.edu.br

REMUNOM
ISSN 2178-6925

Received: 25/04/2026 - **Accepted:** 04/06/2026
Vol: 13.12
DOI: 10.66104/yemcfc14
Pages: 1-25

Orcid: https://orcid.org/0009-0005-0357-6421

Ricardo Henrique dos Santos Cabral
Formado no curso superior de Odontologia pela Universidade Estadual do Rio Grande do Norte (UERN), Caicó, Rio Grande do Norte, Brasil.
E-mail: ricardocabraleaj@gmail.com
Orcid: https://orcid.org/0009-0006-5932-6031
Lattes: http://lattes.cnpq.br/1103701673907858

Emanuel Enzo Rodrigues Azevedo
Discente no curso superior de Odontologia pelo Centro Universitário Santo Agostinho (UNIFSA), Teresina, Piauí, Brasil.
E-mail: emanuelenzo00@gmail.com
Orcid: https://orcid.org/0009-0006-3061-833X

Júlio César de Souza Araújo
Discente no curso superior de Odontologia pelo Centro Universitário Santo Agostinho (UNIFSA), Teresina, Piauí, Brasil.
E-mail: juliooarj@gmail.com
Orcid: https://orcid.org/0009-0001-4451-0630

Wesley Francisco Ferreira da Silva
Discente no curso superior de Odontologia pelo Centro Universitário Santo Agostinho (UNIFSA), Teresina, Piauí, Brasil.
E-mail: wesleyffsilva58@gmail.com

João Paulo Machado Macias
Discente no curso superior de Odontologia Universidade Potiguar (UnP), Natal, Rio Grande do Norte, Brasil.
E-mail: jpmachadomacias2@gmail.com
Lattes: http://lattes.cnpq.br/4957516335575603
Orcid: https://orcid.org/0009-0008-6601-0822

Yuri Pablo dos Santos Andrade
Discente no curso superior de Odontologia pela Universidade Federal de Pernambuco (UFPE), Recife, Pernambuco, Brasil.
E-mail: yuri.pablo@ufpe.br
Lattes: http://lattes.cnpq.br/3403666165698281
Orcid: https://orcid.org/0009-0005-4221-6429

Maria Eduarda da Conceição Silva
Discente no curso superior de Odontologia pela Universidade Nilton Lins (UNINILTON LINS), Manaus, Amazonas, Brasil.
E-mail: 23002749@uniniltonlins.edu.br

REMUNOM
ISSN 2178-6925

Received: 25/04/2026 - **Accepted:** 04/06/2026
Vol: 13.12
DOI: 10.66104/yemcfc14
Pages: 1-25

Adria Myllene Pinto de Barros
Discente no curso superior de Odontologia pela Faculdade Integrada CETE (FIC), Garanhuns, Pernambuco, Brasil.
E-mail: barrosmyllene1@gmail.com

Resumo

Introdução: As lesões císticas periapicais de origem inflamatória representam uma das condições patológicas de maior prevalência na cavidade bucal, sendo frequentemente associadas a processos infecciosos endodônticos não resolvidos. Quando atingem grandes proporções, essas lesões impõem desafios diagnósticos e terapêuticos relevantes, exigindo abordagem cirúrgica criteriosa para sua completa resolução. O diagnóstico precoce, fundamentado na correlação entre achados clínicos, imaginológicos e histopatológicos, é determinante para o planejamento adequado do tratamento e para o prognóstico favorável do caso. **Objetivo:** relatar um caso clínico de enucleação cirúrgica de cisto periapical inflamatório de grande extensão associado à cirurgia parendodôntica, descrevendo o diagnóstico, o planejamento cirúrgico, as etapas do procedimento e o acompanhamento pós-operatório. **Relato de caso:** Paciente do sexo masculino, 42 anos, compareceu à clínica com queixa de discreta tumefação na região anterior da maxila associada ao elemento 21, previamente tratado endodonticamente. Após avaliação clínica, radiográfica e tomográfica, foi estabelecida a hipótese diagnóstica de cisto periapical inflamatório, confirmada pelo exame histopatológico. O tratamento consistiu na enucleação completa da lesão, apicectomia com retro-obturação em MTA, reobturação do canal radicular, preenchimento do defeito ósseo com enxerto de osso bovino e cobertura com membrana de colágeno absorvível. O paciente segue em acompanhamento pós-operatório, com evolução clínica satisfatória, com ausência de sintomatologia e cicatrização adequada **Conclusão:** A associação entre enucleação cirúrgica, cirurgia parendodôntica e regeneração óssea guiada mostrou-se uma abordagem eficaz para o manejo de lesões císticas apicais extensas, possibilitando a preservação do elemento dentário e o reparo tecidual satisfatório, reforçando a relevância da integração entre endodontia e cirurgia para o tratamento de lesões periapicais complexas.

Palavras-chave: Cisto Odontogênico; Cirurgia Parendodôntica; Lesão Periapical; Apicectomia.

Abstract

Introduction: Periapical cystic lesions of inflammatory origin represent one of the most prevalent pathological conditions in the oral cavity, frequently associated with unresolved endodontic infectious processes. When they reach large proportions, these lesions pose significant diagnostic and therapeutic challenges, requiring a careful surgical approach for their complete resolution. Early diagnosis, based on the correlation between clinical, imaging, and histopathological findings, is crucial for adequate treatment planning and a favorable prognosis. Objective: To report a clinical case of surgical enucleation of a large inflammatory periapical cyst associated with parendodontic

REMUNOM
ISSN 2178-6925

Received: 25/04/2026 - **Accepted:** 04/06/2026
Vol: 13.12
DOI: 10.66104/yemcfc14
Pages: 1-25

surgery, describing the diagnosis, surgical planning, procedural steps, and postoperative follow-up. Case report: A 42-year-old male patient presented to the clinic complaining of a slight swelling in the anterior region of the maxilla associated with tooth 21, which had been previously endodontically treated. Following clinical, radiographic, and tomographic evaluation, a diagnosis of inflammatory periapical cyst was established and confirmed by histopathological examination. Treatment consisted of complete enucleation of the lesion, apicoectomy with retrograde filling using MTA, re-filling of the root canal, filling of the bone defect with bovine bone graft, and coverage with an absorbable collagen membrane. The patient is under postoperative follow-up, with satisfactory clinical evolution, absence of symptoms, and adequate healing. Conclusion: The association between surgical enucleation, parendodontic surgery, and guided bone regeneration proved to be an effective approach for the management of extensive apical cystic lesions, enabling the preservation of the dental element and satisfactory tissue repair, reinforcing the relevance of the integration between endodontics and surgery for the treatment of complex periapical lesions.
Keywords: Odontogenic cyst; Parendodontic surgery; Periapical lesion; Apicoectomy.

Resumen

Introducción: Las lesiones quísticas periapicales de origen inflamatorio representan una de las afecciones patológicas más prevalentes en la cavidad oral, frecuentemente asociadas con procesos infecciosos endodóncicos no resueltos. Cuando alcanzan grandes proporciones, estas lesiones plantean importantes desafíos diagnósticos y terapéuticos, requiriendo un abordaje quirúrgico cuidadoso para su resolución completa. El diagnóstico precoz, basado en la correlación entre los hallazgos clínicos, radiológicos e histopatológicos, es crucial para una planificación de tratamiento adecuada y un pronóstico favorable. Objetivo: Informar un caso clínico de enucleación quirúrgica de un quiste periapical inflamatorio grande asociado a cirugía parendodóncica, describiendo el diagnóstico, la planificación quirúrgica, los pasos del procedimiento y el seguimiento postoperatorio. Presentación del caso: Un paciente varón de 42 años acudió a la clínica quejándose de una leve inflamación en la región anterior del maxilar asociada al diente 21, que había sido tratado endodóncicamente con anterioridad. Tras la evaluación clínica, radiográfica y tomográfica, se estableció el diagnóstico de quiste periapical inflamatorio, confirmado mediante examen histopatológico. El tratamiento consistió en la enucleación completa de la lesión, apicectomía con relleno retrógrado mediante MTA, relleno del conducto radicular, relleno del defecto óseo con injerto óseo bovino y cobertura con una membrana de colágeno reabsorbible. El paciente se encuentra en seguimiento postoperatorio, con evolución clínica satisfactoria, ausencia de síntomas y cicatrización adecuada. Conclusión: La combinación de enucleación quirúrgica, cirugía parendodóncica y regeneración ósea guiada demostró ser un enfoque eficaz para el tratamiento de lesiones quísticas apicales extensas, permitiendo la preservación del elemento dental y una reparación tisular satisfactoria, lo que refuerza la relevancia de la integración entre endodoncia y cirugía para el

REMUNOM
ISSN 2178-6925

Received: 25/04/2026 - **Accepted:** 04/06/2026
Vol: 13.12
DOI: 10.66104/yemcfc14
Pages: 1-25

tratamiento de lesiones periapicales complejas.

Palabras clave: Quiste odontogénico; Cirugía parendodóntica; Lesión periapical; Apicectomía.

1. Introdução

As lesões perirradiculares inflamatórias crônicas representam manifestações frequentes decorrentes de infecções endodônticas não tratadas ou inadequadamente solucionadas. A necrose pulpar, causada pela colonização bacteriana do sistema de canais radiculares, promove a liberação de toxinas e metabólitos que alcançam os tecidos periapicais através do forame apical, desencadeando uma resposta inflamatória local (Peixoto; Fernandes, 2012). Embora inicialmente apresente caráter protetor, essa resposta pode persistir de forma crônica, favorecendo o desenvolvimento de alterações patológicas como abscessos periapicais, granulomas e cistos inflamatórios. A progressão dessas lesões está diretamente relacionada à manutenção do estímulo infeccioso intrarradicular (Siqueira Júnior et al., 2012).

Entre as lesões inflamatórias de origem odontogênica, o cisto periapical, também denominado cisto radicular, destaca-se como a alteração cística mais prevalente da cavidade oral. Essa lesão caracteriza-se pela presença de uma cavidade revestida por epitélio escamoso estratificado não queratinizado, circundada por tecido conjuntivo fibroso infiltrado por células inflamatórias crônicas. Sua origem está associada à proliferação dos restos epiteliais de Malassez estimulados pela inflamação persistente na região apical (Milagres et al., 2012). Em situações de evolução prolongada, o cisto pode atingir grandes dimensões e provocar expansão óssea, reabsorção radicular e comprometimento de estruturas anatômicas vizinhas. Regiões como o seio maxilar e o canal mandibular podem ser afetadas em casos avançados (Araújo et al., 2013). Diante disso, o diagnóstico precoce e o acompanhamento clínico contínuo são fundamentais para evitar complicações e proporcionar melhor prognóstico ao paciente (Resende et al., 2017).

O diagnóstico das lesões císticas periapicais deve ser realizado por meio da associação entre dados clínicos, exames de imagem e análise histopatológica. A

REMUNOM
ISSN 2178-6925

Received: 25/04/2026 - **Accepted:** 04/06/2026
Vol: 13.12
DOI: 10.66104/yemcfc14
Pages: 1-25

radiografia periapical convencional permanece como o exame inicial mais utilizado na prática odontológica devido à sua ampla disponibilidade e baixo custo. Entretanto, suas limitações relacionadas à visualização tridimensional dificultam a avaliação precisa da extensão da lesão e de sua proximidade com estruturas anatômicas importantes (D'addazio et al., 2010). Além disso, sinais clínicos como aumento de volume, dor, presença de fístula e flutuação à palpação auxiliam na suspeita diagnóstica inicial (Botelho et al., 2017). Contudo, a confirmação definitiva depende da análise anatomopatológica do material removido cirurgicamente (Da Costa et al., 2019).

A definição da abordagem terapêutica para lesões císticas apicais deve considerar fatores como tamanho da lesão, condição estrutural do dente envolvido, histórico endodôntico e estado sistêmico do paciente. Em casos de pequenas lesões, o tratamento endodôntico convencional é indicado como primeira escolha, uma vez que a eliminação da infecção intrarradicular pode favorecer o reparo ósseo espontâneo ao longo do acompanhamento clínico (Pereira et al., 2013). Entretanto, quando há falha do tratamento endodôntico prévio ou persistência da lesão em grandes proporções, a abordagem cirúrgica torna-se necessária. Nessas situações, a enucleação cística associada à cirurgia parendodôntica constitui uma alternativa terapêutica eficaz. Essa técnica possibilita a remoção integral da lesão e o tratamento simultâneo da região apical comprometida (Dantas et al., 2014). Além disso, promove adequada descontaminação dos tecidos periapicais e contribui para melhores índices de sucesso clínico (Travassos et al., 2022).

A cirurgia parendodôntica compreende procedimentos realizados na região periapical com a finalidade de eliminar focos infecciosos persistentes e promover o reparo tecidual. Entre as técnicas mais empregadas destacam-se a apicectomia, a curetagem periapical, a retro-cavitação e a retro-obturação, executadas de forma isolada ou associada conforme a necessidade clínica (Graciano et al., 2021). A utilização de biomateriais e enxertos ósseos em defeitos extensos também tem demonstrado resultados favoráveis, estimulando a regeneração óssea e acelerando o processo de reparação tecidual (De Miranda et al., 2018). Outro aspecto importante refere-se à possibilidade de realização simultânea da obturação

REMUNOM
ISSN 2178-6925

Received: 25/04/2026 - **Accepted:** 04/06/2026
Vol: 13.12
DOI: 10.66104/yemcfc14
Pages: 1-25

endodôntica durante o procedimento cirúrgico. Essa conduta pode reduzir o tempo total de tratamento e otimizar os resultados clínicos obtidos (fehlberg; bittencourt, 2019).

A apicectomia consiste na remoção cirúrgica da porção apical da raiz dentária, com o objetivo de eliminar ramificações, deltas apicais e áreas inacessíveis à instrumentação endodôntica convencional. Um dos fatores técnicos mais relevantes desse procedimento corresponde à angulação do corte radicular, sendo recomendado que a ressecção seja realizada perpendicularmente ao longo eixo do dente. Essa técnica reduz a exposição dos túbulos dentinários e diminui o risco de infiltração bacteriana pela região apical (Travassos et al., 2020). Após a ressecção, realiza-se o preparo retrógrado da cavidade apical, frequentemente utilizando pontas ultrassônicas específicas, que proporcionam maior precisão e melhor limpeza das paredes cavitárias. Esse preparo favorece a adequada adaptação do material retro-obturador e melhora o selamento apical (Dantas et al., 2014). Além disso, o acompanhamento pós-operatório com exames clínicos e radiográficos periódicos é indispensável para monitorar o reparo ósseo (Travassos et al., 2020).

O agregado de trióxido mineral (MTA) é considerado o material de escolha para retro-obturação em cirurgias parendodônticas devido às suas propriedades físico-químicas e biológicas. Trata-se de um cimento biocompatível à base de silicato de cálcio, capaz de promover excelente vedamento apical e elevada resistência à microinfiltração bacteriana. Além disso, o MTA apresenta comportamento favorável em ambientes úmidos e estimula a formação de tecido mineralizado nos tecidos periapicais adjacentes (Sousa et al., 2014). Estudos clínicos demonstram elevadas taxas de sucesso associadas ao seu uso, evidenciando reparo ósseo satisfatório e ausência de sinais clínicos de insucesso em acompanhamentos de médio e longo prazo (Fehlberg; Bittencourt, 2019).

O reparo ósseo após procedimentos parendodônticos ocorre de forma gradual e depende de diversos fatores relacionados à técnica cirúrgica e às condições sistêmicas do paciente. Aspectos como ausência de infecção residual, qualidade do selamento apical, extensão do defeito ósseo e resposta imunológica

REMUNOM
ISSN 2178-6925

Received: 25/04/2026 - **Accepted:** 04/06/2026
Vol: 13.12
DOI: 10.66104/yemcfc14
Pages: 1-25

individual influenciam diretamente no prognóstico clínico. Estudos e relatos de caso demonstram que mesmo defeitos ósseos extensos, associados à fenestração cortical, podem apresentar regeneração satisfatória quando os princípios cirúrgicos são adequadamente executados (Silva et al., 2021).

Nesse contexto, o presente estudo tem como objetivo relatar um caso clínico de enucleação cirúrgica de cisto periapical inflamatório associado à cirurgia parendodôntica, enfatizando aspectos relacionados ao diagnóstico clínico, e histopatológico da lesão. Além disso, busca discutir o planejamento cirúrgico adotado, as etapas da apicectomia e retro-obturação, bem como a utilização dos materiais empregados durante o procedimento.

2. Relato de Caso

Paciente do sexo masculino, 42 anos de idade, leucoderma, compareceu à clínica odontológica encaminhado por seu dentista de origem com queixa principal de leve desconforto à palpação na região anterior da maxila, associado a discreto aumento de volume vestibular de instalação progressiva. O paciente relatou que havia realizado tratamento endodôntico no elemento dentário 21 há aproximadamente quatro anos, sem acompanhamento radiográfico posterior. Ao ser questionado sobre sua história médica, o paciente negou a presença de doenças sistêmicas, uso contínuo de medicamentos, alergias a fármacos ou histórico de alterações hematológicas, sendo considerado hígido do ponto de vista sistêmico.

Durante o exame clínico extrabucal, não foram observadas assimetrias faciais evidentes, linfadenopatia cervical ou submandibular, nem quaisquer alterações tegumentares de relevância. Ao exame clínico intrabucal, foi identificado aumento de volume na região vestibular correspondente aos elementos 11, 21 e 22, de consistência endurecida à palpação digital, sem flutuação, sem alteração de coloração da mucosa sobrejacente e sem presença de fístula ativa. O elemento 21 apresentava coroa clínica íntegra, com restauração de resina composta em bom estado, e não respondia aos testes de sensibilidade pulpar ao frio e ao calor, confirmando a condição de necrose pulpar previamente tratada. Os elementos adjacentes, 11 e 22, responderam positivamente aos testes de vitalidade pulpar,

REMUNOM
ISSN 2178-6925

Received: 25/04/2026 - **Accepted:** 04/06/2026
Vol: 13.12
DOI: 10.66104/yemcfc14
Pages: 1-25

sem mobilidade ou alterações periodontais significativas ao exame de sondagem.

Diante dos achados clínicos, foi solicitado exame de tomografia computadorizada de feixe cônico (TCFC) da região maxilar para avaliação tridimensional da extensão da lesão e sua relação com as estruturas anatômicas adjacentes, complementado por radiografia periapical convencional. A radiografia periapical revelou extensa área radiolúcida de limites bem definidos, circunscrita por halo radiopaco, associada ao ápice do elemento 21 e com aparente envolvimento das raízes dos elementos vizinhos. A TCFC confirmou a presença de lesão hipodensa de grandes dimensões, medindo aproximadamente 2,3 cm no seu maior diâmetro, com expansão e adelgaçamento da cortical óssea vestibular, sem perfuração evidente. A lesão apresentava-se com limites nítidos, forma arredondada e sem sinais de comprometimento do assoalho da fossa nasal ou das estruturas dentárias dos elementos adjacentes, os quais se apresentavam com ligamento periodontal preservado. Com base nos achados clínicos e imaginológicos, foi estabelecida a hipótese diagnóstica de cisto periapical inflamatório de grande extensão associado ao elemento 21, sendo indicado tratamento cirúrgico para remoção completa da lesão e tratamento simultâneo do ápice radicular envolvido.

Após a realização dos exames laboratoriais pré-operatórios de rotina, que se apresentaram dentro dos limites de normalidade, e a assinatura do termo de consentimento livre e esclarecido pelo paciente, procedeu-se ao planejamento e execução do protocolo cirúrgico. O procedimento foi realizado sob anestesia local com articaína a 4% com epinefrina 1:100.000, por meio de técnica infiltrativa local na região vestibular e palatina correspondentes à área cirúrgica. Foi realizada incisão intrassulcular nos elementos 11, 21 e 22, com descargas relaxantes verticais mesial ao elemento 11 e distal ao elemento 22, possibilitando a elevação de um retalho mucoperiósteo de espessura total de extensão adequada para proporcionar boa visibilidade e acesso ao campo operatório. Após a divulsão e afastamento do retalho, confirmou-se a expansão e o adelgaçamento da cortical óssea vestibular na região correspondente à lesão, sendo realizada osteotomia com auxílio de broca esférica em alta rotação sob irrigação constante com solução

REMUNOM
ISSN 2178-6925

Received: 25/04/2026 - **Accepted:** 04/06/2026
Vol: 13.12
DOI: 10.66104/yemcfc14
Pages: 1-25

salina estéril, para ampliação do acesso ósseo e exposição completa da lesão.

A enucleação da lesão cística foi realizada com o auxílio de curetas cirúrgicas de diferentes calibres, promovendo a dissecção cuidadosa da membrana cística das paredes ósseas adjacentes. Devido à íntima relação da lesão com o ápice radicular do elemento 21, foi realizada a apicectomia concomitante, com ressecção de aproximadamente 3 mm da porção apical da raiz, mediante corte perpendicular ao longo eixo dental, executado com broca troncocônica em alta rotação sob irrigação constante. A superfície de secção radicular foi inspecionada com auxílio de espelho cirúrgico e magnificação óptica, confirmando a adequada remoção da porção apical e a ausência de istmos ou canais acessórios remanescentes. O preparo da cavidade retrógrada foi realizado com ponta ultrassônica específica para endodontia cirúrgica, com profundidade de aproximadamente 3 mm, seguido de irrigação e secagem da cavidade com pontas de papel absorvente estéreis.

A retro-obturação foi efetuada com agregado de trióxido mineral (MTA), manipulado conforme as orientações do fabricante e inserido na cavidade retrógrada com auxílio de porta-MTA e condensador específico, assegurando o completo preenchimento e vedamento da cavidade preparada. O excesso de material foi removido com microesponja estéril umedecida e a adaptação marginal foi verificada. Paralelamente, o canal radicular do elemento 21, previamente tratado endodonticamente, foi avaliado quanto à qualidade da obturação existente, sendo realizada a desobturação do terço apical e reobturação com cimento endodôntico à base de resina epóxica e guta-percha em técnica de condensação lateral, promovendo o adequado vedamento tridimensional do sistema de canais radiculares.

A cavidade óssea resultante da enucleação da lesão cística foi amplamente irrigada com solução salina estéril e minuciosamente curetada para remoção de eventuais remanescentes de tecido patológico. Em seguida, procedeu-se ao preenchimento do defeito ósseo com enxerto ósseo de origem bovina (Bio-Oss), particulado, o qual foi acondicionado e condensado de forma a preencher adequadamente todo o volume da cavidade, propiciando suporte estrutural e um

REMUNOM
ISSN 2178-6925

Received: 25/04/2026 - **Accepted:** 04/06/2026
Vol: 13.12
DOI: 10.66104/yemcfc14
Pages: 1-25

arcabouço osteocondutor favorável à neoformação óssea. Sobre o enxerto, foi posicionada uma membrana de colágeno absorvível (Bio-Gide), recortada em dimensões compatíveis com o defeito e adaptada de forma a recobrir integralmente a área enxertada e as bordas ósseas circundantes, com o objetivo de promover a exclusão celular e proteger o coágulo, favorecendo a regeneração óssea guiada. O retalho mucoperiósteo foi então reposicionado e suturado com fio de nylon 4-0, por meio de pontos simples interrompidos, assegurando o fechamento primário da ferida cirúrgica sem tensão.

Reconstrução 3D obtida por tomografia computadorizada de feixe cônico (CBCT) evidenciando lesão radiolúcida de limites bem definidos associada ao ápice do elemento 41. A imagem volumétrica permite avaliar com precisão a extensão da lesão nos três planos do espaço, sua relação com estruturas anatômicas adjacentes — como a cortical óssea vestibular e lingual — e o grau de expansão e/ou perfuração das tábuas ósseas, fundamentais para o planejamento cirúrgico (Figura 1).

Figura 1 Reconstrução tridimensional tomográfica da lesão apical.

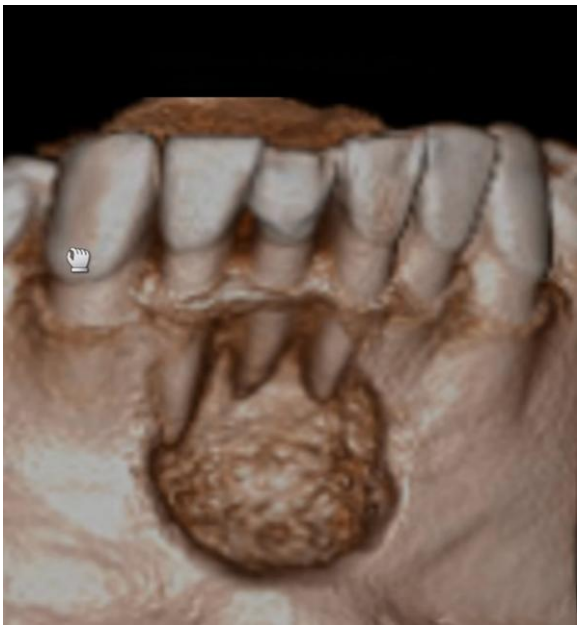

Imagem radiográfica periapical demonstrando área radiolúcida, de contornos nítidos e corticalizada, na região periapical do dente 41, compatível com cisto radicular (apical). Observa-se a relação íntima da lesão com o ápice radicular, podendo-se avaliar o comprimento radicular, a qualidade do tratamento

REMUNOM
ISSN 2178-6925

Received: 25/04/2026 - **Accepted:** 04/06/2026
Vol: 13.12
DOI: 10.66104/yemcfc14
Pages: 1-25

endodôntico prévio e o diâmetro aproximado da lesão em sentido mesiodistal (Figura 2).

Figura 2: Radiografia periapical pré-operatória.



Aspecto transoperatório evidenciando a enucleação da cápsula cística. Após rebatimento do retalho mucoperiósteo e osteotomia para acesso à lesão, procede-se à remoção cuidadosa e integral da membrana cística, preservando ao máximo as estruturas adjacentes. A enucleação completa é imprescindível para evitar recidiva e permitir adequada reparação óssea (Figura 3).

REMUNOM
ISSN 2178-6925

Received: 25/04/2026 - **Accepted:** 04/06/2026
Vol: 13.12
DOI: 10.66104/yemcfc14
Pages: 1-25

Figura 3: Enucleação do cisto apical.



Imagem da loja cirúrgica após a remoção total do cisto, revelando a cavidade óssea resultante. É possível observar a dimensão do defeito ósseo, a integridade das paredes remanescentes e a exposição do ápice radicular do dente 41. Esta etapa precede os procedimentos complementares de apicectomia, obturação retrógrada e enxertia óssea (Figura 4).

Figura 4: Cavidade óssea pós-enucleação.



Aspecto transoperatório da apicectomia, procedimento que consiste na ressecção da porção apical da raiz — habitualmente de 2 a 3 mm — com auxílio de broca cirúrgica em alta rotação. A secção é realizada com angulação perpendicular

REMUNOM
ISSN 2178-6925

Received: 25/04/2026 - **Accepted:** 04/06/2026
Vol: 13.12
DOI: 10.66104/yemcfc14
Pages: 1-25

ao longo eixo da raiz, objetivando eliminar ramificações apicais, deltas apicais e a região onde o tratamento endodôntico convencional apresenta limitações de selamento (Figura 5).

Figura 5: Apicectomia do dente 41.



Visão transoperatória do elemento 41 após a apicectomia, com a face apical da raiz seccionada exposta. Observa-se o canal radicular obturado, verificando-se a qualidade e extensão do material obturador previamente utilizado no tratamento endodôntico. Esta avaliação direta orienta a necessidade e a qualidade da obturação retrógrada a ser realizada (Figura 6).

REMUNOM
ISSN 2178-6925

Received: 25/04/2026 - **Accepted:** 04/06/2026
Vol: 13.12
DOI: 10.66104/yemcfc14
Pages: 1-25

Figura 6: Aspecto do dente após apicectomia e obturação do canal radicular.

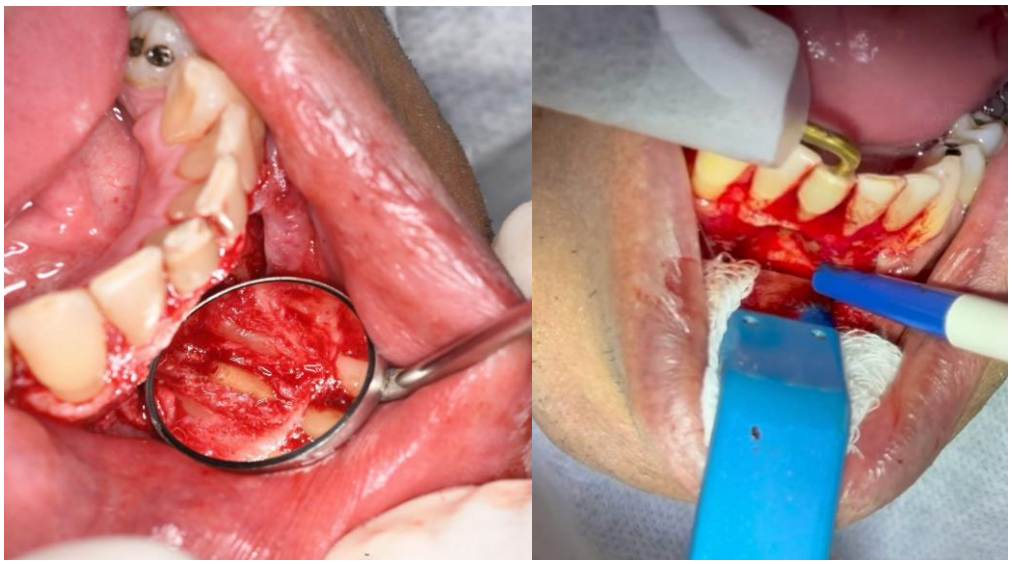

Imagem demonstrando a obturação retrógrada da porção apical do canal radicular com MTA. Após preparo da cavidade retrógrada com ultrassom cirúrgico, o material é inserido e condensado, promovendo selamento tridimensional do forame apical. O MTA é o material de escolha nessa etapa por suas propriedades de biocompatibilidade, capacidade de selamento marginal, indução à cementogênese e resistência ao meio úmido (Figura 7).

REMUNOM
ISSN 2178-6925

Received: 25/04/2026 - **Accepted:** 04/06/2026
Vol: 13.12
DOI: 10.66104/yemcfc14
Pages: 1-25

Figura 7: Obturação retrógrada com MTA (Mineral Trióxido Agregado).

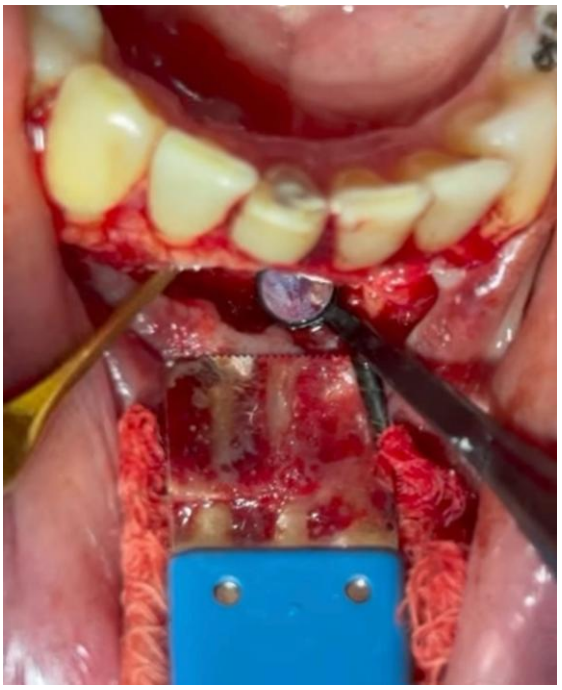

Aspecto transoperatório após o preenchimento da cavidade óssea com biomaterial de enxerto (substituto ósseo), seguido da instalação de membrana de barreira (princípio da Regeneração Óssea Guiada — ROG). A membrana atua como uma barreira seletiva, impedindo a migração de células epiteliais e conjuntivas para o interior do defeito e permitindo a colonização exclusiva por células osteogênicas, favorecendo a neoformação óssea (Figura 8).

REMUNOM
ISSN 2178-6925

Received: 25/04/2026 - **Accepted:** 04/06/2026
Vol: 13.12
DOI: 10.66104/yemcfc14
Pages: 1-25

Figura 8: Enxertia óssea e instalação de membrana de barreira.

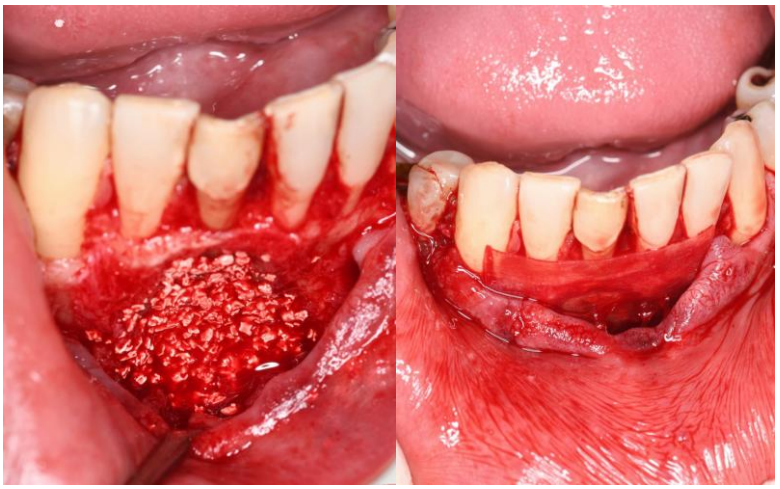

Imagem pós-operatória imediata demonstrando o fechamento do retalho mucoperiósteo por meio de sutura. Os pontos são realizados de forma a promover o reposicionamento preciso e tensão-livre dos tecidos moles sobre a área cirúrgica, garantindo a estabilidade do coágulo, a proteção do enxerto e da membrana, e as condições ideais para a cicatrização por primeira intenção (Figura 9).

Figura 9: Sutura e fotobiomodulação.



Controle radiográfico periapical realizado imediatamente após o procedimento cirúrgico. A imagem permite confirmar a adequada apicectomia, visualizar o material de obturação retrógrada na porção apical do elemento 41, verificar a presença do material de enxerto na cavidade e servir como imagem de

REMUNOM
ISSN 2178-6925

Received: 25/04/2026 - **Accepted:** 04/06/2026
Vol: 13.12
DOI: 10.66104/yemcfc14
Pages: 1-25

referência (baseline) para o acompanhamento radiográfico evolutivo da reparação óssea nos controles subsequentes (Figura 10).

Figura 10: Radiografia periapical pós-operatória imediata.



No pós-operatório imediato, foram prescritos amoxicilina 500 mg a cada oito horas durante sete dias, nimesulida 100 mg a cada doze horas durante três dias e dipirona sódica 500 mg a cada seis horas em caso de dor, além de orientações sobre higiene local, dieta fria e pastosa e restrição de esforços físicos. O paciente retornou após sete dias para remoção dos pontos de sutura, apresentando ferida cirúrgica em processo de cicatrização satisfatório, sem sinais de infecção, deiscência ou intercorrências.

Todo o material da lesão cística removida foi encaminhado para análise anatomopatológica, cujo laudo confirmou o diagnóstico de cisto periapical inflamatório, caracterizado pela presença de cavidade revestida por epitélio escamoso estratificado não queratinizado, com espessamentos do tipo plexiforme e intenso infiltrado inflamatório crônico no tecido conjuntivo capsular adjacente, corroborando a hipótese diagnóstica inicial.

O paciente foi acompanhado em consultas de retorno periódicas, realizadas aos 7 dias e 30 dias após o procedimento cirúrgico. Na primeira consulta de retorno, aos 7 dias, observou-se cicatrização satisfatória da ferida operatória, com ausência de sinais de infecção, deiscência de sutura ou formação de hematoma. O paciente segue em acompanhamento pós-operatório, com evolução clínica satisfatória, com ausência de sintomatologia e cicatrização adequada.

REMUNOM
ISSN 2178-6925

Received: 25/04/2026 - **Accepted:** 04/06/2026
Vol: 13.12
DOI: 10.66104/yemcfc14
Pages: 1-25

4. Resultados

O procedimento cirúrgico transcorreu sem intercorrências, com adequado controle hemostático durante todo o ato operatório e boa colaboração do paciente. A enucleação da lesão cística foi realizada de forma completa, com remoção íntegra da membrana cística sem laceração significativa, o que contribuiu para a redução do risco de contaminação do leito cirúrgico pelo conteúdo da cavidade. A apicectomia do elemento 21 foi executada com precisão, resultando em superfície de secção radicular regular, perpendicular ao longo eixo dental, sem a presença de fraturas ou lascamentos radiculares. A retro-obturação com MTA apresentou adaptação marginal satisfatória, com preenchimento completo da cavidade retrógrada e ausência de excessos significativos. O fechamento primário da ferida cirúrgica foi obtido sem tensão excessiva sobre os tecidos, favorecendo o processo de cicatrização no pós-operatório imediato.

No período pós-operatório imediato, o paciente relatou dor de intensidade leve a moderada nas primeiras quarenta e oito horas, controlada adequadamente com a medicação analgésica prescrita. Não foram observados sinais de infecção, como edema excessivo, hiperemia intensa, supuração ou febre, e o paciente relatou ausência de parestesia na região envolvida. Na consulta de revisão realizada aos sete dias, constatou-se cicatrização da ferida cirúrgica dentro dos padrões de normalidade esperados para o período, com formação de tecido de granulação organizado nas bordas da incisão, sem deiscência dos pontos de sutura. A remoção dos pontos transcorreu sem intercorrências e o paciente relatou melhora progressiva do desconforto local, retomando suas atividades cotidianas sem limitações relevantes.

O exame anatomopatológico do material removido confirmou o diagnóstico de cisto periapical inflamatório. O laudo histopatológico descreveu cavidade cística revestida por epitélio escamoso estratificado não queratinizado, com espessamentos epiteliais do tipo plexiforme, apoiado sobre tecido conjuntivo fibroso denso com intenso infiltrado inflamatório crônico, composto predominantemente por linfócitos e plasmócitos, além de áreas com depósitos de cristais de colesterol circundados por células gigantes multinucleadas do tipo corpo

REMUNOM
ISSN 2178-6925

Received: 25/04/2026 - **Accepted:** 04/06/2026
Vol: 13.12
DOI: 10.66104/yemcfc14
Pages: 1-25

estranho. Os achados microscópicos foram compatíveis com os aspectos clínicos e imaginológicos previamente observados, ratificando a hipótese diagnóstica estabelecida no pré-operatório e evidenciando a importância da análise histopatológica de rotina em todos os materiais obtidos por intervenção cirúrgica.

As avaliações clínicas e radiográficas realizadas aos trinta dias, três meses e seis meses de pós-operatório demonstraram evolução favorável e progressiva do caso. Ao exame clínico, o paciente apresentou-se assintomático em todas as consultas de acompanhamento, sem presença de fístula, mobilidade dentária, alterações na sondagem periodontal dos elementos envolvidos ou sinais de recidiva da lesão. As radiografias periapicais de controle evidenciaram redução gradual do defeito ósseo, com formação de neoformação óssea de aspecto radiográfico compatível com tecido mineralizado em organização progressiva. Aos três meses, já era possível identificar discreta radiopacidade na periferia da área enxertada, sugerindo o início do processo de integração do biomaterial e a atividade osteogênica no leito receptor.

A tomografia computadorizada de feixe cônico realizada aos seis meses de pós-operatório representou o exame de maior valor na avaliação do resultado obtido, fornecendo dados tridimensionais precisos sobre o grau de reparo ósseo alcançado. As imagens evidenciaram expressiva neoformação óssea na região correspondente ao defeito gerado pela enucleação da lesão, com preenchimento de grande parte do volume original da cavidade por tecido de densidade compatível com osso neoformado. A cortical óssea vestibular, anteriormente adelgaçada, apresentou sinais de reconstituição em espessura, e a região periapical do elemento 21 demonstrou formação de tecido mineralizado ao redor do ápice retrobturado, sem sinais de radiolucidez residual ou recidiva da lesão. O conjunto dos resultados clínicos, imaginológicos e histopatológicos evidenciou o sucesso do protocolo terapêutico adotado, com reparo tecidual satisfatório e manutenção do elemento dentário na arcada.

5. Discussão

O caso relatado ilustra de forma representativa a complexidade diagnóstica e

REMUNOM
ISSN 2178-6925

Received: 25/04/2026 - **Accepted:** 04/06/2026
Vol: 13.12
DOI: 10.66104/yemcfc14
Pages: 1-25

terapêutica envolvida no manejo de cistos periapicais inflamatórios de grandes dimensões. O diagnóstico tardio, decorrente da ausência de acompanhamento pós-endodôntico adequado, permitiu que a lesão evoluísse silenciosamente por anos até atingir proporções que inviabilizavam a abordagem exclusivamente conservadora. Esse padrão de evolução é frequentemente observado em lesões periapicais de longa data, nas quais a ausência de sintomatologia álgica intensa retarda a busca por atendimento especializado. A integração entre o exame clínico criterioso, a avaliação imaginológica por TCFC e a confirmação histopatológica foi determinante para o estabelecimento do diagnóstico definitivo e o planejamento adequado da intervenção, reforçando que nenhum desses recursos deve ser considerado suficiente de forma isolada. A conduta diagnóstica adotada neste caso está em consonância com os preceitos contemporâneos da odontologia baseada em evidências, que preconiza a utilização combinada dessas ferramentas para lesões de natureza e extensão indeterminadas.

A indicação da cirurgia parendodôntica associada à enucleação cística mostrou-se plenamente justificada diante das características da lesão encontrada. O volume da cavidade cística, a íntima relação com o ápice radicular e a ausência de perspectiva de reparo espontâneo pelo tratamento endodôntico isolado foram fatores determinantes na definição do protocolo cirúrgico. A apicectomia com corte perpendicular ao longo eixo dental favoreceu a adequada exposição do sistema de canais radiculares apical e minimizou a exposição de túbulos dentinários, reduzindo o risco de microinfiltração pela interface apical. O preparo retrógrado com ponta ultrassônica proporcionou maior precisão e limpeza da cavidade, em comparação com as técnicas de preparo manual, resultando em uma cavidade com paredes mais regulares e com melhor capacidade de retenção do material obturador. A escolha do MTA como material retrobturador foi pautada em suas reconhecidas propriedades de biocompatibilidade, capacidade de selamento e potencial de estimulação da mineralização tecidual, contribuindo diretamente para o resultado favorável observado no acompanhamento pós-operatório.

A utilização do enxerto ósseo de origem bovina associado à membrana de colágeno absorvível representou uma estratégia cirúrgica complementar de

REMUNOM
ISSN 2178-6925

Received: 25/04/2026 - **Accepted:** 04/06/2026
Vol: 13.12
DOI: 10.66104/yemcfc14
Pages: 1-25

grande relevância para o caso em questão. Defeitos ósseos de grandes dimensões, como o observado neste relato, raramente apresentam capacidade de preenchimento ósseo completo e espontâneo quando deixados sem o suporte de um material enxertante, em razão da invasão precoce do coágulo por células não osteogênicas provenientes dos tecidos moles adjacentes. O biomaterial bovino utilizado, por sua estrutura porosa e altamente interconectada, funcionou como uma matriz osteoCondutora, fornecendo suporte tridimensional para a migração e diferenciação de células osteogênicas originárias das paredes ósseas do defeito. A membrana de colágeno posicionada sobre o enxerto teve papel fundamental na exclusão de células epiteliais e fibroblastos do interior do defeito, preservando o espaço necessário para a neoformação óssea e evitando a competição celular que poderia comprometer a qualidade do reparo. O resultado obtido aos seis meses, com expressiva neoformação óssea evidenciada na TCFC, corroborou a efetividade dessa associação neste contexto clínico.

O acompanhamento pós-operatório sistemático revelou-se um componente indispensável do protocolo terapêutico adotado, permitindo monitorar a progressão do reparo tecidual, identificar precocemente eventuais sinais de insucesso e documentar os resultados obtidos de forma objetiva. A evolução clínica favorável do paciente, com ausência de sintomatologia e de alterações clínicas sugestivas de recidiva em todos os períodos avaliados, demonstrou que a remoção completa da membrana cística durante a enucleação foi efetiva, eliminando o potencial de recorrência associado a remanescentes epiteliais. A evolução radiográfica progressiva, com formação óssea gradual observada desde as primeiras semanas, indicou que o ambiente biológico gerado pelos procedimentos cirúrgicos foi adequado para a atividade osteogênica. A TCFC de controle aos seis meses foi particularmente relevante por permitir a avaliação tridimensional do volume de osso neoformado, superando as limitações inerentes à radiografia convencional na mensuração precisa da regeneração óssea em defeitos de maior complexidade.

Por fim, o caso relatado reforça a importância da integração entre a endodontia e a cirurgia parendodôntica no manejo de lesões periapicais extensas, evidenciando

REMUNOM
ISSN 2178-6925

Received: 25/04/2026 - **Accepted:** 04/06/2026
Vol: 13.12
DOI: 10.66104/yemcfc14
Pages: 1-25

que a atuação conjunta dessas especialidades amplia significativamente as possibilidades de manutenção dos elementos dentários acometidos. A abordagem cirúrgica adotada permitiu não apenas a resolução da lesão cística, mas também a preservação do dente envolvido com condições clínicas favoráveis de longo prazo, evitando a necessidade de exodontia e suas consequências para a integridade do arco dentário do paciente. A riqueza de detalhes presente neste relato, desde o diagnóstico até o acompanhamento pós-operatório, contribui para a literatura científica ao documentar um protocolo reprodutível e fundamentado em princípios biológicos sólidos. A descrição das etapas cirúrgicas, dos materiais utilizados e dos resultados obtidos oferece subsídios práticos para o cirurgião-dentista que se depara com situações clínicas semelhantes, colaborando para a disseminação de condutas terapêuticas seguras e eficazes no manejo das lesões odontogênicas de origem inflamatória.

6. Conclusão

O presente relato de caso demonstrou que a associação entre enucleação cirúrgica, cirurgia parendodôntica e regeneração óssea guiada constitui uma abordagem terapêutica eficaz e segura para o manejo de cistos periapicais inflamatórios de grandes dimensões, permitindo a remoção completa da lesão, o tratamento do ápice radicular envolvido e a preservação do elemento dentário na arcada. Os resultados clínicos, imaginológicos e histopatológicos obtidos ao longo do acompanhamento pós-operatório evidenciaram reparo tecidual satisfatório, neoformação óssea progressiva e ausência de recidiva, corroborando o sucesso do protocolo adotado. A integração entre o diagnóstico criterioso, o planejamento cirúrgico individualizado e a utilização de biomateriais de qualidade comprovada mostrou-se determinante para o desfecho favorável do caso, reforçando que a conduta terapêutica deve ser sempre fundamentada na correlação entre os achados clínicos, imaginológicos e histopatológicos de cada paciente.

Referências

TRAVASSOS, et al. Cirurgia parendodôntica para remoção de um cisto periapical: relato de caso. *Research, Society and Development*, 2022; 11(2).

Silva, S. A., et al. Regeneração após cirurgia paraendodôntica em dente com

REMUNOM
ISSN 2178-6925

Received: 25/04/2026 - **Accepted:** 04/06/2026
Vol: 13.12
DOI: 10.66104/yemcfc14
Pages: 1-25

extensa fenestração óssea – Relato de caso com acompanhamento de 3 anos. *Research, Society and Development*, 2021; 10(4).

Graciano, N. R., et al. Cirurgia parendodôntica com retro-preparo e retro-obturação: relato de caso. *Brazilian Journal of Surgery and Clinical Research – BJSCR*, 2021; 34(1).

Fehlberg, B. K. & Bittencourt, G. Parendodontic surgery — apicoectomy and simultaneous obturation of root canals with mineral trioxide aggregate (MTA): case report. *Dental Press Endodontics*, 2019; 9(1).

DA COSTA, et al. Enucleação de cisto periapical associado a tratamento endodôntico: relato de caso. *Archives of Health Investigation*, 2019; 8(9).

De Miranda, P. B., Ferranti, K. N. & Grando, C. P. Cirurgia parendodôntica associada a enxerto ósseo com biomaterial: relato de caso. *PERSPECTIVA*, 2018; 42(157).

RESENDE, et al. Tratamento cirúrgico e conservador de cisto periapical de grande proporção: relato de caso. *HU Revista*, 2017; 43(2).

BOTELHO e PAULA MAURO, et al. Enucleação de lesão perirradicular (cisto periapical) – relato de caso. *Ciência Atual*, 2017; 9(1).

DANTAS, et al. Enucleation root of jaw cyst associated apicectomy: Report of case. *Revista de Cirurgia e Traumatologia Buco-maxilo-facial*, 2014; 14(3).

Sousa, N. B., et al. Agregado de trióxido mineral e uso como material retro-obturador em cirurgia paraendodôntica. *Revista Brasileira de Odontologia*, 2014; 71(2).

ARAÚJO, et al. Tratamento de extenso cisto inflamatório em maxila: relato de caso. *Revista de Cirurgia e Traumatologia Buco-maxilo-facial*, 2013; 13(2).

PEREIRA, et al. Resolução cirúrgica de periodontite apical crônica: relato de caso. *Revista de Odontologia da Universidade Cidade de São Paulo*, 2013; 25(1).

MILAGRES, et al. Cisto periapical de grande extensão: relato de caso. *Revista de Cirurgia e Traumatologia Buco-maxilo-facial*, 2012; 12(2).

PEIXOTO e FERNANDES. Aspectos imunológicos e etiopatogênicos das lesões periapicais inflamatórias crônicas. *Journal of Health Sciences*, 2012; 14(3).

Siqueira Júnior, J. F., et al. Princípios biológicos do tratamento endodôntico de dentes com polpa necrosada e lesão perirradicular. *Revista Brasileira de Odontologia*, 2012; 69(1).

Travassos, R. M. C., et al. Apicectomia e obturação retrógrada de dente com

REMUNOM
ISSN 2178-6925

Received: 25/04/2026 - **Accepted:** 04/06/2026
Vol: 13.12
DOI: 10.66104/yemcfc14
Pages: 1-25

calcificação radicular interna: relato de caso. *Research, Society and Development*, 2020; 9(9).

D'ADDAZIO, et al. O uso da tomografia cone beam no auxílio ao diagnóstico e planejamento de cirurgia periapical: relato de caso clínico. *Odontologia Clínico-Científica (Online)*, 2010; 9(4).

APÊNDICE

Este estudo caracteriza-se como um relato de caso clínico individual, de natureza descritiva, sem delineamento experimental, não envolvendo grupo controle ou intervenção com finalidade de pesquisa, mas sim a descrição de conduta terapêutica realizada conforme as indicações clínicas estabelecidas. De acordo com as diretrizes da Resolução nº 466/2012 do Conselho Nacional de Saúde e normativas complementares, relatos de caso, quando não configuram pesquisa envolvendo seres humanos, podem ser dispensados de apreciação por Comitê de Ética em Pesquisa.

Ressalta-se, contudo, que todos os princípios éticos foram rigorosamente respeitados, incluindo a preservação da identidade do paciente e a confidencialidade das informações. O paciente foi devidamente esclarecido acerca do diagnóstico, das alternativas terapêuticas, dos riscos e benefícios do tratamento proposto, tendo assinado o Termo de Consentimento Livre e Esclarecido (TCLE) para a realização do procedimento, bem como autorização específica para uso de imagens clínicas, intraoperatórias e exames radiográficos para fins acadêmicos e científicos.

Adicionalmente, o acompanhamento clínico foi realizado de forma sistemática, com avaliações periódicas previamente estabelecidas, garantindo o monitoramento da evolução do caso, a detecção precoce de possíveis intercorrências e a adequada condução terapêutica até o momento atual, em conformidade com os princípios da boa prática clínica.