REMUNOM
ISSN 2178-6925

Received: 13/01/2026 - **Accepted:** 13/02/2026
Vol: 13.13
DOI: 10.66104/30m1pj32
Pages: 1-22

RECONSTRUÇÃO DE MAXILA ATRÓFICA COM REGENERAÇÃO ÓSSEA GUIADA ASSOCIADA AO L-PRF: RELATO DE CASO

RECONSTRUCTION OF ATROPHIC MAXILLA WITH GUIDED BONE REGENERATION ASSOCIATED WITH L-PRF: CASE REPORT

RECONSTRUCCIÓN DE MAXILAR ATRÓFICO MEDIANTE REGENERACIÓN ÓSEA GUIADA ASOCIADA CON L-PRF.: INFORME DE CASO

Maria Nayara Quaresma Bezerra
Discente do curso superior de Odontologia pelo Centro Universitário Maurício de Nassau (UNINASSAU) Campina Grande, Paraíba, Brasil.
E-mail: marianayara0503@gmail.com

Giuseppe Mazzaglia
Doutor em Estomatologia pela Università Degli Studi Di Sassari; Itália.
E-mail: info@mazzagliaclinic.it

Emerson Eduardo Toldo
Doutor em Saúde Pública pelo Atlantic International University, Estados Unidos.
E-mail: emersoneduardotoldo@gmail.com

Cíntia Moreira Gonçalves
Doutoranda em Materiais Odontológicos pelo Programa de Pós-graduação da Universidade de Campinas (PPGO-UNICAMP); Campinas; São Paulo, Brasil.
E-mail: moreiragoncalvescintia@gmail.com

Orcid: https://orcid.org/0000-0003-4379-6945
Vitor Rodrigues da Silva
Doutorando em Clínica Odontológica com Ênfase em Dentística pelo Programa de Pós-graduação da Universidade de Campinas (PPGO-UNICAMP); Campinas, São Paulo, Brasil. E-mail: v207042@dac.unicamp.br
Orcid: https://orcid.org/0000-0003-4379-6945

Ana Clara Barbosa Silva
Discente no curso superior de Odontologia pelo Centro Universitário Santo Agostinho (UNIFSA), Teresina, Piauí, Brasil.
E-mail: anaclar1377@gmail.com
Orcid: https://orcid.org/0009-0003-3757-0314

Maria Vitória de Sousa Lima
Discente no curso superior de Odontologia pelo Centro Universitário Santo Agostinho (UNIFSA), Teresina, Piauí, Brasil.
E-mail: mariavitoriasouzalima5@gmail.com
Orcid: https://orcid.org/0009-0005-1217-0298

REMUNOM
ISSN 2178-6925

Received: 13/01/2026 - **Accepted:** 13/02/2026
Vol: 13.13
DOI: 10.66104/30m1pj32
Pages: 1-22

Cristian Duane Pires
Doutorando em Odontologia Legal pela Faculdade São Leopoldo Mandic (SLMANDIC), Campinas, São Paulo, Brasil.
E-mail: cristian.pires@icloud.com

Evllyn Maelly Peixoto Pereira
Formada no curso superior de Odontologia pelo Centro Universitário Maurício de Nassau (UNINASSAU), Mossoró, Rio Grande do Norte, Brasil.
E-mail: maellypeixoto@gmail.com

Jonathan Henrickson Costa Souza
Formado no curso superior de Odontologia pela Universidade Tiradentes (UNIT), Aracaju, Sergipe, Brasil.
E-mail: jonatha.henrickson10@gmail.com

Tainá Cordeiro de Souza
Formada no curso superior de Odontologia pelo Centro Universitário Maurício de Nassau (UNINASSAU), Cacoal, Roraima, Brasil.
E-mail: tainaluan10@gmail.com

Naiely Silva Bezerra
Discente no curso superior de Odontologia pelo Centro Universitário Santo Agostino (UNIFSA), Teresina, Piauí, Brasil.
E-mail: naielybezerra22@gmail.com

Wellington Ferreira Souza
Formado no curso superior de Odontologia pela Faculdade Rebouças de Campina Grande (FRCG), Campina Grande, Paraíba, Brasil.
E-mail: wferreiras@gmail.com

Evelyn Carla Leal Costa
Pós-graduada em Traumatologia Bucomaxilofacial pelo Instituto Intensu (INTENSU), Belém, Pará, Brasil.
E-mail: draevelyncostta@gmail.com

Lorena Aparecida da Silva Moura
Discente no curso superior de Odontologia pelo Centro Universitário Santo Agostino (UNIFSA), Teresina, Piauí, Brasil.
E-mail: lorymoura@gmail.com
Orcid: https://orcid.org/0009-0008-7718-0499

REMUNOM
ISSN 2178-6925

Received: 13/01/2026 - **Accepted:** 13/02/2026
Vol: 13.13
DOI: 10.66104/30m1pj32
Pages: 1-22

Resumo

Introdução: A reabilitação de pacientes com maxila atrófica representa um dos maiores desafios da implantodontia contemporânea, uma vez que a reabsorção óssea progressiva decorrente da ausência dental prolongada compromete o volume e a densidade óssea necessários para o tratamento reabilitador. A Regeneração Óssea Guiada (ROG) associada à Fibrina Rica em Plaquetas (L-PRF) surge como uma abordagem biologicamente fundamentada, capaz de promover ganho ósseo expressivo e favorecer a cicatrização tecidual por meio da liberação gradual de fatores de crescimento, criando um microambiente favorável à neoformação óssea em rebordos alveolares severamente atróficos. **Objetivo:** Relatar um caso clínico de reconstrução de maxila atrófica por meio da associação entre ROG e L-PRF, descrevendo de forma sistematizada a sequência do tratamento cirúrgico, os biomateriais utilizados e os resultados clínicos obtidos ao longo do acompanhamento pós-operatório. **Relato de caso:** Paciente do sexo masculino, 52 anos, com edentulismo total na maxila e rebordo alveolar severamente atrófico, foi submetido a protocolo de reconstrução óssea por meio de ROG com xenoenxerto bovino desproteinizado associado ao L-PRF e membrana de colágeno reabsorvível. O processo de cicatrização transcorreu sem intercorrências, com ausência de deiscências, exposição de membrana ou infecção do enxerto em todas as consultas de acompanhamento realizadas. O paciente encontra-se em fase de acompanhamento pós-operatório, aguardando a realização da tomografia computadorizada de feixe cônico de controle prevista para seis meses após o procedimento, na qual se espera confirmar ganho ósseo médio entre 5 e 7 mm em altura e entre 3,0 e 4,5 mm em espessura vestibulolingual ao longo do arco maxilar reconstruído. **Conclusão:** A associação entre ROG e L-PRF demonstrou ser uma abordagem viável, segura e promissora na reconstrução da maxila atrófica, com evolução clínica pós-operatória favorável e perspectivas de ganho ósseo expressivo a ser confirmado pelos exames de controle ainda pendentes. Ressalta-se que os resultados descritos são restritos ao caso apresentado, sendo necessários estudos com maior casuística para a consolidação desse protocolo.

Palavras-chave: Maxila atrófica. Regeneração óssea guiada. Fibrina rica em plaquetas. Reconstrução óssea.

Abstract

Introduction: Rehabilitation of patients with atrophic maxilla represents one of the greatest challenges in contemporary implant dentistry, since progressive bone resorption resulting from prolonged tooth loss compromises the volume and bone density necessary for rehabilitative treatment. Guided Bone Regeneration (GBR) associated with Platelet-Rich Fibrin (L-PRF) emerges as a biologically grounded approach, capable of promoting significant bone gain and favoring tissue healing through the gradual release of growth factors, creating a microenvironment favorable to

REMUNOM
ISSN 2178-6925

Received: 13/01/2026 - **Accepted:** 13/02/2026
Vol: 13.13
DOI: 10.66104/30m1pj32
Pages: 1-22

bone neoformation in severely atrophic alveolar ridges. Objective: To report a clinical case of reconstruction of an atrophic maxilla using the association between GBR and L-PRF, systematically describing the surgical treatment sequence, the biomaterials used, and the clinical results obtained throughout the postoperative follow-up. Case report: A 52-year-old male patient with total edentulism in the maxilla and severely atrophic alveolar ridge underwent a bone reconstruction protocol using guided bone regeneration (GBR) with deproteinized bovine xenograft associated with L-PRF and a resorbable collagen membrane. The healing process proceeded without complications, with no dehiscence, membrane exposure, or graft infection at any of the follow-up appointments. The patient is currently in the postoperative follow-up phase, awaiting a control cone-beam computed tomography scan scheduled for six months after the procedure, which is expected to confirm an average bone gain of between 5 and 7 mm in height and between 3.0 and 4.5 mm in vestibulolingual thickness along the reconstructed maxillary arch. Conclusion: The association between GBR and L-PRF proved to be a viable, safe, and promising approach in the reconstruction of the atrophic maxilla, with favorable postoperative clinical evolution and prospects for significant bone gain to be confirmed by pending follow-up examinations. It should be noted that the results described are limited to the case presented, and studies with a larger sample size are necessary for the consolidation of this protocol.

Keywords: Maxilla atrophic. Guided bone regeneration. Platelet-rich fibrin. Bone reconstruction.

Resumen

Introducción: La rehabilitación de pacientes con maxilar atrófico representa uno de los mayores desafíos en la implantología dental contemporánea, ya que la reabsorción ósea progresiva resultante de la pérdida dental prolongada compromete el volumen y la densidad ósea necesarios para el tratamiento rehabilitador. La regeneración ósea guiada (ROG) asociada con fibrina rica en plaquetas (L-PRF) emerge como un enfoque biológicamente fundamentado, capaz de promover una ganancia ósea significativa y favorecer la cicatrización tisular mediante la liberación gradual de factores de crecimiento, creando un microambiente favorable para la neoformación ósea en crestas alveolares severamente atróficas. Objetivo: Informar un caso clínico de reconstrucción de un maxilar atrófico utilizando la asociación entre ROG y L-PRF, describiendo sistemáticamente la secuencia del tratamiento quirúrgico, los biomateriales utilizados y los resultados clínicos obtenidos durante el seguimiento postoperatorio. Informe de caso: Un paciente varón de 52 años con edentulismo total en el maxilar y cresta alveolar severamente atrófica se sometió a un protocolo de reconstrucción ósea mediante regeneración ósea guiada (ROG) con xenoinjerto bovino desproteinizado asociado con L-PRF y una membrana de colágeno reabsorbible. El proceso de cicatrización transcurrió sin complicaciones, sin dehiscencia, exposición de la membrana ni infección del injerto en ninguna de las citas de seguimiento. El paciente se encuentra actualmente en la fase de seguimiento postoperatorio, a la espera de una tomografía computarizada de haz cónico de control programada

REMUNOM
ISSN 2178-6925

Received: 13/01/2026 - **Accepted:** 13/02/2026
Vol: 13.13
DOI: 10.66104/30m1pj32
Pages: 1-22

para seis meses después del procedimiento, que se espera confirme una ganancia ósea promedio de entre 5 y 7 mm en altura y entre 3,0 y 4,5 mm en espesor vestibulolingual a lo largo del arco maxilar reconstruido. Conclusión: La combinación de GBR y L-PRF demostró ser una estrategia viable, segura y prometedora para la reconstrucción del maxilar atrófico, con una evolución clínica postoperatoria favorable y perspectivas de ganancia ósea significativa que se confirmarán mediante los exámenes de seguimiento pendientes. Cabe destacar que los resultados descritos se limitan al caso presentado, y se requieren estudios con un tamaño muestral mayor para la consolidación de este protocolo.

Palabras clave: Maxilar atrófico. Regeneración ósea guiada. Fibrina rica en plaquetas. Reconstrucción ósea.

1. Introdução

A reabilitação de pacientes com maxila atrófica representa um dos maiores desafios da implantodontia contemporânea, uma vez que a ausência dental prolongada ocasiona reabsorção óssea progressiva, comprometendo o volume e a densidade necessários para a instalação de implantes osseointegrados (Aghaloo et al., 2016). Esse processo de atrofia óssea é multifatorial e envolve mecanismos biológicos complexos que resultam na diminuição da altura e da espessura do rebordo alveolar, tornando indispensável a realização de procedimentos de aumento ósseo previamente ou de forma concomitante à inserção dos implantes (Jensen; Terheyden, 2009). Diante desse cenário, diversas técnicas de reconstrução óssea têm sido desenvolvidas e aprimoradas ao longo das últimas décadas, com o objetivo de restabelecer a arquitetura óssea adequada e viabilizar o tratamento reabilitador implantossuportado (Urban et al., 2019).

A Regeneração Óssea Guiada (ROG) constitui uma das abordagens mais consolidadas para o tratamento de defeitos ósseos em maxilas atróficas, fundamentando-se no princípio de exclusão celular competitiva por meio de membranas de barreira, que impedem a migração de tecidos moles para o interior do defeito e favorecem a neoformação óssea (Milillo; Petruzzi, 2023). Essa técnica pode ser empregada em associação a diferentes materiais de enxerto, incluindo osso autógeno, xenoenxertos e biomateriais sintéticos, cada um com características biológicas e propriedades osteogênicas, osteocondutoras e osteoindutoras distintas (Rocchietta et al., 2016). A seleção criteriosa do material

REMUNOM
ISSN 2178-6925

Received: 13/01/2026 - **Accepted:** 13/02/2026
Vol: 13.13
DOI: 10.66104/30m1pj32
Pages: 1-22

de enxerto e da membrana a ser utilizada deve considerar fatores como a extensão do defeito, as condições sistêmicas do paciente e as evidências científicas disponíveis na literatura, sendo determinante para o prognóstico do tratamento (Jensen; Terheyden, 2009; Urban et al., 2019).

Dentre os concentrados plaquetários utilizados como adjuvantes nos procedimentos de reconstrução óssea, a Fibrina Rica em Plaquetas e Leucócitos (L-PRF) tem se destacado por suas propriedades bioativas e pela facilidade de obtenção a partir do próprio sangue do paciente (Dohan et al., 2006). O L-PRF é classificado como um concentrado plaquetário de segunda geração e caracteriza-se por apresentar uma rede de fibrina tridimensional rica em plaquetas, leucócitos e fatores de crescimento, como o fator de crescimento derivado de plaquetas (PDGF), o fator de crescimento transformador beta (TGF-b) e o fator de crescimento endotelial vascular (VEGF), que atuam de forma sinérgica na promoção da angiogênese e da regeneração tecidual (Choukroun et al., 2006; STRAUSS et al., 2020). Sua composição biológica confere ao L-PRF a capacidade de modular a resposta inflamatória local, acelerando os processos de cicatrização e potencializando a neoformação óssea nos sítios enxertados (Liu; Liu; Luo, 2023).

A combinação do L-PRF com biomateriais de enxerto ósseo em procedimentos de ROG tem demonstrado resultados promissores na literatura científica, com relatos de melhora na qualidade e na quantidade de osso neoformado, além de redução do período de osseointegração e das complicações pós-operatórias (Valladão; Monteiro; JOLY, 2020). Estudos clínicos e histomorfométricos evidenciam que a associação do L-PRF a xenoenxertos bovinos desproteinizados resulta em maior densidade e estabilidade do enxerto ao longo do tempo, bem como em melhora da vascularização e aceleração da remodelação óssea (Nizam et al., 2018; Malzoni; Pichotano; Paula, 2023). Tais achados reforçam o potencial terapêutico do L-PRF como agente biológico adjuvante nos procedimentos de aumento ósseo em maxilas severamente atróficas, consolidando sua utilização em associação à ROG como uma alternativa clínica biologicamente fundamentada (Damsaz et al., 2020; Baru et al., 2024).

REMUNOM
ISSN 2178-6925

Received: 13/01/2026 - **Accepted:** 13/02/2026
Vol: 13.13
DOI: 10.66104/30m1pj32
Pages: 1-22

Diante do exposto, o presente trabalho tem por objetivo relatar um caso clínico de reconstrução de maxila atrófica por meio da associação entre ROG e L-PRF, descrevendo de forma sistematizada a sequência do tratamento cirúrgico, os biomateriais utilizados e os resultados clínicos obtidos ao longo do acompanhamento do paciente.

2. Relato de Caso

Paciente do sexo masculino, 52 anos de idade, leucoderma, foi encaminhado ao serviço de Cirurgia e Implantodontia com queixa principal de dificuldade mastigatória e insatisfação estética em decorrência da ausência de múltiplos elementos dentários na maxila. Durante a anamnese, o paciente relatou histórico de perda dentária progressiva ao longo dos últimos quinze anos, associada a doença periodontal crônica não tratada adequadamente. Negava doenças sistêmicas relevantes, alergias medicamentosas e hábito tabagista. Ao exame clínico intrabucal, observou-se edentulismo total na maxila, com rebordo alveolar severamente reabsorvido em toda a extensão do arco, mucosa de coloração rósea, sem sinais inflamatórios ativos, e relação intermaxilar desfavorável em virtude da perda volumétrica óssea acentuada.

Para complementação do diagnóstico e planejamento cirúrgico, foram solicitados exames laboratoriais de rotina, incluindo hemograma completo, coagulograma, glicemia de jejum e pressão arterial, todos dentro dos parâmetros de normalidade. O exame de Tomografia Computadorizada de Feixe Cônico (TCFC) foi realizado com o objetivo de avaliar de forma tridimensional as condições anatômicas do rebordo alveolar maxilar, a pneumatização dos seios maxilares e a disponibilidade óssea residual. A análise tomográfica evidenciou altura óssea residual média de 3,2 mm na região posterior direita, 2,8 mm na região posterior esquerda e 6,5 mm na região anterior da maxila, com espessura vestibulolingual insuficiente para a instalação direta de implantes osseointegrados. Foram identificadas também septações no interior dos seios maxilares bilateralmente, bem como espessamento mucoso discreto sem repercussão clínica significativa. Com base nos dados clínicos e tomográficos, optou-se por um protocolo de reconstrução óssea em dois estágios cirúrgicos, com a realização de ROG associada ao L-PRF

REMUNOM
ISSN 2178-6925

Received: 13/01/2026 - **Accepted:** 13/02/2026
Vol: 13.13
DOI: 10.66104/30m1pj32
Pages: 1-22

em toda a extensão do arco maxilar, seguida da instalação dos implantes após período adequado de reparação óssea.

No primeiro estágio cirúrgico, o paciente foi submetido a profilaxia antibiótica com amoxicilina 2g por via oral, administrada uma hora antes do procedimento, associada à prescrição de dexametasona 8mg para controle do edema transoperatório. A antissepsia intrabucal foi realizada com solução de digluconato de clorexidina a 0,12%, e a anestesia foi obtida por meio de bloqueios regionais e infiltrações locais com articaína 4% com epinefrina 1:100.000. Após a antissepsia e a anestesia, procedeu-se à coleta de sangue do paciente para a obtenção do L-PRF, sendo coletados dez tubos de 10 mL de sangue venoso sem anticoagulante, os quais foram imediatamente submetidos à centrifugação em centrífuga específica com protocolo de 2700 rpm durante doze minutos. Após a centrifugação, os coágulos de L-PRF foram removidos dos tubos com auxílio de pinças estéreis e as membranas foram obtidas por meio de compressão dos coágulos em kit específico, resultando em membranas de fibrina ricas em plaquetas e leucócitos com espessura uniforme e consistência elástica, prontas para utilização.

A incisão foi realizada no centro do rebordo alveolar edêntulo, com extensão de toda a maxila, complementada por incisões relaxantes verticais nas regiões de primeiro molar bilateral, preservando ao máximo os tecidos queratinizados. O descolamento do retalho mucoperiósteo foi executado com descoladores de Molt, expondo amplamente o rebordo alveolar atrófico em toda a extensão do arco maxilar. Após a exposição do leito receptor, procedeu-se ao preparo da superfície óssea por meio de decorticação com broca esférica em baixa rotação com irrigação contínua de solução salina estéril, com o objetivo de criar microperforações que favorecessem a vascularização e a migração de células osteogênicas para a área a ser reconstruída. Em seguida, o biomaterial de enxerto escolhido, osso bovino desproteinizado liofilizado em partículas de granulometria entre 0,25 e 1,0 mm, foi hidratado em solução fisiológica estéril e posteriormente misturado com fragmentos picotados de membranas de L-PRF, formando um composto aglutinado de consistência favorável ao manuseio e à estabilidade no leito receptor.

A mistura do xenoenxerto com o L-PRF foi delicadamente posicionada sobre

REMUNOM
ISSN 2178-6925

Received: 13/01/2026 - **Accepted:** 13/02/2026
Vol: 13.13
DOI: 10.66104/30m1pj32
Pages: 1-22

toda a extensão do rebordo atrófico, sendo condensada de forma homogênea com auxílio de espátulas cirúrgicas, respeitando os limites anatômicos e garantindo espessura mínima de 4 mm de material enxertado em todas as regiões. Sobre o enxerto, foram posicionadas membranas de L-PRF sobrepostas, funcionando como membrana biológica de barreira, complementadas por membrana de colágeno reabsorvível de origem bovina fixada com tachas de titânio, garantindo a estabilidade do conjunto e o princípio de exclusão celular preconizado pela técnica de ROG. O fechamento do retalho foi realizado após liberação do periósteo por meio de incisão no fundo de vestíbulo, possibilitando o avanço coronal do tecido sem tensão. A sutura foi executada em dois planos, com pontos internos em fio reabsorvível de ácido poliglicólico 4-0 e pontos externos em fio de nylon 4-0, com pontos simples e colchoeiro horizontal alternados para garantir hermeticidade da ferida cirúrgica e estabilidade do coágulo no interior do enxerto.

A imagem evidencia o aspecto intraoral do paciente em fase pré-operatória, com a mucosa íntegra ainda preservada, antes de qualquer incisão tecidual. Observa-se nítida atresia maxilar, caracterizada por marcante deficiência volumétrica do processo alveolar em sentido horizontal (transversal) e vertical. O rebordo residual apresenta-se afilado, com mucosa pálida e firme, aderida diretamente ao osso subjacente, refletindo a ausência prolongada de estímulo funcional após a perda dentária, processo denominado remodelação óssea centrípeta. Nota-se a compressão do arco maxilar com perda da morfologia arqueada normal, espessura tecidual reduzida e ausência de suporte vestibular adequado, o que compromete tanto a futura osseointegração de implantes quanto a estética facial do paciente. (Figura 1).

REMUNOM
ISSN 2178-6925

Received: 13/01/2026 - **Accepted:** 13/02/2026
Vol: 13.13
DOI: 10.66104/30m1pj32
Pages: 1-22

Figura 1: **Aspecto Intraoral Pré-Operatório.**

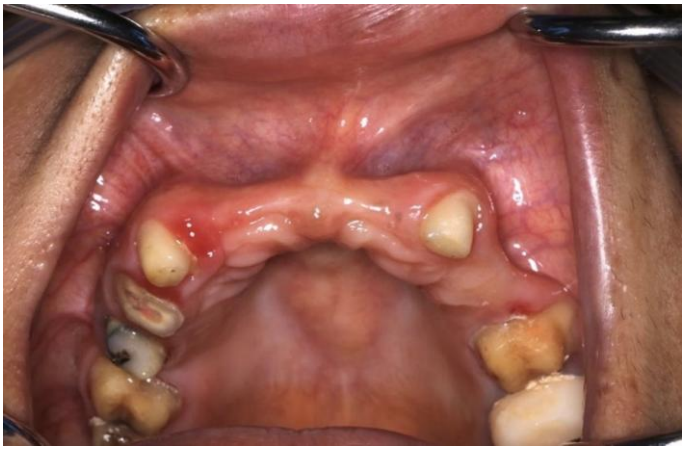

Após incisão no sulco alveolar e descolamento de retalho mucoperiosteal de espessura total, a maxila é plenamente exposta, revelando a extensão real do defeito ósseo. A cortical vestibular apresenta-se lisa, esbranquiçada e com espessura marcadamente reduzida, evidenciando a perda óssea em toda a sua magnitude, sem o efeito de mascaramento do tecido mole. Podem ser observadas depressões, irregularidades e concavidades no contorno ósseo, decorrentes da reabsorção centrípeta progressiva. A altura e a largura do rebordo são visivelmente insuficientes para suporte dos implantes sem enxertia prévia. (Figura 2).

Figura 2: Aspecto transoperatório após incisão e descolamento de retalho mucoperiosteal de espessura total .

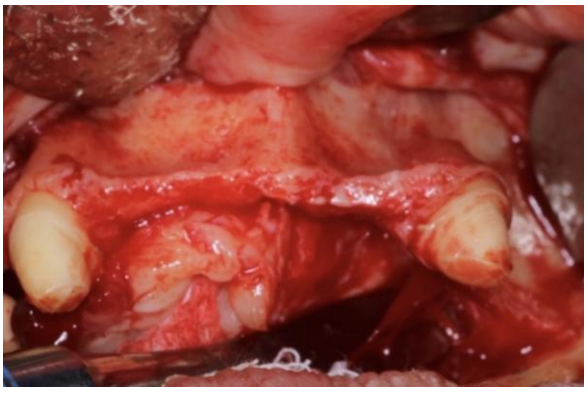

A imagem registra o momento em que o enxerto ósseo é posicionado sobre

REMUNOM
ISSN 2178-6925

Received: 13/01/2026 - **Accepted:** 13/02/2026
Vol: 13.13
DOI: 10.66104/30m1pj32
Pages: 1-22

o leito receptor, já com a malha de titânio instalada para contenção e estabilização do material enxertado. O enxerto, podendo ser autógeno particulado, xenógeno (osso bovino mineralizado), alógeno ou uma combinação entre eles, é distribuído de forma homogênea sobre a área deficiente, preenchendo as concavidades e reconstituindo o volume ósseo perdido nos sentidos horizontal e vertical. A malha de titânio, dispositivo biocompatível e maleável, é adaptada sobre o enxerto com precisão anatômica e fixada por meio de parafusos de titânio nas extremidades do defeito, funcionando como uma barreira mecânica rígida que mantém o espaço tridimensional necessário para a neoformação óssea. (Figura 3).

Figura 3: Visão transoperatória inicial após posicionamento do enxerto ósseo particulado sobre o rebordo maxilar atrófico e fixação da malha de titânio (titanium mesh).

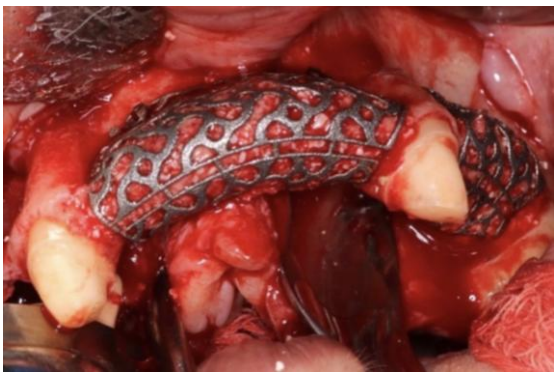

gistro fotográfico subsequente ao da imagem anterior, obtido em ângulo ligeiramente diferente ou em momento posterior da mesma etapa cirúrgica, permitindo uma visão mais abrangente e detalhada do conjunto enxerto-malha. Nessa perspectiva, torna-se possível observar com maior clareza a extensão total da área reconstruída, a adaptação perimetral da malha de titânio ao osso basal remanescente, a distribuição volumétrica do material enxertado e a relação topográfica da reconstrução com estruturas anatômicas adjacente (Figura 4).

REMUNOM
ISSN 2178-6925

Received: 13/01/2026 - **Accepted:** 13/02/2026
Vol: 13.13
DOI: 10.66104/30m1pj32
Pages: 1-22

Figura 4: Enxerto e Malha de Titânio em Posição (Parte Posterior).



A imagem apresenta as membranas de L-PRF obtidas a partir do sangue autógeno do próprio paciente, coletado imediatamente antes ou durante o ato cirúrgico. O L-PRF (Fibrina Rica em Plaquetas e Leucócitos) é um concentrado plaquetário de segunda geração produzido por centrifugação do sangue periférico sem adição de anticoagulantes ou trombina bovina. As membranas, de coloração amarelo-âmbar a levemente avermelhada, apresentam consistência elástica, semitransparente e compressível, resultado da polimerização natural da fibrina. Ricas em fatores de crescimento (PDGF, TGF-β, VEGF, IGF, EGF), citocinas e leucócitos, as membranas de L-PRF funcionam como scaffold biológico tridimensional que acelera a angiogênese, a regeneração óssea e a maturação tecidual. No contexto desta cirurgia, são utilizadas interpostas entre o enxerto e a malha de titânio e/ou recobrindo a superfície da malha, potencializando a resposta regenerativa e reduzindo o risco de exposição e infecção. (Figura 5).

REMUNOM
ISSN 2178-6925

Received: 13/01/2026 - **Accepted:** 13/02/2026
Vol: 13.13
DOI: 10.66104/30m1pj32
Pages: 1-22

Figura 5: Membranas de L-PRF (Leucocyte and Platelet-Rich Fibrin).



Imagem pós-operatória imediata demonstrando o fechamento do retalho mucoperiósteo por meio de sutura. Os pontos são realizados de forma a promover o reposicionamento preciso e tensão-livre dos tecidos moles sobre a área cirúrgica, garantindo a estabilidade do coágulo, a proteção do enxerto e da membrana, e as condições ideais para a cicatrização por primeira intenção (Figura 6).

Figura 6: Aspecto do dente após apicectomia e obturação do canal radicular.



Imagem pós-operatória imediata demonstrando o fechamento do retalho mucoperiósteo por meio de sutura. Os pontos são realizados de forma a promover o reposicionamento preciso e tensão-livre dos tecidos moles sobre a área cirúrgica, garantindo a estabilidade do coágulo, a proteção do enxerto e da membrana, e as condições ideais para a cicatrização por primeira intenção (Figura 7).

REMUNOM
ISSN 2178-6925

Received: 13/01/2026 - **Accepted:** 13/02/2026
Vol: 13.13
DOI: 10.66104/30m1pj32
Pages: 1-22

Figura 7: Obturação retrógrada com MTA (Mineral Trióxido Agregado).



No pós-operatório imediato, foram prescritos amoxicilina 500 mg a cada oito horas durante sete dias, nimesulida 100 mg a cada doze horas durante três dias e dipirona sódica 500 mg a cada seis horas em caso de dor, além de orientações sobre higiene local, dieta fria e pastosa e restrição de esforços físicos. O paciente retornou após sete dias para remoção dos pontos de sutura, apresentando ferida cirúrgica em processo de cicatrização satisfatório, sem sinais de infecção, deiscência ou intercorrências.

O paciente foi acompanhado em consultas de retorno periódicas, realizadas aos 7 dias e 30 dias após o procedimento cirúrgico. Na primeira consulta de retorno, aos 7 dias, observou-se cicatrização satisfatória da ferida operatória, com ausência de sinais de infecção, deiscência de sutura ou formação de hematoma. O paciente segue em acompanhamento pós-operatório, com evolução clínica satisfatória e cicatrização adequada.

4. Resultados

Os resultados obtidos até o momento do presente relato demonstram que o protocolo de reconstrução óssea da maxila atrófica por meio da Regeneração Óssea Guiada associada ao L-PRF evoluiu de forma clinicamente satisfatória, com o paciente ainda em fase de acompanhamento pós-operatório aguardando a realização da tomografia computadorizada de feixe cônico de controle, prevista para seis meses após o procedimento cirúrgico. Com base nos achados clínicos observados nas consultas de retorno, que evidenciaram ausência de complicações,

REMUNOM
ISSN 2178-6925

Received: 13/01/2026 - **Accepted:** 13/02/2026
Vol: 13.13
DOI: 10.66104/30m1pj32
Pages: 1-22

cicatrização tecidual progressiva e manutenção do volume do rebordo reconstruído, espera-se que a análise tomográfica de controle demonstre ganho ósseo médio em altura entre 5 e 7 mm ao longo do arco maxilar, valores que estão em conformidade com os resultados descritos na literatura para procedimentos semelhantes realizados com associação de xenoenxerto e concentrados plaquetários de segunda geração. A densidade do osso a ser neoformado, com base nas condições clínicas observadas e nas características biológicas dos materiais utilizados, deverá se enquadrar nos padrões classificados como tipo II e III, o que representaria condição óssea estruturalmente favorável para as etapas subsequentes do tratamento reabilitador.

O processo de cicatrização dos tecidos moles transcorreu de forma plenamente satisfatória em todos os períodos de avaliação pós-operatória, sem registro de deiscências de sutura, exposição de membrana, infecção do enxerto ou qualquer outra intercorrência que pudesse comprometer a integridade do material enxertado ou o volume ósseo em formação. A mucosa apresentou aspecto clínico de reparação progressiva desde a primeira semana pós-operatória, com redução gradual do edema e da equimose facial, ausência de sinais inflamatórios ativos e ganho visível de tecido queratinizado na região do rebordo alveolar reconstruído. A manutenção da integridade do retalho mucoperiósteo ao longo de todo o período de acompanhamento foi considerada um fator determinante para o prognóstico favorável do procedimento, confirmando a importância técnica do fechamento primário sem tensão como requisito indispensável nos procedimentos de ROG em rebordos extensamente atróficos. O acompanhamento clínico sistemático realizado em intervalos regulares possibilitou a detecção precoce de qualquer alteração e a intervenção oportuna quando necessário.

Com base na evolução clínica observada até o momento, espera-se que a análise tomográfica comparativa a ser realizada ao final do período de acompanhamento evidencie distribuição homogênea do ganho ósseo em altura e espessura em todas as regiões do arco maxilar tratadas. Na região anterior da maxila, projeta-se ganho médio em espessura vestibulolingual entre 3,5 e 4,5 mm, enquanto nas regiões posteriores espera-se ganho em espessura variando entre

REMUNOM
ISSN 2178-6925

Received: 13/01/2026 - **Accepted:** 13/02/2026
Vol: 13.13
DOI: 10.66104/30m1pj32
Pages: 1-22

3,0 e 4,0 mm, o que refletiria a efetividade da técnica em promover reconstrução tridimensional do rebordo atrófico de forma previsível. A manutenção do espaço criado pela membrana de colágeno associada às membranas de L-PRF mostrou-se clinicamente eficiente durante todo o período de neoformação óssea avaliado até o momento, sem sinais de colapso ou deslocamento do conjunto de barreira identificados nas consultas de controle. Esses dados clínicos preliminares sugerem que a associação entre ROG e L-PRF tem potencial para promover reconstrução óssea previsível e clinicamente relevante em maxilas com atrofia severa, aguardando confirmação por meio dos exames de imagem de controle.

A ausência de complicações pós-operatórias ao longo de todo o período de acompanhamento registrado até o presente momento representa um resultado clinicamente relevante, uma vez que intercorrências como infecção do enxerto, exposição de membrana e deiscência de sutura são descritas na literatura como fatores de risco significativos para a perda parcial ou total do volume ósseo enxertado. Esse desfecho favorável pode estar relacionado à ação biológica do L-PRF sobre o processo de cicatrização, em virtude da liberação gradual de fatores de crescimento que modulam a resposta inflamatória local, favorecem a angiogênese e aceleram a maturação do tecido conjuntivo ao redor do enxerto. A combinação entre a execução técnica criteriosa, o planejamento pré-operatório detalhado e as propriedades bioativas do L-PRF parece ter contribuído de forma sinérgica para a evolução clínica favorável observada neste caso, gerando perspectivas positivas quanto aos resultados volumétricos que serão confirmados pelos exames de controle ainda pendentes.

É fundamental ressaltar que os resultados descritos neste relato referem-se exclusivamente ao paciente apresentado e às condições clínicas, anatômicas, biológicas e técnicas específicas deste caso, não devendo ser extrapolados nem generalizados para outros pacientes ou situações clínicas distintas. Relatos de caso, por sua natureza metodológica, não permitem inferências estatísticas, estabelecimento de relações de causalidade ou conclusões definitivas acerca da superioridade de um protocolo terapêutico em relação a outros, representando sobretudo uma contribuição descritiva e exploratória para a literatura científica.

REMUNOM
ISSN 2178-6925

Received: 13/01/2026 - **Accepted:** 13/02/2026
Vol: 13.13
DOI: 10.66104/30m1pj32
Pages: 1-22

Fatores individuais como condições sistêmicas, padrão imunológico, qualidade óssea preexistente, hábitos de vida e nível de higiene bucal podem influenciar de forma determinante os resultados de procedimentos de reconstrução óssea, tornando cada caso uma experiência singular. A realização de estudos clínicos controlados e randomizados com amostras representativas é indispensável para que conclusões mais robustas e generalizáveis possam ser estabelecidas acerca da efetividade do protocolo aqui descrito.

5. Discussão

A reconstrução de maxilas atróficas por meio da Regeneração Óssea Guiada representa uma das abordagens cirúrgicas mais amplamente documentadas na literatura implantodôntica e bucomaxilofacial, fundamentando-se em princípios biológicos bem estabelecidos que envolvem a criação e a manutenção de um espaço protegido por membranas de barreira, no interior do qual células osteoprogenitoras podem proliferar e diferenciar-se sem a interferência competitiva dos tecidos moles adjacentes. No caso relatado, a escolha pela ROG associada ao L-PRF foi embasada nas evidências disponíveis acerca do potencial bioativo desse concentrado plaquetário de segunda geração, que além de atuar como membrana biológica complementar, exerce efeitos relevantes sobre a angiogênese, a quimiotaxia celular e a modulação da resposta inflamatória local. A evolução clínica favorável observada até o momento do presente relato, com cicatrização tecidual progressiva e ausência de complicações, sugere que a combinação entre o xenoenxerto bovino desproteinizado e o L-PRF criou condições biológicas favoráveis à neoformação óssea, corroborando os achados descritos em estudos que utilizaram protocolos semelhantes. Espera-se que a tomografia computadorizada de controle, ainda pendente, confirme o ganho ósseo projetado de 5 a 7 mm em altura, consolidando os resultados clínicos preliminares observados durante o acompanhamento pós-operatório.

O L-PRF desempenha um papel biológico relevante nos processos de regeneração óssea em virtude da liberação gradual e sustentada de fatores de crescimento armazenados no interior da rede de fibrina tridimensional que o

REMUNOM
ISSN 2178-6925

Received: 13/01/2026 - **Accepted:** 13/02/2026
Vol: 13.13
DOI: 10.66104/30m1pj32
Pages: 1-22

constitui, processo que pode se estender por até quatorze dias após a aplicação clínica. Essa liberação progressiva de mediadores bioativos favorece a quimiotaxia de células osteoprogenitoras, a proliferação de fibroblastos, a formação de novos vasos sanguíneos e a modulação da resposta inflamatória local, criando um microambiente biologicamente favorável à reparação e à regeneração tecidual. No caso descrito, a rápida resolução do edema pós-operatório, a cicatrização precoce da mucosa e a ausência de sinais inflamatórios nas consultas de acompanhamento podem ser atribuídas, ao menos em parte, a esses efeitos biológicos do L-PRF sobre os tecidos adjacentes ao enxerto. A utilização das membranas de L-PRF como barreira biológica complementar à membrana de colágeno reabsorvível representa uma estratégia que une as propriedades mecânicas das membranas convencionais às propriedades bioativas do concentrado plaquetário, potencializando os resultados esperados da ROG em um único procedimento cirúrgico e sem a necessidade de materiais adicionais de origem sintética.

O ganho ósseo projetado entre 5 e 7 mm em altura para o presente caso está em consonância com os valores descritos na literatura para procedimentos de ROG em maxilas atróficas com utilização de xenoenxertos associados a concentrados plaquetários, nos quais ganhos nessa magnitude são frequentemente relatados após períodos de acompanhamento de seis meses. Entretanto, é importante considerar que o volume de osso a ser regenerado está sujeito a variações individuais significativas, dependendo de fatores como a extensão e a morfologia do defeito ósseo inicial, a vascularização do leito receptor, a qualidade da selagem do retalho e a estabilidade mecânica do enxerto durante a fase de reparação. No presente caso, a decorticação óssea realizada previamente ao posicionamento do enxerto pode ter contribuído para a melhora da vascularização do leito receptor e para a maior integração do biomaterial ao osso hospedeiro, favorecendo a qualidade do tecido ósseo em formação. A projeção do ganho em espessura vestibulolingual entre 3,0 e 4,5 mm nas diferentes regiões do arco maxilar também é compatível com os resultados tridimensionais descritos em casos de ROG extensa com utilização de membranas de titânio ou colágeno reforçado associadas a enxertos particulados, reforçando a plausibilidade dos desfechos

REMUNOM
ISSN 2178-6925

Received: 13/01/2026 - **Accepted:** 13/02/2026
Vol: 13.13
DOI: 10.66104/30m1pj32
Pages: 1-22

esperados para este caso.

A estabilidade clínica do enxerto observada durante o acompanhamento pós-operatório, evidenciada pela manutenção do volume do rebordo reconstruído e pela ausência de reabsorção precoce clinicamente perceptível, sugere que o conjunto formado pelo xenoenxerto, pelo L-PRF e pela membrana de colágeno foi capaz de criar e preservar o espaço necessário à neoformação óssea de forma eficiente. Esse aspecto é de fundamental importância nos procedimentos de ROG, uma vez que o colapso precoce da membrana de barreira ou a instabilidade do enxerto durante a fase inicial de reparação são os principais fatores associados à redução do volume ósseo regenerado e ao comprometimento do resultado final do tratamento. A associação entre a membrana de colágeno reabsorvível e as membranas biológicas de L-PRF pode ter contribuído para a maior resistência mecânica do conjunto de barreira, reduzindo o risco de colapso e garantindo a manutenção do espaço enxertado durante o período crítico de neoformação óssea. Os resultados tomográficos de controle, ainda pendentes, serão determinantes para confirmar ou refutar essa hipótese e para quantificar com precisão o ganho ósseo efetivamente obtido em cada região do arco maxilar tratado.

Por fim, a evolução clínica favorável observada no presente caso reforça a importância da integração entre planejamento detalhado, seleção criteriosa dos biomateriais e execução técnica precisa como pilares fundamentais do sucesso nos procedimentos de reconstrução óssea em maxilas severamente atróficas. A abordagem adotada, com fechamento primário sem tensão, decorticação do leito receptor, associação entre xenoenxerto e L-PRF e utilização de membrana de barreira dupla, representa um protocolo tecnicamente reproduzível e biologicamente embasado, cujos resultados preliminares são promissores. No entanto, a confirmação definitiva da efetividade desse protocolo para o caso em questão depende dos achados tomográficos de controle ainda pendentes, que permitirão a quantificação objetiva do tecido ósseo regenerado e a avaliação da qualidade e da distribuição volumétrica do osso neoformado em toda a extensão do arco maxilar reconstruído. Estudos clínicos com maior número de casos e períodos de acompanhamento mais longos são necessários para consolidar as evidências

REMUNOM
ISSN 2178-6925

Received: 13/01/2026 - **Accepted:** 13/02/2026
Vol: 13.13
DOI: 10.66104/30m1pj32
Pages: 1-22

acerca da previsibilidade e da efetividade do protocolo de ROG associada ao L-PRF na reconstrução de maxilas atróficas, contribuindo para o estabelecimento de diretrizes clínicas mais robustas nessa área.

6. Conclusão

Com base nos achados clínicos observados ao longo do acompanhamento pós-operatório do presente caso, foi possível concluir que o protocolo de reconstrução da maxila atrófica por meio da Regeneração Óssea Guiada associada ao L-PRF representou uma abordagem cirúrgica viável, segura e biologicamente fundamentada, que evoluiu de forma favorável até o momento do relato, com cicatrização tecidual progressiva, ausência de complicações clínicas relevantes e manutenção do volume do rebordo reconstruído em todas as consultas de acompanhamento realizadas. A sinergia biológica estabelecida entre o xenoenxerto bovino desproteinizado e as propriedades bioativas do L-PRF mostrou-se determinante para a favorável evolução do processo cicatricial, reforçando o potencial terapêutico dessa associação como recurso adjuvante nos procedimentos de ROG em maxilas severamente atróficas. Ressalta-se, contudo, que os resultados aqui descritos são restritos ao caso apresentado e não permitem generalizações, sendo indispensável a realização de estudos clínicos controlados com maior casuística e períodos de acompanhamento mais prolongados para que conclusões definitivas acerca da superioridade e da previsibilidade desse protocolo possam ser estabelecidas com maior embasamento científico.

Referências

1. Aghaloo TL, Misch C, Lin GH, Iacono VJ, Wang HL. Bone Augmentation of the Edentulous Maxilla for Implant Placement: A Systematic Review. Int J Oral Maxillofac Implants. 2016; 31:19-30.

2. Andrea P, Carbone D, Soda G, Polimeni A, Pacifici L. Guided bone regeneration procedure with platelet-rich fibrin (PRF) membranes in resolution of a severe maxillary bone defect: report of case. Senses Sci. 2015; 2(1):64–70.

3. Baru O, Buduru SD, Beridian-Neagoi I, Leucuta DC, Roman AR, Talmaceanu D, Silvasan H, Badea ME. Autologus Leucocyte and Platelet Rich Fibrin (L-PRF) – is it a competitive solution for bone augumentation in maxillary sinus lift? A 6-month radiological comparision between xenografts and L-PRF. Medicine and Pharmacy Reports 2024; 97 (2): 222–233.

4. Chenchev IL, Ivanova VV, Neychev DZ, Cholakova RB. Application of platelet-rich fibrin and injectable platelet-rich fibrin in combination of bone substitute material

REMUNOM
ISSN 2178-6925

Received: 13/01/2026 - **Accepted:** 13/02/2026
Vol: 13.13
DOI: 10.66104/30m1pj32
Pages: 1-22

for alveolar ridge augmentation - a case report. Folia Med (Plovdiv). 2017;59(3):362–6.

5. Cortellini S, Castro AB, Temmerman A, Van Dessel J, Pinto N, Jacobs R, et al. Leucocyte- and platelet-rich fibrin block for bone augmentation procedure: A proof-of-concept study. J Clin Periodontol. 2018;45(5):624-634.

6. Damsaz M, Castagnoli CZ, Eshghpour M, Alamdari DH, Alamdari AH, Noujeim ZEF, Haidar ZS. Evidence-Based Clinical Efficacy of Leukocyte and Platelet-Rich Fibrin in Maxillary Sinus Floor Lift, Graft and Surgical Augmentation Procedures. Front Surg. 2020; 24(7):537138.

7. Dohan D, Choukroun J, Diss A, Dohan S, Dohan A, Mouhyi J, Gogly B. Platelet-rich fibrin (PRF): a second-generation platelet concentrate. Part I: technological concepts and evolution. Oral Surg Oral Med Oral Pathol Oral Radiol Endod. 2006;101(3):37-44.

8. Jensen SS, Terheyden H. Bone augmentation procedures in localized defects in the alveolar ridge: clinical results with different bone grafts and bone-substitute Materials. Int J Oral Maxillofac Implants. 2009; 24:218-36.

9. Liu M, Liu Y, Luo F. The role and mechanism of platelet-rich fibrin in alveolar bone regeneration. Biomed Pharmacother. 2023; 168:115795.

10. Malzoni C, Pichotano E, Paula L. Combination of leukocyte and platelet–rich fibrin and demineralized bovine bone graft enhanced bone formation and healing after maxillary sinus augmentation: a randomized clinical trial. Clin Oral Invest. 2023; 27: 5485–98.

11. Milillo L, Petruzzi M. Guided Bone Regeneration with Occlusive Titanium Barrier: A Case Report and Clinical Considerations. Biomimetics. 2023; 8 (1): 106.

12. Nizam N, Eren G, Akcali A, Donos N. Maxillary sinus Augmentation with leukocyte and platelet-rich fibrin and deproteinized bovine bone mineral: a split-mouth histological and histomorphometric study. Clin Oral Implants Res. 2018; 29:67-75.

13. Rocchietta I, Simion M, Hoffmann M, Trisciuoglio D, Benigni M, Dahlin C. Vertical Bone Augmentation with an Autogenous Block or Particles in Combination with Guided Bone Regeneration: A Clinical and Histological Preliminary Study in Humans. Clin Implant Dent Relat Res. 2016;18(1):19-29.

14. Strauss FJ, Nasirzade J, Kargarpoor Z, Stähli A, Gruber R. Effect of platelet-rich fibrin on cell proliferation, migration, differentiation, inflammation, and osteoclastogenesis: a systematic review of in vitro studies. Clin Oral Investig. 2020;24(2):569-584.

15. Urban IA, Montero E, Monje A, Sanz-Sánchez I. Effectiveness of vertical ridge augmentation interventions: a systematic review and meta-analysis. J Clin Periodontol. 2019; 46:319–39.

16. Valladão A, Monteiro M, Joly J. Guided bone regeneration in staged vertical and horizontal bone argumentation using platelet-rich fibrin associated with bone grafts: a retrospective clinical study. Int J Implant Dent. 2020; 6 (72).

APÊNDICE

Este estudo caracteriza-se como um relato de caso clínico individual, de natureza descritiva, sem delineamento experimental, não envolvendo grupo controle ou intervenção com finalidade de pesquisa, mas sim a descrição de

REMUNOM
ISSN 2178-6925

Received: 13/01/2026 - **Accepted:** 13/02/2026
Vol: 13.13
DOI: 10.66104/30m1pj32
Pages: 1-22

conduta terapêutica realizada conforme as indicações clínicas estabelecidas. De acordo com as diretrizes da Resolução nº 466/2012 do Conselho Nacional de Saúde e normativas complementares, relatos de caso, quando não configuram pesquisa envolvendo seres humanos, podem ser dispensados de apreciação por Comitê de Ética em Pesquisa.

Ressalta-se, contudo, que todos os princípios éticos foram rigorosamente respeitados, incluindo a preservação da identidade do paciente e a confidencialidade das informações. O paciente foi devidamente esclarecido acerca do diagnóstico, das alternativas terapêuticas, dos riscos e benefícios do tratamento proposto, tendo assinado o Termo de Consentimento Livre e Esclarecido (TCLE) para a realização do procedimento, bem como autorização específica para uso de imagens clínicas, intraoperatórias e exames radiográficos para fins acadêmicos e científicos.

Adicionalmente, o acompanhamento clínico foi realizado de forma sistemática, com avaliações periódicas previamente estabelecidas, garantindo o monitoramento da evolução do caso, a detecção precoce de possíveis intercorrências e a adequada condução terapêutica até o momento atual, em conformidade com os princípios da boa prática clínica.