REMUNOM
ISSN 2178-6925

Received: 16/06/2026 - **Accepted:** 21/07/2026
Vol: 13.16
DOI: 10.66104/35mten46
Pages: 1-21

TRATAMENTO CIRURGICO DE FRATURA CONDILAR UNILATERAL DECORRENTE DE ACIDENTE MOTOCICLÍSTICO: RELATO DE CASO

SURGICAL TREATMENT OF UNILATERAL CONDYLAR FRACTURE RESULTING FROM A MOTORCYCLE ACCIDENT: A CASE REPORT

TRATAMIENTO QUIRÚRGICO DE UNA FRACTURA CONDILAR UNILATERAL RESULTANTE DE UN ACCIDENTE DE MOTOCICLETA: INFORME DE UN CASO

Giuseppe Mazzaglia
Doutor em Estomatologia pela Università Degli Studi Di Sassari; Itália.
E-mail: info@mazzagliaclinic.it

Cíntia Moreira Gonçalves
Doutoranda em Materiais Odontológicos pelo Programa de Pós-graduação da Universidade de Campinas (PPGO-UNICAMP); Campinas; São Paulo, Brasil.
E-mail: moreiragoncalvescintia@gmail.com
Orcid: https://orcid.org/0000-0003-4379-6945

Vitor Rodrigues da Silva
Doutorando em Clínica Odontológica com Ênfase em Dentística pelo Programa de Pós-graduação da Universidade de Campinas (PPGO-UNICAMP); Campinas, São Paulo, Brasil. E-mail: v207042@dac.unicamp.br;
Orcid: https://orcid.org/0000-0003-4379-6945

Emerson Eduardo Toldo
Doutor em Saúde Pública pelo Atlantic International University, Estados Unidos.
E-mail: emersoneduardotoldo@gmail.com
Orcid: https://orcid.org/0009-0009-0152-0941

Matheus de Paula Farias
Discente no curso superior de Odontologia pela Universidade Federal de Pernambuco (UFPE), Recife, Pernambuco, Brasil.
E-mail: matheus.pfarias@ufpe.br;
Lattes: https://lattes.cnpq.br/3525573385193124

Thomas Douglas de Araújo Figuerêdo
Residente em Saúde da Família pela Secretaria de Saúde do Recife (SESAU-RECIFE), Recife, Pernambuco, Brasil. E-mail: thomas.araujo@ufpe.br;
Lattes: https://lattes.cnpq.br/4997968153033489

Romildo Silva Almeida
Discente no curso superior de Odontologia pelo Centro Universitário Maurício de Nassau (UNINASSAU), Olinda, Pernambuco, Brasil. E-mail: romildoalmeida540@gmail.com

REMUNOM
ISSN 2178-6925

Received: 16/06/2026 - **Accepted:** 21/07/2026
Vol: 13.16
DOI: 10.66104/35mten46
Pages: 1-21

Fabiana Gomes Marinho Valença
Discente no curso superior de Odontologia pelo Centro Universitário Maurício de Nassau (UNINASSAU), Olinda, Pernambuco, Brasil.
E-mail: fabianagmv@gmail.com

Augusto José Nogueira do Nascimento
Discente no curso superior de Odontologia pela Faculdade Integrada da Amazônia (FINAMA), Belém, Pará, Brasil. E-mail: augusto_nogueira09@hotmail.com;
Lattes: http://lattes.cnpq.br/1198143448939387
Orcid: https://orcid.org/0009-0007-5367-0103

Pedro Augusto Rezende de Souza
Discente no curso superior de Odontologia pela Faculdade Integrada da Amazônia (FINAMA), Belém, Pará, Brasil.
E-mail: pedroaugustorezendesouza10@gmail.com;
Lattes: http://lattes.cnpq.br/0992520254133917

Jhemisson Mathews e Silva Carneiro
Formado no curso superior de Odontologia pela Universidade da Amazônia (UNAMA), Belém, Pará, Brasil. E-mail: mathewsilvaa@gmail.com

Maria Fernanda Mendes Costa
Formada no curso superior de Medicina pela Universidade Estácio de Sá (ESTÁCIO), Niterói, Rio de Janeiro, Brasil.
E-mail: marifer.m.costa@gmail.com

Maria Vitória de Sousa Lima
Discente no curso superior de Odontologia pelo Centro Universitário Santo Agostinho (UNIFSA), Teresina, Piauí, Brasil.
E-mail: mariavitoriasousalima5@gmail.com
Lates: https://lattes.cnpq.br/1878002615609906
Orcid: https://orcid.org/0009-0005-1217-0298

Pedro Henrique Ribeiro Leão
Discente no curso superior de Odontologia pela Faculdade de Ciências Médicas de Minas Gerais (FCM-MG), Belo Horizonte, Minas Gerais, Brasil.
E-mail: leaopedro200438@gmail.com;
Orcid: https://orcid.org/0009-0009-0152-0941;
Lattes: https://lattes.cnpq.br/7555684845076587

Resumo

Introduction: Mandibular condylar fractures represent one of the most frequent injuries in the context of maxillofacial trauma, with motorcycle accidents being one of the main causes of their occurrence, especially in countries with a high prevalence of this mode of transport. The mandibular condyle, due to its slender anatomical conformation and the biomechanics of indirect impact, constitutes a region of high vulnerability to traumatic forces transmitted along the mandibular body. The treatment of

REMUNOM
ISSN 2178-6925

Received: 16/06/2026 - **Accepted:** 21/07/2026
Vol: 13.16
DOI: 10.66104/35mten46
Pages: 1-21

these fractures remains a subject of debate in the literature, with precise indications for the adoption of a surgical approach with rigid internal fixation instead of conservative management. Objective: To describe the clinical case of a patient who was a victim of a motorcycle accident and presented with a unilateral condylar fracture treated through extraoral surgical access and internal fixation with titanium plates, discussing the treatment steps, the results obtained, and the clinical implications of the case. Case report: A 32-year-old female patient was treated after a motorcycle accident with direct impact to the right lateral region of the face. Clinical examination revealed limited mouth opening, midline deviation, posterior open bite, and pain in the right temporomandibular joint region. Computed tomography confirmed a unilateral right subchondral fracture with medial and anterior displacement of the condylar fragment. Surgical treatment under general anesthesia was chosen, with a transparotid retromandibular approach and rigid internal fixation using two 2.0 mm titanium plates. The postoperative period was uneventful. Conclusion: Surgical treatment with extraoral access and rigid internal fixation with titanium plates proved to be a safe and effective approach in the described case, promoting satisfactory functional and aesthetic recovery. The integration between careful surgical planning and structured postoperative rehabilitation was crucial for the positive outcome observed.

Palavras-chave: Fratura condilar; Fixação interna rígida; Cirurgia bucomaxilofacial; Trauma mandibular.

Abstract

Introducción: Las fracturas del cóndilo mandibular representan una de las lesiones más frecuentes en el contexto del trauma maxilofacial, siendo los accidentes de motocicleta una de las principales causas de su aparición, especialmente en países con alta prevalencia de este modo de transporte. El cóndilo mandibular, debido a su delgada conformación anatómica y la biomecánica del impacto indirecto, constituye una región de alta vulnerabilidad a las fuerzas traumáticas transmitidas a lo largo del cuerpo mandibular. El tratamiento de estas fracturas sigue siendo un tema de debate en la literatura, con indicaciones precisas para la adopción de un abordaje quirúrgico con fijación interna rígida en lugar de un manejo conservador. Objetivo: Describir el caso clínico de una paciente que fue víctima de un accidente de motocicleta y presentó una fractura condilar unilateral tratada a través de acceso quirúrgico extraoral y fijación interna con placas de titanio, discutiendo los pasos del tratamiento, los resultados obtenidos y las implicaciones clínicas del caso. Informe del caso: Una paciente de 32 años fue tratada después de un accidente de motocicleta con impacto directo en la región lateral derecha de la cara. El examen clínico reveló limitación de la apertura bucal, desviación de la línea media, mordida abierta posterior y dolor en la región de la articulación temporomandibular derecha. La tomografía computarizada confirmó una fractura subcondral derecha unilateral con desplazamiento medial y anterior del fragmento condilar. Se optó por el tratamiento quirúrgico bajo anestesia general, mediante un abordaje retromandibular

REMUNOM
ISSN 2178-6925

Received: 16/06/2026 - **Accepted:** 21/07/2026
Vol: 13.16
DOI: 10.66104/35mten46
Pages: 1-21

transparotídeo y fijación interna rígida con dos placas de titanio de 2,0 mm. El postoperatorio transcurrió sin complicaciones. Conclusión: El tratamiento quirúrgico con acceso extraoral y fijación interna rígida con placas de titanio demostró ser un abordaje seguro y eficaz en el caso descrito, promoviendo una recuperación funcional y estética satisfactoria. La integración entre una planificación quirúrgica cuidadosa y una rehabilitación postoperatoria estructurada fue crucial para el resultado positivo observado.

Keywords: Condylar fracture; Rigid internal fixation; Oral and maxillofacial surgery; Mandibular trauma.

Resumen

Introducción: Las fracturas del cóndilo mandibular representan una de las lesiones más frecuentes en el contexto del trauma maxilofacial, siendo los accidentes de motocicleta una de las principales causas de su aparición, especialmente en países con alta prevalencia de este modo de transporte. El cóndilo mandibular, debido a su delgada conformación anatómica y la biomecánica del impacto indirecto, constituye una región de alta vulnerabilidad a las fuerzas traumáticas transmitidas a lo largo del cuerpo mandibular. El tratamiento de estas fracturas sigue siendo un tema de debate en la literatura, con indicaciones precisas para la adopción de un abordaje quirúrgico con fijación interna rígida en lugar de un manejo conservador. Objetivo: Describir el caso clínico de una paciente que fue víctima de un accidente de motocicleta y presentó una fractura condilar unilateral tratada a través de acceso quirúrgico extraoral y fijación interna con placas de titanio, discutiendo los pasos del tratamiento, los resultados obtenidos y las implicaciones clínicas del caso. Informe del caso: Una paciente de 32 años fue tratada después de un accidente de motocicleta con impacto directo en la región lateral derecha de la cara. El examen clínico reveló limitación de la apertura bucal, desviación de la línea media, mordida abierta posterior y dolor en la región de la articulación temporomandibular derecha. La tomografía computarizada confirmó una fractura subcondral derecha unilateral con desplazamiento medial y anterior del fragmento condilar. Se optó por el tratamiento quirúrgico bajo anestesia general, mediante un abordaje retromandibular transparotídeo y fijación interna rígida con dos placas de titanio de 2,0 mm. El postoperatorio transcurrió sin complicaciones, con fisioterapia precoz y seguimiento ambulatorio durante seis meses. Conclusión: El tratamiento quirúrgico con acceso extraoral y fijación interna rígida con dos placas de titanio demostró ser un abordaje seguro y eficaz en el caso descrito, promoviendo una recuperación funcional y estética satisfactoria. La integración entre una planificación quirúrgica cuidadosa y una rehabilitación postoperatoria estructurada fue crucial para el resultado positivo observado, lo que subraya la importancia de un enfoque multidisciplinario en el manejo del trauma maxilofacial.

Palabras clave: Fractura condilar; Fijación interna rígida; Cirugía oral y maxilofacial; Traumatismo mandibular.

REMUNOM
ISSN 2178-6925

Received: 16/06/2026 - **Accepted:** 21/07/2026
Vol: 13.16
DOI: 10.66104/35mten46
Pages: 1-21

1. Introdução

As fraturas mandibulares estão entre as lesões mais frequentes na região bucomaxilofacial, sendo comumente ocasionadas por traumas de alta energia, como acidentes automobilísticos, agressões físicas, quedas e, de forma significativa, acidentes motociclísticos (Filho et al., 2000). A mandíbula, por sua posição proeminente no terço inferior da face e por ser o único osso móvel do crânio, encontra-se amplamente exposta a impactos diretos e indiretos, tornando-se uma das estruturas ósseas faciais mais vulneráveis a eventos traumáticos (Fonseca et al., 2015). Em virtude do crescimento exponencial da frota de motocicletas no Brasil, especialmente nas últimas décadas, os acidentes envolvendo esse modal de transporte passaram a representar uma das principais causas de traumas craniofaciais, com impacto direto na incidência das fraturas condilares (Sarmento et al., 2007).

O côndilo mandibular representa uma das regiões mais acometidas nas fraturas de mandíbula, respondendo por expressiva parcela dos casos registrados em serviços de cirurgia bucomaxilofacial (Rampaso et al., 2009). Sua localização anatômica, associada à biomecânica do impacto transmitido ao longo do corpo mandibular, favorece a concentração de forças nessa região, especialmente nos traumas indiretos, nos quais o ponto de impacto é distante do côndilo (Manganello e Silva, 2002). Estudos retrospectivos demonstram que as fraturas condilares unilaterais são as mais prevalentes entre todas as fraturas mandibulares, acometendo pacientes em diferentes faixas etárias e com predominância no sexo masculino (Pavelski et al., 2018).

A classificação das fraturas condilares é fundamental para o planejamento terapêutico adequado, levando em consideração fatores como a localização anatômica da fratura, o grau de deslocamento do fragmento condilar, a presença de luxação da articulação temporomandibular e a relação oclusal do paciente (Manganello e Silva, 2002). Diversos sistemas de classificação foram propostos ao longo do tempo, buscando padronizar a comunicação entre os profissionais e direcionar a escolha entre as modalidades de tratamento disponíveis (Miloro, 2016). O diagnóstico preciso depende da integração entre a avaliação clínica

REMUNOM
ISSN 2178-6925

Received: 16/06/2026 - **Accepted:** 21/07/2026
Vol: 13.16
DOI: 10.66104/35mten46
Pages: 1-21

criteriosa e o exame de imagem adequado, sendo a tomografia computadorizada considerada o padrão ouro para a identificação e caracterização dessas fraturas (Silva et al., 2003).

O tratamento das fraturas condilares permanece um tema de ampla discussão na literatura especializada, havendo divergências quanto à indicação do manejo conservador em relação ao tratamento cirúrgico (Barbosa et al., 2020). O tratamento conservador, baseado no bloqueio maxilomandibular e na fisioterapia, apresenta resultados satisfatórios em determinadas situações clínicas, especialmente nos casos de fratura sem deslocamento significativo ou em pacientes pediátricos (Sharif et al., 2010). Por outro lado, o tratamento cirúrgico com fixação interna rígida tem demonstrado superioridade em casos de fratura com deslocamento acentuado, luxação condilar, maloclusão importante e impossibilidade de reabilitação funcional por meios conservadores, sendo amplamente recomendado nesses contextos (Silva et al., 2020).

A abordagem cirúrgica das fraturas condilares exige domínio técnico apurado, visto que a região apresenta proximidade com estruturas nobres como o nervo facial, os vasos temporais superficiais e a glândula parótida (Kumaran e Thambiah, 2012). Diferentes vias de acesso cirúrgico estão disponíveis, incluindo as abordagens pré-auricular, retromandibular, submandibular e endoscópica, sendo a escolha condicionada ao nível da fratura, ao grau de deslocamento condilar e à experiência da equipe cirúrgica (Fernandes et al., 2021). A fixação interna com miniplacas e parafusos tem se consolidado como o método de escolha na maior parte dos centros de referência, por promover estabilidade adequada do fragmento ósseo e permitir a reabilitação funcional precoce do paciente (Trento et al., 2016).

Nesse contexto, o presente trabalho objetiva descrever o caso clínico de um paciente vítima de acidente motociclístico, que apresentou fratura condilar unilateral tratada cirurgicamente, discutindo as etapas do tratamento e os resultados obtidos ao longo do acompanhamento

2. Relato de Caso

Paciente do sexo feminino, 32 anos de idade, leucoderma, foi admitida no

REMUNOM
ISSN 2178-6925

Received: 16/06/2026 - **Accepted:** 21/07/2026
Vol: 13.16
DOI: 10.66104/35mten46
Pages: 1-21

serviço de Cirurgia e Traumatologia Bucomaxilofacial após ser encaminhada pelo pronto-socorro, com histórico de acidente motociclístico ocorrido aproximadamente seis horas antes do atendimento. Segundo informações obtidas junto à paciente e ao boletim de ocorrência, a motocicleta em que trafegava colidiu frontalmente com um veículo automotor em via urbana, ocasionando queda com impacto direto da região lateral direita da face contra o asfalto. A paciente não fazia uso de capacete no momento do acidente, fator que contribuiu para a gravidade das lesões craniofaciais apresentadas.

Ao exame físico geral, a paciente encontrava-se consciente, orientada no tempo e no espaço, hemodinamicamente estável, sem sinais de comprometimento neurológico grave. Apresentava escoriações cutâneas extensas na região zigomática direita, edema facial importante, assimetria facial evidente à inspeção e dor intensa à palpação da região pré-auricular direita. Ao exame intrabucal, constatou-se desvio da linha média dentária para o lado direito durante a abertura bucal, limitação significativa da abertura de boca com distância interincisal de aproximadamente 22 milímetros, mordida aberta posterior ipsilateral à fratura e contato prematuro nos dentes posteriores esquerdos, caracterizando alteração oclusal clinicamente expressiva. Não foram observadas lacerações intrabucais ou fraturas dentárias associadas. A paciente relatava dor em região de articulação temporomandibular direita com irradiação para a região temporal homolateral, além de dificuldade importante para mastigação e fonação.

Diante do quadro clínico apresentado, solicitou-se avaliação radiográfica completa, incluindo radiografia panorâmica e tomografia computadorizada de face com reconstrução tridimensional. A radiografia panorâmica evidenciou linha de fratura na região do colo condilar direito, com deslocamento medial do fragmento condilar. A tomografia computadorizada confirmou e detalhou o achado, demonstrando fratura subcondral unilateral direita com deslocamento do fragmento condilar em sentido medial e anterior, sem luxação completa da articulação temporomandibular. Não foram identificadas fraturas associadas em outras regiões da mandíbula ou do complexo zigomático-orbitário. Os exames laboratoriais pré-operatórios, incluindo hemograma completo, coagulograma, glicemia de jejum,

REMUNOM
ISSN 2178-6925

Received: 16/06/2026 - **Accepted:** 21/07/2026
Vol: 13.16
DOI: 10.66104/35mten46
Pages: 1-21

ureia, creatinina e eletrocardiograma, encontravam-se dentro dos parâmetros de normalidade, conferindo à paciente risco cirúrgico baixo.

Após avaliação multidisciplinar, discussão do caso com a equipe e obtenção do consentimento livre e esclarecido da paciente, optou-se pelo tratamento cirúrgico com acesso extra-oral e fixação interna rígida, em razão do grau de deslocamento condilar, da alteração oclusal estabelecida e da impossibilidade de reabilitação funcional satisfatória por meio conservador. O procedimento foi realizado sob anestesia geral com intubação orotraqueal nasofibrolaringoscópica, permitindo o monitoramento contínuo da oclusão dentária durante o ato operatório. A paciente foi posicionada em decúbito dorsal com leve extensão cervical e rotação contralateral da cabeça, facilitando o acesso à região condilar direita.

A via de acesso escolhida foi a abordagem retromandibular transparotídea, realizada por meio de incisão cutânea de aproximadamente 3,5 centímetros, posicionada cerca de 0,5 centímetros abaixo do lóbulo da orelha, seguindo a borda posterior do ramo mandibular. Após a incisão da pele e do tecido subcutâneo, procedeu-se à divulsão cuidadosa por planos, com identificação e preservação dos ramos do nervo facial por meio de estimulação elétrica intraoperatória. A cápsula parotídea foi incisada e afastada delicadamente, expondo o masseter e, em seguida, o periósteo da borda posterior do ramo mandibular, que foi descolado em sentido anterior, proporcionando visualização direta e ampla do foco de fratura na região do colo condilar. Os fragmentos ósseos foram identificados, o coágulo organizado foi removido e realizou-se a redução cruenta da fratura com reposicionamento anatômico do côndilo na fossa glenoide, sob controle visual direto e verificação da oclusão dentária por meio de bloqueio maxilomandibular intermitente com fios de aço.

Confirmada a redução satisfatória e o restabelecimento da oclusão habitual da paciente, procedeu-se à fixação interna rígida com a utilização de duas placas de titânio do sistema 2.0 milímetros, posicionadas em configuração de dupla placa em forma de L, adaptadas à superfície lateral do colo condilar. A primeira placa foi fixada na borda posterior do ramo mandibular e a segunda na borda anterior, totalizando seis parafusos de titânio monocorticais de 6 e 8 milímetros de

REMUNOM
ISSN 2178-6925

Received: 16/06/2026 - **Accepted:** 21/07/2026
Vol: 13.16
DOI: 10.66104/35mten46
Pages: 1-21

comprimento, garantindo estabilidade tridimensional adequada do fragmento condilar. A estabilidade da fixação foi testada por meio de movimentação passiva da mandíbula, sem identificação de mobilidade no foco de fratura. Realizou-se irrigação abundante da ferida operatória com solução salina estéril, seguida de síntese por planos com fio absorvível Vicryl 3.0 no tecido muscular e capsular, Vicryl 4.0 no tecido subcutâneo e Nylon 5.0 na pele, com pontos separados. Curativo compressivo foi aplicado na região operada ao final do procedimento.

O pós-operatório imediato transcorreu sem intercorrências, com a paciente em boas condições gerais, sem déficit motor de nervo facial, sem hematoma e com edema esperado para o procedimento realizado. Foram prescritos antibioticoterapia com amoxicilina 500 mg de 8 em 8 horas por 7 dias, analgesia com dipirona sódica 500 mg de 6 em 6 horas e anti-inflamatório não esteroidal com ibuprofeno 600 mg de 12 em 12 horas por 5 dias, além de corticoterapia com dexametasona 4 mg por 3 dias para controle do edema pós-operatório. A paciente recebeu orientações quanto à dieta pastosa e às restrições funcionais, sendo autorizada a realizar movimentos mandibulares suaves a partir do segundo dia pós-operatório, com fisioterapia iniciada na primeira semana.

Os pontos cutâneos foram removidos no sétimo dia pós-operatório, com boa cicatrização da ferida e discreta hiperemia local. O acompanhamento ambulatorial foi realizado com retornos semanais no primeiro mês e mensais subsequentemente. No controle tomográfico realizado após três meses, observou-se manutenção do posicionamento condilar, integração das placas ao tecido ósseo e formação de calo ósseo satisfatória. Após seis meses de acompanhamento, a paciente apresentava abertura bucal de 42 milímetros, movimentos de lateralidade e protrusão dentro dos limites de normalidade, ausência de dor articular, oclusão estável e simétrica e cicatriz cutânea com boa qualidade estética, sendo considerado o caso encerrado com sucesso terapêutico.

Fotografia frontal da face da paciente no momento do atendimento inicial, evidenciando escoriações cutâneas na região malar e mentoniana, sugestivas de trauma por mecanismo de impacto direto. Observa-se leve desvio da mandíbula para o lado direito ao repouso, compatível com encurtamento do ramo mandibular

REMUNOM
ISSN 2178-6925

Received: 16/06/2026 - **Accepted:** 21/07/2026
Vol: 13.16
DOI: 10.66104/35mten46
Pages: 1-21

ipsilateral decorrente da fratura condilar, além de discreta assimetria facial. A paciente apresenta-se em posição neutra de cabeça, permitindo avaliação da linha média facial em relação à linha média mandibular (Figura 1).

Figura 1: Aspecto clínico inicial (fotografia frontal)



Reconstrução tridimensional de tomografia computadorizada de face, em incidência que permite a visualização da região condilar direita, evidenciando linha de fratura no processo condilar da mandíbula, com identificação do traço fraturário e da relação do fragmento proximal com a fossa mandibular. A reconstrução 3D possibilitou o planejamento cirúrgico ao permitir a análise espacial do desvio e da angulação do fragmento condilar (Figura 2).

Figura 2: Tomografia computadorizada com reconstrução 3D (pré-operatória)

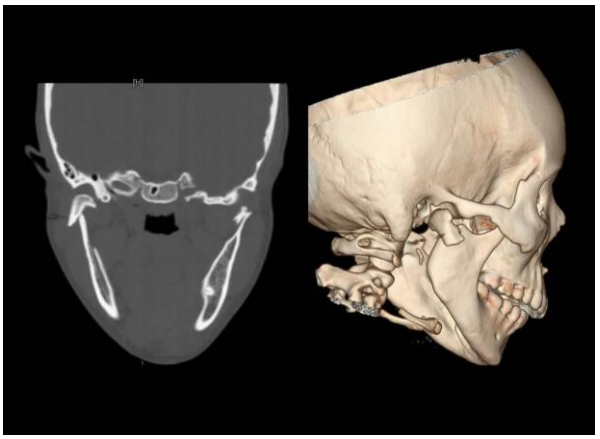

Fotografia intraoperatória demonstrando a demarcação cutânea pré-auricular direita com caneta dermográfica, delineando o trajeto planejado da incisão, respeitando os limites anatômicos do trago e a topografia do ramo temporal do

REMUNOM
ISSN 2178-6925

Received: 16/06/2026 - **Accepted:** 21/07/2026
Vol: 13.16
DOI: 10.66104/35mten46
Pages: 1-21

nervo facial, visando o acesso à região condilar com mínima morbidade e resultado estético favorável (Figura 3).

Figura 3: Marcação da linha de incisão para acesso cirúrgico



Fotografia transoperatória após dissecção por planos (pele, tecido subcutâneo, fáscia temporoparietal e cápsula articular), evidenciando a exposição do foco de fratura do côndilo mandibular direito. É possível observar o traço de fratura, o deslocamento do fragmento condilar e a exposição do colo condilar, preparando o campo para a etapa de redução (Figura 4).

Figura 4: Acesso cirúrgico pré-auricular, exposição do foco de fratura



Imagem intraoperatória mostrando a redução manual do fragmento condilar e o posicionamento da placa de titânio sobre o foco de fratura, adaptada previamente à anatomia local, com o objetivo de restabelecer a relação anatômica entre os fragmentos proximal e distal antes da fixação definitiva (Figura 5).

REMUNOM
ISSN 2178-6925

Received: 16/06/2026 - **Accepted:** 21/07/2026
Vol: 13.16
DOI: 10.66104/35mten46
Pages: 1-21

Figura 5: Posicionamento da placa de titânio para redução e fixação



Fotografia do transoperatório evidenciando o uso da broca em motor cirúrgico de baixa rotação, sob irrigação constante com solução salina, para confecção dos orifícios que receberão os parafusos de fixação, respeitando a espessura óssea e evitando lesão a estruturas nobres adjacentes (Figura 6).

Figura 6: Perfuração óssea para instalação dos parafusos



Imagem transoperatória demonstrando a placa de titânio já fixada com parafusos monocorticais em ambos os fragmentos (proximal e distal), promovendo estabilidade da osteossíntese e adequada redução anatômica do côndilo mandibular direito, com restabelecimento da altura do ramo mandibular (Figura 7).

REMUNOM
ISSN 2178-6925

Received: 16/06/2026 - **Accepted:** 21/07/2026
Vol: 13.16
DOI: 10.66104/35mten46
Pages: 1-21

Figura 7: Placa de titânio fixada



Fotografia do fechamento por planos do acesso cirúrgico pré-auricular, com reposicionamento da cápsula articular, fáscia e sutura da pele com fio não absorvível, buscando adequado reposicionamento anatômico dos tecidos e resultado estético satisfatório, minimizando risco de cicatriz visível (Figura 8).

Figura 8: Síntese tecidual do acesso pré-auricular



Fotografia frontal de controle pós-operatório tardio (3 meses), evidenciando ausência de assimetria facial, resolução completa das escoriações, simetria da linha média mandibular em relação à linha média facial e ausência de desvio mandibular ao repouso, demonstrando resultado estético e funcional satisfatório (Figura 9).

REMUNOM
ISSN 2178-6925

Received: 16/06/2026 - **Accepted:** 21/07/2026
Vol: 13.16
DOI: 10.66104/35mten46
Pages: 1-21

Figura 9: Aspecto clínico pós-operatório – 30 dias



Reconstrução tridimensional de tomografia computadorizada de controle, realizada 30 dias após o procedimento cirúrgico, evidenciando consolidação óssea adequada no sítio de fratura, manutenção da posição anatômica do côndilo mandibular direito, correto posicionamento da placa e parafusos de titânio, e ausência de sinais de reabsorção condilar ou complicações, confirmando o sucesso do tratamento cirúrgico instituído (Figura 10).

Figura 10: Tomografia computadorizada com reconstrução 3D pós-operatória de 30 dias.

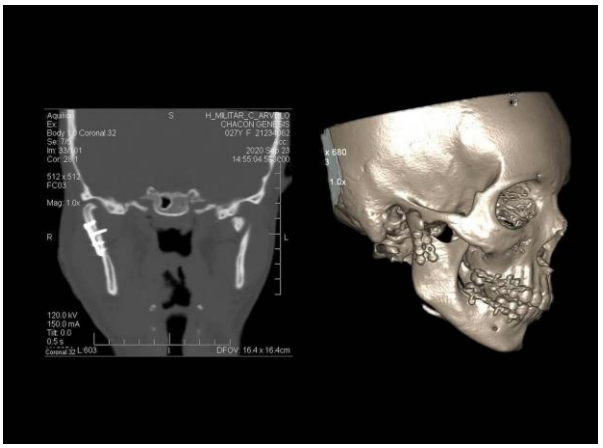

O pós-operatório imediato transcorreu sem intercorrências, com o paciente recebendo alta hospitalar no segundo dia após a cirurgia. Foram prescritos analgésico, anti-inflamatório e antibioticoterapia sistêmica, além de bochecho com clorexidina a 0,12%, orientações quanto à dieta pastosa fria nas primeiras semanas e cuidados com a higiene bucal. O acompanhamento clínico foi realizado nas primeiras 24 horas, 7, 14, 30 e 60 dias, com avaliação do edema, da oclusão, da

REMUNOM
ISSN 2178-6925

Received: 16/06/2026 - **Accepted:** 21/07/2026
Vol: 13.16
DOI: 10.66104/35mten46
Pages: 1-21

estabilidade das miniplacas e da sensibilidade dos nervos infraorbitários. O paciente relatou melhora progressiva do edema e da dor, sem relato de parestesia persistente, deiscência de sutura ou outras complicações no período observado.

Após seis meses da intervenção cirúrgica, o paciente retornou ao acompanhamento ortodôntico para a fase de finalização do tratamento, com duração adicional de aproximadamente 12 meses. Ao término do tratamento, a análise clínica e cefalométrica evidenciou correção da relação esquelética e oclusal, com estabelecimento de oclusão de Classe I bilateral, overjet e overbite dentro dos parâmetros de normalidade, perfil facial reto e melhora expressiva da estética facial. O paciente relatou elevada satisfação com os resultados obtidos, tanto do ponto de vista funcional quanto estético, com resolução completa das queixas mastigatórias e melhora da autoestima relatada na consulta de controle final.

3. Resultados

A paciente evoluiu de forma satisfatória em todas as etapas do acompanhamento pós-operatório, demonstrando resposta clínica favorável ao tratamento cirúrgico instituído. A redução anatômica da fratura condilar, associada à fixação interna rígida com duas placas de titânio, proporcionou estabilidade imediata do foco de fratura, restabelecimento da oclusão dentária habitual e controle efetivo da dor articular já nas primeiras semanas após o procedimento. A ausência de complicações intraoperatórias, como lesão do nervo facial ou sangramento de difícil controle, contribuiu positivamente para a evolução clínica observada.

Os controles radiográficos e tomográficos seriados demonstraram manutenção do posicionamento condilar ao longo de todo o período de acompanhamento, sem evidências de reabsorção do fragmento, migração das placas ou falha na fixação. A formação de calo ósseo foi identificada precocemente, com consolidação progressiva da fratura confirmada no exame de imagem realizado ao terceiro mês de pós-operatório. Ao final do sexto mês de acompanhamento, a paciente apresentava função mandibular plenamente

REMUNOM
ISSN 2178-6925

Received: 16/06/2026 - **Accepted:** 21/07/2026
Vol: 13.16
DOI: 10.66104/35mten46
Pages: 1-21

restabelecida, com abertura bucal dentro dos limites de normalidade, movimentos excursivos preservados e ausência completa de sintomatologia dolorosa em região articular.

Do ponto de vista estético, o resultado obtido também foi considerado satisfatório, com a cicatriz cutânea resultante da abordagem retromandibular apresentando dimensões discretas, coloração compatível com a pele adjacente e ausência de alterações como queloides ou retrações cicatriciais. A paciente relatou satisfação com o resultado final do tratamento, tanto em relação à recuperação funcional quanto à aparência da região operada. Não foram registradas queixas relacionadas a alterações sensitivas cutâneas permanentes na região pré-auricular ou cervical ipsilateral ao acesso cirúrgico.

É necessário destacar, contudo, que os resultados aqui apresentados referem-se a um único caso clínico, com características individuais específicas que influenciaram diretamente a evolução e o desfecho terapêutico observados. Fatores como idade da paciente, estado geral de saúde, ausência de comorbidades, tipo e grau de deslocamento da fratura, tempo entre o trauma e a intervenção cirúrgica e adesão ao protocolo de reabilitação representam variáveis que exercem impacto direto sobre o prognóstico, e que podem diferir substancialmente de um paciente para outro. Dessa forma, os resultados obtidos neste caso não podem ser generalizados para outros pacientes com fraturas condilares, sendo inadequada a extrapolação das condutas e dos desfechos aqui descritos sem a devida contextualização clínica individualizada.

A análise dos resultados reforça a importância de um planejamento cirúrgico criterioso, baseado em avaliação clínica e imaginológica detalhada, e da adoção de protocolos pós-operatórios estruturados que incluam fisioterapia precoce e acompanhamento ambulatorial regular. O caso evidencia que, quando bem indicado e tecnicamente executado, o tratamento cirúrgico com fixação interna rígida pode oferecer resultados funcionais e estéticos altamente satisfatórios nas fraturas condilares unilaterais decorrentes de traumas de alta energia, como os acidentes motociclísticos. Estudos com maior casuística e delineamento metodológico robusto são necessários para a consolidação de evidências mais

REMUNOM
ISSN 2178-6925

Received: 16/06/2026 - **Accepted:** 21/07/2026
Vol: 13.16
DOI: 10.66104/35mten46
Pages: 1-21

consistentes acerca do tema.

4. Discussão

O caso descrito neste trabalho ilustra de forma representativa os desafios diagnósticos e terapêuticos inerentes ao manejo das fraturas condilares unilaterais resultantes de traumas de alta energia. Os acidentes motociclísticos constituem um mecanismo de trauma particularmente agressivo, capaz de gerar forças de impacto que se transmitem ao longo da mandíbula e se concentram na região do colo condilar, estrutura anatomicamente mais delgada e, portanto, mais vulnerável à fratura por esse mecanismo indireto. A ausência do uso de capacete pela paciente no momento do acidente agravou consideravelmente a extensão das lesões, reforçando a relevância das políticas públicas de segurança viária e da conscientização sobre o uso obrigatório de equipamentos de proteção individual.

A decisão terapêutica pelo tratamento cirúrgico foi fundamentada na presença de deslocamento condilar acentuado em sentido medial e anterior, na alteração oclusal clinicamente estabelecida e na incapacidade de se obter redução e estabilização adequadas por métodos conservadores. Embora o tratamento conservador por meio do bloqueio maxilomandibular ainda tenha seu espaço na conduta de fraturas condilares sem deslocamento expressivo, o caso em questão apresentava características que contraindicavam essa abordagem, especialmente pela magnitude do deslocamento fragmentar e pelo comprometimento funcional significativo da articulação temporomandibular. A literatura especializada corrobora essa indicação, apontando o tratamento cirúrgico como a modalidade de escolha em situações de deslocamento acentuado e maloclusão estabelecida.

A escolha pela via de acesso retromandibular transparotídea mostrou-se plenamente adequada para o caso, oferecendo exposição direta e satisfatória do foco de fratura no colo condilar sem a necessidade de descolamentos extensos ou de outras vias complementares. Essa abordagem extra-oral apresenta como vantagens a boa visualização do campo operatório, a possibilidade de redução e fixação precisas do fragmento condilar e a cicatriz localizada em região de discreta visibilidade, contribuindo para resultado estético favorável. O principal risco

REMUNOM
ISSN 2178-6925

Received: 16/06/2026 - **Accepted:** 21/07/2026
Vol: 13.16
DOI: 10.66104/35mten46
Pages: 1-21

associado a esse acesso é a proximidade com os ramos do nervo facial, o que exige dissecção meticulosa por planos e, idealmente, monitoramento neurofisiológico intraoperatório para redução do risco de lesão iatrogênica.

A fixação interna com duas placas de titânio do sistema 2.0 milímetros, posicionadas em configuração de dupla placa, conferiu ao caso estabilidade tridimensional adequada, superando as limitações biomecânicas observadas com o uso de placa única, que pode ser insuficiente para neutralizar as forças de torção e cisalhamento que atuam sobre a região condilar durante os movimentos mandibulares. A utilização de duas placas representa um conceito amplamente difundido na literatura de trauma bucomaxilofacial, sendo reconhecida como uma estratégia de fixação que reduz o risco de afrouxamento dos parafusos, refratura e má consolidação. Os resultados obtidos no acompanhamento da paciente corroboram essa premissa, com manutenção do posicionamento condilar e consolidação óssea satisfatória ao longo de todo o período observado.

A fisioterapia iniciada precocemente no pós-operatório foi um elemento determinante para o resultado funcional alcançado. A reabilitação mandibular precoce, por meio de exercícios de abertura bucal, lateralidade e protrusão orientados por profissional habilitado, contribuiu para a prevenção de fibrose articular, para a recuperação da amplitude de movimento e para o restabelecimento da função mastigatória em tempo reduzido. Esse aspecto é frequentemente negligenciado em protocolos menos estruturados, resultando em limitações funcionais tardias que comprometem a qualidade de vida do paciente mesmo quando a redução e a fixação cirúrgicas foram tecnicamente bem executadas. O caso em tela demonstra que a integração entre a cirurgia e a fisioterapia representa o caminho mais eficaz para a reabilitação completa do paciente com fratura condilar.

Por fim, cabe ressaltar que o relato de caso, enquanto delineamento de pesquisa, apresenta limitações inerentes à sua natureza, como a impossibilidade de estabelecer relações causais definitivas, a ausência de grupo controle e a influência de variáveis individuais sobre os resultados. No entanto, sua contribuição para a literatura científica é inegável, especialmente em situações clínicas de

REMUNOM
ISSN 2178-6925

Received: 16/06/2026 - **Accepted:** 21/07/2026
Vol: 13.16
DOI: 10.66104/35mten46
Pages: 1-21

menor prevalência ou que envolvam peculiaridades técnicas relevantes para a prática do cirurgião bucomaxilofacial. O presente caso agrega valor ao debate sobre o manejo das fraturas condilares unilaterais decorrentes de traumas motociclísticos, estimulando a realização de estudos com maior rigor metodológico e casuística ampliada, capazes de fornecer evidências mais robustas para o direcionamento das condutas clínicas e cirúrgicas nessa área.

5 Conclusão

O tratamento cirúrgico da fratura condilar unilateral por meio de acesso extra-oral retromandibular e fixação interna rígida com duas placas de titânio demonstrou ser uma abordagem segura, tecnicamente viável e eficaz no caso relatado, proporcionando redução anatômica satisfatória do fragmento condilar, restabelecimento da oclusão dentária, recuperação da função mandibular e resultado estético favorável. A associação entre planejamento cirúrgico criterioso, execução técnica precisa e protocolo de reabilitação pós-operatória estruturado com fisioterapia precoce foi determinante para o desfecho positivo observado, reforçando a importância da abordagem multidisciplinar no manejo de pacientes vítimas de trauma bucomaxilofacial decorrente de acidentes motociclísticos.

Referências

Barbosa, M. R., Martorelli, S. B. F, Menezes, M. R. A., Silva, C. C. G, Cunha, J. S., Diniz, D. A. & Mendonça, TLR (2020). Tratamento conservador versus revisão cirúrgica das fraturas condicionais: integrativa. *Pesquisa, Sociedade e Desenvolvimento*, 4(10), 1-6.

Fernandes, B. R, Marchiori, D. L., dos Santos, G. M., Paino-Sant'Ana, A., da Silva, R. C., de Lima, D., & dos Santos Pereira, R. (2021). Estratégia cirúrgica para tratamento de fratura de côndilo mandibular. *Archives of Health Investigation*, 10(5), 844-847.

Filho, E. F.A., Fadul Jr, R., Azevedo, R. D. A., Da Rocha, M. A. D., Santos, R. D. A., Toledo, S. R., & Ferreira, L. M. (2000). Fraturas de mandíbula: análise de 166 casos. *Revista da Associação Médica Brasileira*, 46(3), 272-276.

Fonseca, R. J., Walker, R. J., Barber, H. D., Powers, M. P., & Frost, D. E. (2015). *Trauma bucomaxilofacial*. Elsevier Brasil, 100-800.

Kumaran, S., & Thambiah, L. J. (2012). Analysis of two different surgical approaches for fractures of the mandibular condyle. *Indian Journal Of Dental Research*, 23(4), 463-468.

REMUNOM
ISSN 2178-6925

Received: 16/06/2026 - **Accepted:** 21/07/2026
Vol: 13.16
DOI: 10.66104/35mten46
Pages: 1-21

Manganello, L. C., & Silva, A. A. F. (2002). Fraturas do côndilo mandibular: classificação e tratamento. *Revista Brasileira Otorrinolaringologista*, 68(5), 749-55.

Miloro, M. (2008). *Princípios de cirurgia bucomaxilofacial de Peterson*. Princípios de cirurgia bucomaxilofacial de Peterson, 766-796.

Miloro, M. (2016). *Princípios de Cirurgia Bucomaxilofacial de Peterson* (3ª ed.), 560-650.

Pavelski, M. D., Marins, B. R., Griza, G. L., Conzi, R. A., Érinca, N. M., Júnior, E. A. G. (2018). Análise de fraturas de côndilo mandibular – um estudo retrospectivo. *Rev port estomatol med dent cir maxilofac*, 59(2) 94-99.

Pech, G. L. (2019). Manejo das fraturas de condilo mandibular. *Universidade de Caxias do Sul*, 2(5) 56-59.

Rodrigues, R. D., Quintas, P. H., da Silva Barreto, L., Costa, C. F. B., Silva, L. O. R., & Aguiar, J. F. (2018). Manejo cirúrgico de fratura de mandíbula: relato de caso. *Revista Da Faculdade de Odontologia-UPF*, 23(3), 343-347.

Sarmento, D. J. S, Cavalcanti, A. L., & dos Santos, J. A. (2007). Características e distribuição das fraturas mandibulares por causas externas: estudo retrospectivo. *Pesquisa Brasileira em Odontopediatria e Clínica Integrada*, 2(2), 139-144.

Sharif, M. O., Fedorowicz, Z., Drews, P., Nasser, M., Dorri, M., Newton, T., & Oliver, R. (2010). Interventions for the treatment of fractures of the mandibular condyle. *Cochrane Data base of Systematic Reviews 2010*, 2(66), 120-126.

Silva, J. S., Beiriz, R. K. A., Júnior, M. A. B., Bessa-Nogueira, R. V., Araujo, M. M. & Vasconcellos, R. J. H. (2020). Fixação interna estável de fratura condilar: relato de caso. *Arch Health Invest*, 9(6), 541-545.

Trento, G. S., Corso P. F. C. L., Oliveira, N. D., Klüppel, L. E., Costa, D. J., Rebellato, N. L. B. & Scariot, R. (2016). Surgical treatment of mandibular condyle fracture with bicortical screws: case report. *RSBO*, 13(1), 50-4.

APÊNDICE

Este estudo caracteriza-se como um relato de caso clínico individual, de natureza descritiva, sem delineamento experimental, não envolvendo grupo controle ou intervenção com finalidade de pesquisa, mas sim a descrição de conduta terapêutica realizada conforme as indicações clínicas estabelecidas. De acordo com as diretrizes da Resolução nº 466/2012 do Conselho Nacional de Saúde e normativas complementares, relatos de caso, quando não configuram pesquisa envolvendo seres humanos, podem ser dispensados de apreciação por

REMUNOM
ISSN 2178-6925

Received: 16/06/2026 - **Accepted:** 21/07/2026
Vol: 13.16
DOI: 10.66104/35mten46
Pages: 1-21

Comitê de Ética em Pesquisa.

Ressalta-se, contudo, que todos os princípios éticos foram rigorosamente respeitados, incluindo a preservação da identidade do paciente e a confidencialidade das informações. O paciente foi devidamente esclarecido acerca do diagnóstico, das alternativas terapêuticas, dos riscos e benefícios do tratamento proposto, tendo assinado o Termo de Consentimento Livre e Esclarecido (TCLE) para a realização do procedimento, bem como autorização específica para uso de imagens clínicas, intraoperatórias e exames radiográficos para fins acadêmicos e científicos.

Adicionalmente, o acompanhamento clínico foi realizado de forma sistemática, com avaliações periódicas previamente estabelecidas, garantindo o monitoramento da evolução do caso, a detecção precoce de possíveis intercorrências e a adequada condução terapêutica até o momento atual, em conformidade com os princípios da boa prática clínica.