REMUNOM
ISSN 2178-6925

Received: 10/07/2026 - **Accepted:** 20/07/2026
Vol: 13.16
DOI: 10.66104/1e0tva02
Pages: 1-20

DESENVOLVIMENTO EMBRIONÁRIO CRANIOFACIAL E DAS ESTRUTURAS ORAIS: UMA REVISÃO NARRATIVA DA LITERATURA

EMBRYONIC DEVELOPMENT OF CRANIOFACIAL AND ORAL STRUCTURES: A NARRATIVE LITERATURE REVIEW

DESARROLLO EMBRIONARIO DE LAS ESTRUCTURAS CRANEOFACIALES Y ORALES: UNA REVISIÓN NARRATIVA DE LA LITERATURA.

Arthur Souza Pereira
Graduando em Odontologia, Universidade Federal dos Vales do Jequitinhonha e Mucuri, Brasil
E-mail: souza.arthur@ufvjm.edu.br

Ernani Aloysio Amaral
Doutor em Biologia Celular, Universidade Federal dos Vales do Jequitinhonha e Mucuri, Brasil
E-mail: ernani.amaral@ufvjm.edu.br

Sarah Alves Auharek
Doutora em Biologia Celular, Universidade Federal dos Vales do Jequitinhonha e Mucuri, Brasil
E-mail: sarahauharek@ufvjm.edu.br

Resumo

A formação craniofacial humana pode ser observada antes do embrião trilaminar, pois já há uma diferenciação inicial das regiões caudal e cefálica, marcada pelo surgimento das membranas bucofaríngea e cloacal, as quais são evidenciadas ainda na fase bilaminar do embrião. Esse fenômeno indica que sinais precoces de organização espacial e regionalização do corpo embrionário surgem antes da completa formação dos três folhetos germinativos, estabelecendo uma base inicial para o desenvolvimento craniofacial. Entretanto, o desenvolvimento em sua totalidade da região craniofacial humana ocorre a partir dos três folhetos embrionários formados durante a gastrulação. A partir desse evento, o embrião torna-se suscetível a alterações que podem afetar sua morfologia e organização, especialmente nas regiões craniofaciais. Nesse contexto, a neurulação constitui um processo fundamental, no qual o ectoderma acima da notocorda previamente formada se espessa, formando a placa neural, que originará o tubo neural. Nas extremidades da placa neural desenvolvem-se as cristas neurais, que se desprendem do tubo neural e iniciam um processo migratório em direção à região craniofacial do embrião, contribuindo de maneira significativa para a formação das estruturas craniofacial e oral. Assim, a partir de pesquisas em artigos científico de bases de dados bibliográficas como Pubmed e Scielo; livros didáticos e dissertações, o objetivo geral deste estudo foi o de construir uma revisão narrativa de literatura que contribua particularmente para os estudantes de Odontologia compreenderem as bases morfológicas do desenvolvimento embrionário craniofacial como indispensável para relacionar anatomia normal, variações do desenvolvimento e anomalias congênitas encontradas na prática clínica.

Palavras-chave: desenvolvimento embrionário, craniofacial, estruturas orais.

REMUNOM
ISSN 2178-6925

Received: 10/07/2026 - **Accepted:** 20/07/2026
Vol: 13.16
DOI: 10.66104/1e0tva02
Pages: 1-20

Abstract

Human craniofacial formation can be observed prior to the trilaminar embryo stage, as there is already initial differentiation of the caudal and cephalic regions—marked by the appearance of the oropharyngeal and cloacal membranes—which are evident during the bilaminar phase. This phenomenon indicates that early signs of spatial organization and regionalization of the embryonic body emerge before the complete formation of the three germ layers, establishing an initial foundation for craniofacial development. However, the full development of the human craniofacial region proceeds from the three embryonic germ layers formed during gastrulation. Following this event, the embryo becomes susceptible to alterations that can affect its morphology and organization, particularly in the craniofacial regions. In this context, neurulation is a fundamental process in which the ectoderm overlying the previously formed notochord thickens to form the neural plate, which gives rise to the neural tube. Neural crests develop at the edges of the neural plate; they detach from the neural tube and begin migrating toward the embryo's craniofacial region, contributing significantly to the formation of craniofacial and oral structures. Thus, based on research from scientific articles on indexed platforms (such as PubMed and SciELO), textbooks, and dissertations, the general objective of this study was to produce a narrative literature review. This review aims to benefit dentistry students in particular, as an understanding of embryonic craniofacial development is essential for relating normal anatomy, developmental variations, and congenital anomalies encountered in clinical practice.

Key Words: embryonic development, craniofacial, oral structures.

Resumen

La formación craneofacial humana puede observarse antes de la etapa embrionaria trilaminar, ya que existe una diferenciación inicial de las regiones caudal y cefálica, marcada por la aparición de las membranas bucofaríngea y cloacal, evidentes incluso en la fase bilaminar del embrión. Este fenómeno indica que los primeros signos de organización espacial y regionalización del cuerpo embrionario aparecen antes de la formación completa de las tres capas germinales, estableciendo una base inicial para el desarrollo craneofacial. Sin embargo, el desarrollo completo de la región craneofacial humana se produce a partir de las tres capas germinales embrionarias formadas durante la gastrulación. A partir de este evento, el embrión se vuelve susceptible a alteraciones que pueden afectar su morfología y organización, especialmente en las regiones craneofaciales. En este contexto, la neurulación constituye un proceso fundamental, en el que el ectodermo sobre la notocorda previamente formada se engrosa, formando la placa neural, que dará origen al tubo neural. En los extremos de la placa neural, se desarrollan las crestas neurales, que se desprenden del tubo neural e inician un proceso migratorio hacia la región craneofacial del embrión, contribuyendo significativamente a la formación de las estructuras craneofaciales y orales. Por lo

REMUNOM
ISSN 2178-6925

Received: 10/07/2026 - **Accepted:** 20/07/2026
Vol: 13.16
DOI: 10.66104/1e0tva02
Pages: 1-20

tanto, basándose en la investigación de artículos científicos de plataformas indexadas como PubMed y SciELO, libros de texto y tesis, el objetivo general de este estudio fue elaborar una revisión narrativa de la literatura que resultara particularmente útil para los estudiantes de Odontología, ya que la comprensión del desarrollo embrionario craneofacial es esencial para relacionar la anatomía normal, las variaciones del desarrollo y las anomalías congénitas que se presentan en la práctica clínica.
Palabras clave: Desarrollo embrionario, rostro, morfogénesis.

1. Introdução

O desenvolvimento da região craniofacial é um processo complexo uma vez que esta região do corpo protege o cérebro e fornece a estrutura sobre a qual os órgãos sensoriais e de alimentação estão localizados (Chai; Maxson, 2006). Segundo Cruz e Oliveira (2007), a maioria das características morfológicas do processo de crescimento e desenvolvimento craniofacial são definidos por componentes genéticos e ambientais. Ainda, malformações craniofaciais estão envolvidas em três quartos de todos os defeitos congênitos em humanos, afetando o desenvolvimento da cabeça, rosto ou pescoço (Chai; Maxson, 2006).

A região de esboço da cabeça humana pode ser observada antes da formação do embrião trilaminar, pois já há uma diferenciação inicial das regiões caudal e cefálica, marcada pelo surgimento das membranas bucofaríngea e cloacal, as quais são evidenciadas ainda na fase bilaminar do embrião. Esse fenômeno indica que sinais precoces de organização espacial e regionalização do corpo embrionário surgem antes da completa formação dos três folhetos germinativos, estabelecendo uma base inicial para o desenvolvimento craniofacial (Azevedo, 2016).

1.1 Objetivos Gerais

O objetivo geral deste estudo foi o de construir uma revisão narrativa de literatura que contribua particularmente para os estudantes de Odontologia uma vez que a compreensão das bases morfológicas do desenvolvimento embrionário craniofacial é indispensável para relacionar anatomia normal, variações do desenvolvimento e anomalias congênitas encontradas na prática clínica.

REMUNOM
ISSN 2178-6925

Received: 10/07/2026 - **Accepted:** 20/07/2026
Vol: 13.16
DOI: 10.66104/1e0tva02
Pages: 1-20

2. Metodologia

O presente artigo classifica-se como uma revisão narrativa de literatura. Foram consultados artigos científicos extraídos de bases de dados bibliográficas tais como Pubmed e Scielo, período de busca entre 1999 a 2026 nos idiomas português e inglês. Como procedimento de triagem foram escolhidas as palavras chaves: desenvolvimento embrionário craniofacial e estruturas orais. Ademais, também foram utilizados livros didáticos de embriologia e teses e dissertações de domínio público.

3. Revisão da Literatura

3.1 Contextualização inicial- Formação do crânio humano

A formação craniofacial humana inicia-se no desenvolvimento embrionário, a partir da formação da placa bucofaríngea (3ª semana) que se tornará o futuro local da boca a partir da delimitação ventral do embrião (4ª semana) (Azevedo, 2016). A partir da gastrulação tem-se o surgimento dos três folhetos germinativos que são a premissa para originar todos os tecidos corporais. Ainda, tem-se inicio o processo de neurulação, em que há um espessamento do ectoderma sobrejacente à notocorda que origina a placa neural, posteriormente, invaginando-se a fim de dar origem ao tubo neural (Premkumar, 2011). Assim, das margens laterais da placa neural em invaginação, formam-se as cristas neurais que se destacam do tubo neural, situando-se dorsolateralmente a ele. Células provenientes das cristas neurais migram para diversas áreas do corpo do embrião, incluindo a extremidade cefálica de modo a contribuir na forma de estruturas faciais ósseas, conjuntivas e componentes do sistema nervoso periférico (Premkumar, 2011).

O esqueleto da cabeça é constituído pelo crânio o qual pode ser dividido em viscerocrânio e neurocrânio. O neurocrânio corresponde aos ossos que delimitam a cavidade craniana e servem como elemento de proteção do encéfalo. Por sua vez, o viscerocrânio corresponde aos ossos que alojam estruturas pertencentes aos sistemas estomatognático, ao sistema digestório e ao sistema respiratório (Madeira, 2012). O viscerocrânio é composto por quatorze ossos,

REMUNOM
ISSN 2178-6925

Received: 10/07/2026 - **Accepted:** 20/07/2026
Vol: 13.16
DOI: 10.66104/1e0tva02
Pages: 1-20

sendo eles: dois zigomáticos, duas maxilas, dois nasais, dois lacrimais, dois palatinos, duas conchas nasais inferiores, um vômer e uma mandíbula (Madeira, 2012). Esses ossos podem se formar a partir de dois processos de ossificação distintos: a ossificação intramembranosa e a ossificação endocondral, sendo denominados, respectivamente, viscerocrânio membranoso e viscerocrânio cartilaginoso.

Durante o desenvolvimento embrionário humano, estruturas transitórias denominadas arcos faríngeos (Figura 1) estão presentes no embrião, e desempenham um papel fundamental na formação do esqueleto craniofacial. Esses arcos são compostos por células oriundas dos três folhetos germinativos, mas a maior parte do mesênquima que os constitui deriva de duas fontes principais: o mesoderma paraxial e o ectomesênquima, este último formado pelas células da crista neural. A face oral dos arcos é recoberta por um epitélio ectodérmico, enquanto a superfície voltada para a faringe é revestida por um epitélio endodérmico. O tecido neuroectodérmico da crista neural desempenha um papel essencial, pois dá origem a diversas estruturas da face, incluindo ossos do viscerocrânio, glândulas, gânglios da região e tecidos conjuntivos. O mesênquima paraxial, por sua vez, origina principalmente estruturas musculares e vasculares da face e do pescoço (Fabik et al. 2021).

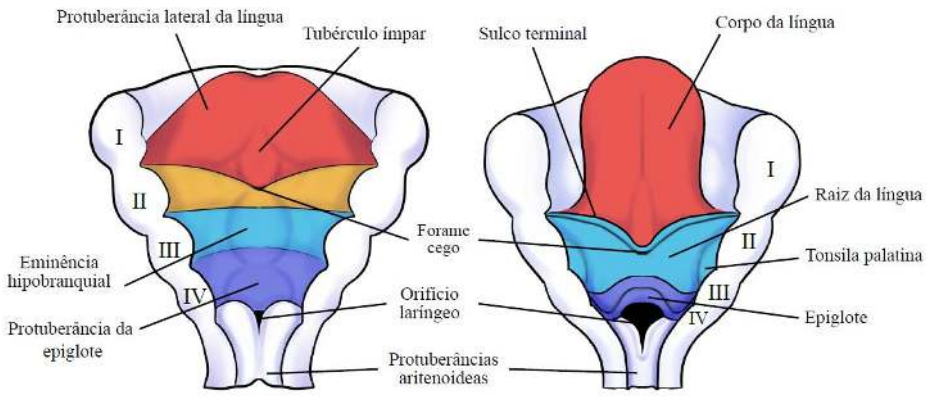

Figura 1: Esquema dos arcos faríngeos. Cada arco apresenta um eixo mesenquimal que contribuirá para a formação de músculos, ossos e cartilagens na região da cabeça e pescoço do embrião. Fonte: Ilustração elaborada por Ana Luiza Azevedo Barbosa, com base em: SADLER, T. W. Langman embriologia médica. 14. ed. Rio de Janeiro: Guanabara Koogan, 2021.

REMUNOM
ISSN 2178-6925

Received: 10/07/2026 - **Accepted:** 20/07/2026
Vol: 13.16
DOI: 10.66104/1e0tva02
Pages: 1-20

O neurocrânio é constituído por oito ossos que se articulam rigidamente por meio de suturas, formando uma estrutura protetora ao encéfalo. Entre esses ossos, destacam-se os pares parietais e temporais, além do frontal, occipital, esfenoide e etmoide, cada um contribuindo de maneira específica para a forma e a resistência do crânio (Madeira, 2012). O desenvolvimento do neurocrânio ocorre a partir de diferentes origens embrionárias: o mesênquima paraxial dos cinco primeiros somitos dá origem a parte dos ossos parietais, à porção petrosa dos ossos temporais e ao osso occipital, enquanto células da crista neural derivadas do neuroectoderma formam os ossos frontais, o esfenoide e a porção escamosa dos ossos temporais. Além disso, o crescimento das suturas entre os dois ossos parietais e a expansão craniana envolvem células da crista neural migratórias, que também contribuem para a formação das meninges subjacentes (Jin et al. 2016).

A ossificação do neurocrânio inicia-se após a condensação do mesênquima que reveste o encéfalo em desenvolvimento, o qual contém células osteoprogenitoras. Nessas regiões, as células mesenquimais se tornam mais condensadas, e a formação de uma membrana marca o início da modelação craniana, ativando genes que induzem a osteogênese. Durante a quarta semana de desenvolvimento, o mesênquima cefálico se reorganiza, formando as cápsulas ectomeníngeas, estrutura inicial do crânio, e ocorre um espessamento basilar do tecido que se estende desde o mesoderma da região occipital até regiões anteriores da notocorda, constituindo a base craniana. Na quinta semana, observa-se a formação de uma cápsula membranosa primitiva, denominada *meninx* primitiva, que servirá como esboço da calota craniana e constitui o ponto de partida da ossificação intramembranosa. Essa *meninx* se diferencia em duas camadas: a *endomeninx,* que dará origem à pia-máter e aracnoide, e a *ectomeninx*, responsável pela formação da dura-máter e dos tecidos periosteais e endosteais ao redor dos ossos em desenvolvimento (Jin et al. 2016).

O aparelho faríngeo representa um conjunto transitório de estruturas embrionárias fundamentais para o desenvolvimento da face, pescoço, faringe,

REMUNOM
ISSN 2178-6925

Received: 10/07/2026 - **Accepted:** 20/07/2026
Vol: 13.16
DOI: 10.66104/1e0tva02
Pages: 1-20

laringe e parte do sistema vascular da cabeça. Apesar de sua aparência segmentada lembrar as brânquias dos peixes, nos mamíferos essas estruturas sofrem profundas modificações durante a organogênese. Segundo Moore, Persaud & Torchia (2024) e Sadler (2021), os arcos faríngeos surgem por volta do 22º dia de desenvolvimento e são compostos por um núcleo mesenquimal revestido externamente por ectoderma e internamente por endoderma. O mesênquima resulta da combinação entre mesoderma paraxial, mesoderma lateral e células da crista neural. Revisões em biologia do desenvolvimento (Chai; Maxson, 2006; Graham, 2008) reforçam que a migração da crista neural é o principal determinante da identidade craniofacial dos arcos, regulada por genes HOX, DLX, TBX1, endotelinas e Sonic Hedgehog.

O primeiro arco faríngeo é responsável pela formação da maior parte dos ossos que compõem o viscerocrânio e origina de duas proeminências: o processo maxilar e o processo mandibular. Sua cartilagem principal é a cartilagem de Meckel e, embora grande parte dessa cartilagem desapareça, ela serve como molde para o desenvolvimento mandibular por ossificação intramembranosa. Assim, estruturas como a maxila, os ossos zigomáticos e a porção escamosa do osso temporal são formados a partir da ossificação intramembranosa mas em estreita relação com a cartilagem, compõem o chamado viscerocrânio membranoso. A cartilagem de Meckel, por sua vez, possui a função de delimitar a área de ossificação da mandíbula. No início do desenvolvimento, a cartilagem de Meckel forma bastões cartilaginosos que estabelecem o contorno primitivo mandibular. Estruturalmente, essa cartilagem de Meckel pode ser dividida em três porções principais. A porção anterior contribui para a formação da mandíbula especificamente da região do forame mentual até a linha média. A porção central degenera em grande parte, mas pequenos remanescentes ossificam e dão origem a estruturas como a língula da mandíbula, enquanto a maior parte dessa região se transforma em ligamentos, como o ligamento esfenomandibular. A porção posterior, por sua vez, sofre ossificação e origina o martelo, o primeiro ossículo da audição, contido na orelha média. Após a formação do corpo da mandíbula por ossificação

REMUNOM
ISSN 2178-6925

Received: 10/07/2026 - **Accepted:** 20/07/2026
Vol: 13.16
DOI: 10.66104/1e0tva02
Pages: 1-20

intramembranosa do osso dentário, pontos secundários de ossificação surgem em áreas de articulação e inserção muscular, dando origem aos processos coronóide e condilar da mandíbula. Alterações ou defeitos no desenvolvimento da cartilagem de Meckel resultam em malformações mandibulares, o que demonstra sua importância essencial no correto desenvolvimento craniofacial (Fabink et al. 2021).

O segundo arco faríngeo, também denominado arco hioideo, constitui uma estrutura embrionária essencial para a formação de componentes ósseos, ligamentares e musculares da região cervicofacial (Toro-Tobon et al., 2023). Durante o desenvolvimento craniofacial, esse arco sofre um intenso processo de diferenciação mesenquimal, culminando na formação da cartilagem de Reichert, elemento que desempenha papel central no desenvolvimento do complexo estilo-hióideo (Rodríguez- Vázquez et al., 2011). A partir dessa cartilagem, originam-se diversas estruturas permanentes do adulto, como o processo estilóide do osso temporal, o ligamento estilo-hióideo e o corno menor do osso hióide, além de contribuir indiretamente para a organização anatômica da região do pescoço (Frisdal; Trainor 2014). Por volta da décima segunda semana, a cartilagem de Reichert já apresenta uma conformação bipartida bem definida (Rodríguez-Vázquez et al., 2006). A porção cranial, delgada, alongada e levemente curvada, direciona-se superiormente para articular-se com o osso temporal, diferenciando-se no processo estilóide (Toro- Tobon et al., 2023). A porção caudal, mais espessa e orientada anteriormente, conecta-se ao corno menor do osso hióide. Durante a décima quinta e a décima sétima semanas, a porção superior da cartilagem inicia o processo de ossificação, enquanto a estrutura inferior segue cartilaginosa; entre ambas persiste uma faixa de tecido conjuntivo não muito diferenciado, constituído por fibras colágenas espessas, que formará o ligamento estilo-hióideo, estrutura que, no adulto, estabelece continuidade anatômica e funcional entre o processo estilóide e o hióide (Frisdal; Trainor 2014). A partir do segundo arco tem-se origem a musculatura da expressão facial (Figura 2). Assim, como ele é atravessado pelo nervo facial, este nervo inervará todos os músculos da expressão facial.

REMUNOM
ISSN 2178-6925

Received: 10/07/2026 - **Accepted:** 20/07/2026
Vol: 13.16
DOI: 10.66104/1e0tva02
Pages: 1-20

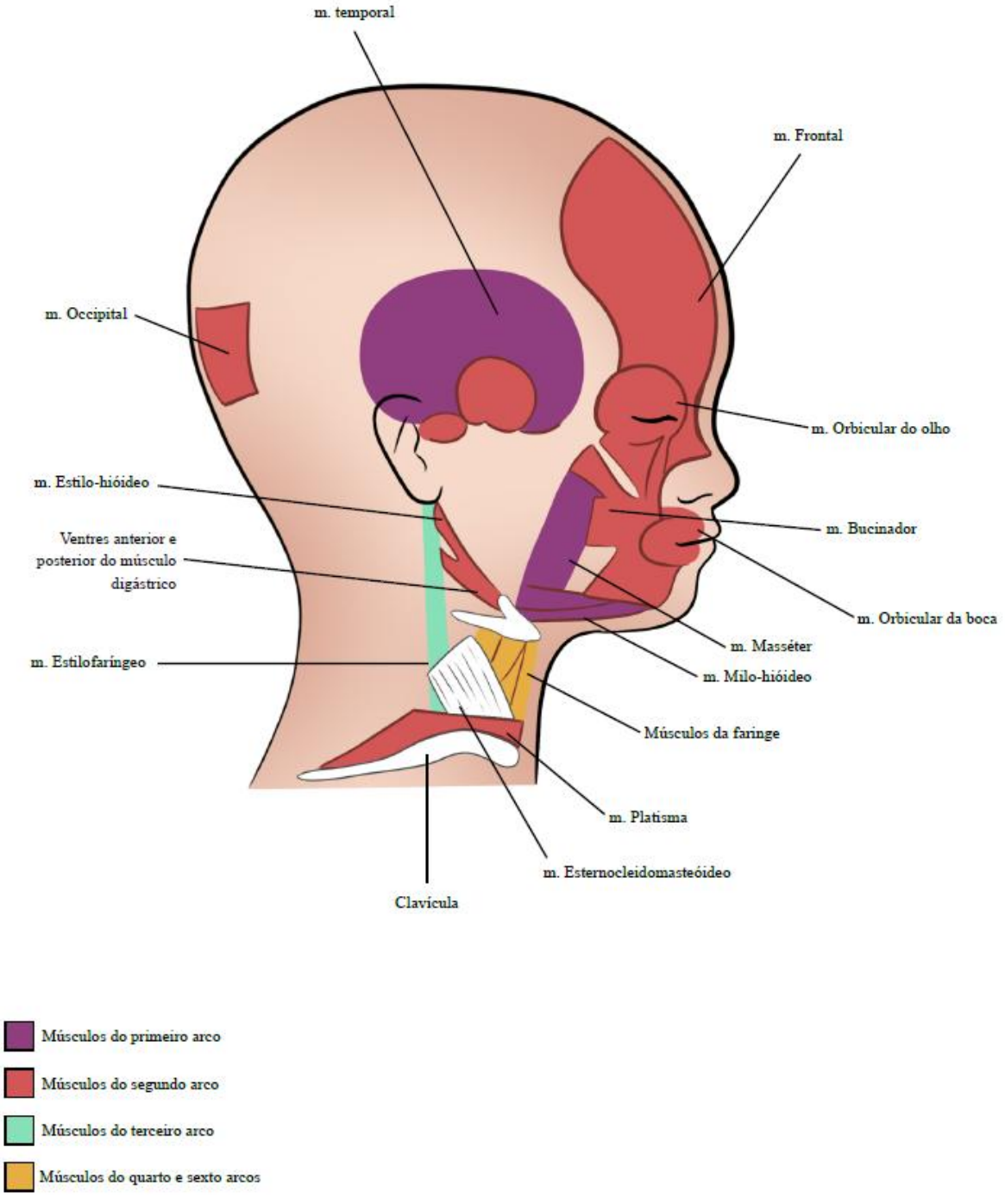

Figura 2: Ilustração evidenciando a origem de músculos da cabeça e pescoço a partir dos arcos faríngeos. Fonte: Ilustração elaborada por Ana Luiza Azevedo Barbosa, com base em: SADLER, T. W. Langman embriologia médica. 14. ed. Rio de Janeiro: Guanabara Koogan, 2021.

A cartilagem do terceiro arco faríngeo passa por um processo de

REMUNOM
ISSN 2178-6925

Received: 10/07/2026 - **Accepted:** 20/07/2026
Vol: 13.16
DOI: 10.66104/1e0tva02
Pages: 1-20

ossificação que resulta na formação do corno maior do osso hioide, da porção inferior do corpo do hioide e da porção superior da cartilagem tireóidea (Graham et al., 2023). Os músculos derivados desse arco são representados pelo músculo estilofaríngeo, que desempenha papel importante na deglutição (Toro-Tobon et al., 2023).

O terceiro arco faríngeo é inervado pelo nervo glossofaríngeo, que corresponde ao nono par craniano, garantindo a coordenação motora e sensitiva das estruturas associadas a este arco (Frisdal; Trainor 2014). O quarto arco faríngeo, em integração com o sexto arco, apresenta uma cartilagem derivada do mesênquima que se une às cartilagens do sexto arco, formando as estruturas cartilaginosas da laringe, como as cartilagens cricóidea, tireóidea, corniculada, aritenoide e cuneiforme, além de contribuir parcialmente para o corpo do osso hioide (Graham et al., 2023). Em relação à musculatura, o quarto e o sexto arcos juntos dão origem a diversos músculos que desempenham funções fundamentais na fonação, deglutição e motricidade da laringe e esôfago, incluindo o músculo cricotireóideo, o músculo levantador do véu palatino, os músculos constritores da laringe e os músculos estriados do esôfago (Toro-Tobon et al., 2023). A inervação dessas estruturas é realizada pelo nervo vago, correspondente ao décimo par craniano, que garante a coordenação sensitiva e motora das estruturas derivadas desses arcos (Frisdal; Trainor 2014). Esse arranjo demonstra a associação do quarto e sexto arco para formação anatomofuncional do aparelho faríngeo (Graham et al., 2023).

Dentre as correlações clínicas decorrentes de alterações nos arcos faríngeos, pode-se ressaltar que a Síndrome de DiGeorge (deleção 22q11.2) decorre da deficiência no desenvolvimento da terceira e quarta bolsas faríngeas e apresenta-se como manifestações: aplasia tímica, hipocalcemia e cardiopatias conotruncais (McDONALD-McGINN et al., 2025) e a síndrome de Treacher Collins decorre principalmente de mutações nos genes **TCOF1**, **POLR1C** ou **POLR1D**, comprometendo a sobrevivência e a migração das células da crista neural que povoam o primeiro arco faríngeo, resultando em hipoplasia mandibular, hipoplasia zigomática e malformações auriculares (Camarilho-

REMUNOM
ISSN 2178-6925

Received: 10/07/2026 - **Accepted:** 20/07/2026
Vol: 13.16
DOI: 10.66104/1e0tva02
Pages: 1-20

Benitez, 2026).

3.2 Língua

A origem dos tecidos linguais tem participação dos arcos faríngeos, sendo que esse processo inicia-se com uma elevação de tecido na região do assoalho da faringe primitiva em formação, durante a quarta semana, denominada tubérculo ou broto lingual mediano, proveniente do primeiro arco faríngeo (Parada Han; Chai, 2012). Em seguida, ocorre a formação de outras elevações nas laterais desse inchaço, chamadas brotos linguais laterais, que posteriormente se fundem de modo a sobrepor o inchaço mediano o qual não dará origem a nenhuma porção específica da língua. A fusão dos inchaços laterais origina os dois terços anteriores do órgão, enquanto a cópula, a eminência hipofaríngea e demais brotos, estruturas derivadas do terceiro e quarto arcos faríngeos, se desenvolvem em direção ao forame cego, dando origem ao terço posterior da língua (Graham et al., 2023). Durante o desenvolvimento contínuo, a cópula é recoberta pela eminência hipofaríngea, consolidando a formação do terço posterior, enquanto o sulco terminal representa o ponto em que as porções anterior e posterior se fundem, sendo que, ao longo do desenvolvimento inicial, a língua apresenta crescimento discreto até tornar-se essencialmente muscular (Parada Han; Chai, 2012).

No que diz respeito às linhagens celulares que contribuem para a formação da língua, a porção conjuntiva e vascular do órgão deriva das células da crista neural, enquanto os tecidos musculares subjacentes se originam de mioblastos que migram dos somitos occipitais seguindo uma rota de migração específica determinada pelo cordão do nervo hipoglosso, responsável pela inervação motora da língua. Essa migração ocorre em um fluxo contínuo em direção à língua em formação, e ao chegarem à região craniana, esses mioblastos estabelecem interação íntima com as células da crista neural já presentes, sugerindo que a comunicação entre mioblastos e células da crista neural seja um fator determinante para o desenvolvimento e diferenciação

REMUNOM
ISSN 2178-6925

Received: 10/07/2026 - **Accepted:** 20/07/2026
Vol: 13.16
DOI: 10.66104/1e0tva02
Pages: 1-20

celular durante a morfogênese do órgão (Parada Han; Chai, 2015).

Em termos de mucosa, os dois terços anteriores da língua (parte oral) têm origem do ectoderma de revestimento do estomodeu, ficando a sensibilidade geral (dor, temperatura, tato, pressão e propriocepção) a cargo do ramo lingual da divisão mandibular do nervo trigêmeo (nervo craniano V), nervo do primeiro arco faríngeo. Por sua vez, a sensibilidade gustativa nos dois terços anteriores da mucosa da língua está sob responsabilidade do nervo facial (nervo craniano VII), nervo do segundo arco faríngeo, cujas fibras se incorporam ao nervo lingual através do nervo corda do tímpano, uma espécie de conexão nervosa entre o n. facial e o n. lingual. A mucosa do terço posterior da língua (raiz da língua) tem origem do endoderma do intestino primitivo anterior, sendo a sensibilidade gustativa e geral captadas por fibras do nervo glossofaríngeo (nervo craniano IX), nervo do terceiro arco faríngeo.

3.3. Palato mole e palato duro

O palato é uma estrutura anatômica que atua como limite entre a cavidade bucal e a cavidade nasal, desempenhando funções essenciais tanto na alimentação quanto na comunicação vocal. Essa estrutura é composta por uma porção anterior óssea, denominada palato duro, e por uma porção posterior formada por tecido muscular, conhecida como palato mole. Durante a deglutição, o palato mole funciona como uma válvula que impede a entrada de alimento nas vias aéreas superiores, protegendo o trato respiratório, enquanto na fonação ele direciona o fluxo de ar de maneira adequada para a produção correta dos sons, contribuindo para a articulação da fala (Rot; Kablar, 2013). No desenvolvimento embrionário, o palato é inicialmente dividido em palato primário e palato secundário, que posteriormente se fundirão para formar a estrutura completa (Clouthier Gray; Artinger, 2008). O palato primário origina-se do processo frontonasal, que resulta da fusão das proeminências nasais mediais, delimitando a região anterior da boca primitiva (Hammond; Dixon, 2022). Já o palato secundário deriva das proeminências maxilares, localizadas lateralmente à cavidade oral, que se desenvolvem em paralelo para formar as

REMUNOM
ISSN 2178-6925

Received: 10/07/2026 - **Accepted:** 20/07/2026
Vol: 13.16
DOI: 10.66104/1e0tva02
Pages: 1-20

bases da futura cavidade bucal (Clouthier Gray; Artinger, 2008).

O palato mole se origina da porção posterior resultante da junção do palato secundário com o processo frontonasal e o palato primário. Ao contrário do palato duro, seu desenvolvimento ocorre principalmente por diferenciação celular em fibras musculares, que são os componentes principais dessa região. O processo de miogênese inicia-se pelo músculo tensor do véu palatino, sucedido pelo músculo levantador do véu palatino, e finaliza com o desenvolvimento do músculo da úvula. A proliferação e maturação dessas fibras musculares são concluídas entre a décima sexta e a décima sétima semanas, estabelecendo a funcionalidade completa do palato mole para as atividades de deglutição e fonação (Li et al., 2019).

3.4 Articulação temporomandibular

A articulação temporomandibular (ATM) constitui o complexo articular responsável pela comunicação entre o crânio e mandíbula permitindo a ampla gama de movimentos mandibulares necessários às funções mastigatórias, de fonação e deglutição (Liang et al., 2016). Estruturalmente, é composta pelo côndilo mandibular, pela fossa mandibular, localizada na porção escamosa do osso temporal, e por um disco de fibrocartilagem interposto entre essas duas superfícies, dividindo a cavidade articular em compartimentos superior e inferior (Merida-Velasco et al., 1999).

A ATM se diferencia das demais articulações sinoviais do corpo por uma série de particularidades morfológicas e funcionais (Purcel et al., 2009). Dentre elas, destacam-se a ausência de contato direto entre as superfícies ósseas, uma vez que o disco fibrocartilaginoso atua como estrutura intermediária; a substituição da cartilagem hialina, típica das articulações sinoviais, por uma cartilagem fibrosa que reveste os componentes articulares; e o fato de seu desenvolvimento ocorrer por crescimento aposicional, e não a partir da segmentação de uma única condensação mesenquimal contínua (Liang et al., 2016*).*

REMUNOM
ISSN 2178-6925

Received: 10/07/2026 - **Accepted:** 20/07/2026
Vol: 13.16
DOI: 10.66104/1e0tva02
Pages: 1-20

3.5 Mucosa oral

É sabido que o ectoderma do primeiro arco faríngeo possui conformação de uma fina camada celular que realiza o revestimento da cavidade oral primitiva, que aparece na quarta semana do desenvolvimento embrionário chamada estomodeu (Hammond; Dixon 2022). Nesse período, o estomodeu encontra-se separado da estrutura designada ao intestino, pela membrana bucofaríngea, porém após certo tempo essa membrana rompe permitindo a plena comunicação da cavidade oral com a faringe (Squier; Brogden, 2011). Essa delgada camada celular tende a um espessamento na quinta semana embrionária devido a multiplicação de células basais e o achatamento de células superficiais. Estas constituirão uma periderme que ocorre de forma temporária, tendo um papel importante no que diz respeito à adesão do epitélio imaturo a outras estruturas epiteliais opostas e, à medida que a mucosa sofre maturação, essa camada vai sendo perdida por descamação (Squier; Brogden, 2011). O epitélio em formação estabelece uma relação com o mesênquima local e, (Liu et al., 2012), ao final do segundo trimestre de gestação, a mucosa de revestimento apresenta-se bem estratificada e organizada, já em regiões que receberão atrito mastigatório como a gengiva inserida e o palato duro a queratinização do epitélio já é observável (Squier; Brogden, 2011).

Durante a sexta semana, o epitélio oral em formação dá origem à duas estruturas distintas: a lâmina dentária que integrará a gênese dentária (odontogênese) e se sucederá por toda região alveolar e invaginações epiteliais que corresponderão aos brotos iniciais das glândulas salivares menores (Smith et al., 2013). Ademais, uma invaginação conhecida como lâmina vestibular projeta-se à frente da lâmina dentária, separando lábios das bochechas em formação, posteriormente tal projeção tecidual regride por apoptose gerando o espaço vestibular (Squier; Brogden, 2011). A formação dos lábios tem seu início na quarta semana quando os processos maxilares, mandibulares e frontonasal circundam o estomodeu, nesse tempo as placodas nasais irão dividir a proeminência frontonasal em processos nasais médios e laterais. Os processos

REMUNOM
ISSN 2178-6925

Received: 10/07/2026 - **Accepted:** 20/07/2026
Vol: 13.16
DOI: 10.66104/1e0tva02
Pages: 1-20

nasais mediais se fundirão com os processos maxilares e os processos nasais laterais, dando assim origem ao lábio superior, posteriormente, os processos nasais mediais irão se fundir na linha média formando o processo intermaxilar, o qual dará origem ao filtro do lábio superior (Hammond; Dixon 2022).

3.6 Glândulas salivares

A formação glandular tem início entre a sexta e a oitava semanas do desenvolvimento embrionário humano (Holmerg; Hoffman, 2014), quando ocorre o espessamento da mucosa oral, que se projeta em direção a um mesênquima condensado, o qual já apresenta estrutura vascular própria (Mattingly et al. 2015). A partir dessa invaginação, inicia-se o processo de morfogênese ramificada, caracterizado por ciclos sucessivos de formação de múltiplas fendas, expansão dos brotos terminais, que darão origem aos ácinos secretores, e pela tubulogênese ductal (Harunaga et al., 2011). A diferenciação final dos brotos terminais em ácinos secretores maduros ocorre entre a décima nona e a vigésima quarta semanas gestacionais (Holmerg; Hoffman, 2014). As fendas se formam como reentrâncias na superfície externa do broto epitelial e se aprofundam gradualmente em direção à sua porção interna (Hsu; Yamada, 2010).

A formação dos ductos decorre dessas fendas, que marcam o surgimento dos ductos secundários à medida que se alargam e se aprofundam. Durante esse período, é observada uma nítida diferenciação morfológica entre as células periféricas do broto, adjacentes à membrana basal, e as células centrais. Ambas apresentam alta motilidade celular durante a morfogênese, o que contribui para o controle da profundidade e do avanço das fendas e, consequentemente, para a configuração final da rede ductal (Hsu; Yamada, 2010).

3.7 Odontogênese

A odontogênese corresponde ao processo de formação e desenvolvimento dos dentes, sendo resultado de interações sucessivas entre o

REMUNOM
ISSN 2178-6925

Received: 10/07/2026 - **Accepted:** 20/07/2026
Vol: 13.16
DOI: 10.66104/1e0tva02
Pages: 1-20

epitélio oral, derivado do ectoderma e o ectomesênquima, de origem das células da crista neural. Essas interações epitélio-mesenquimais são responsáveis pela iniciação, proliferação e diferenciação celular que culminam na formação das estruturas dentárias (Jussila; Thesleff, 2012). Desde os estágios iniciais, a organização e o desenvolvimento do germe dentário ocorrem de maneira sequencial e coordenada, refletindo um controle preciso entre fatores morfológicos e moleculares.

O primeiro sinal morfológico da odontogênese é o espessamento localizado do epitélio oral, conhecido como lâmina dentária, que se forma por volta da sexta semana de desenvolvimento embrionário (Puthiyaveetil et al., 2016). Essa lâmina sofre invaginação no ectomesênquima subjacente, delimitando os locais onde se originarão os futuros dentes. A partir dela, formam-se projeções epiteliais denominadas brotos dentários, que permanecem conectados ao epitélio superficial e representam o estágio inicial do desenvolvimento dentário (Novacescu et al., 2025). Nessa fase, observa-se intensa atividade mitótica das células epiteliais e condensação do ectomesênquima ao redor, estabelecendo-se uma interface de sinalização entre ambos os tecidos. As células mesenquimais condensadas formarão a papila dentária, enquanto o epitélio em proliferação constituirá o primórdio do órgão do esmalte (Puthiyaveetil et al., 2016).

Com o avanço do desenvolvimento, o broto epitelial sofre uma invaginação mais acentuada, dando origem ao estágio de cúpula. Nesse momento, o germe dentário apresenta três componentes distintos: o órgão do esmalte, a papila dentária e o folículo dentário. O órgão do esmalte, que se forma a partir da invaginação do epitélio, é responsável pela futura produção do esmalte; a papila dentária origina a dentina e a polpa; e o folículo dentário dá origem às estruturas de sustentação do dente, como o cemento, o ligamento periodontal e o osso alveolar. Durante esse estágio, o órgão do esmalte torna-se histologicamente organizado, com a diferenciação progressiva de camadas celulares, entre elas o epitélio interno, o epitélio externo, o retículo estrelado e o estrato intermediário, cada uma desempenhando funções específicas na

REMUNOM
ISSN 2178-6925

Received: 10/07/2026 - **Accepted:** 20/07/2026
Vol: 13.16
DOI: 10.66104/1e0tva02
Pages: 1-20

morfogênese dentária (Novacescu et al., 2025). Ainda durante o estágio de cúpula, forma-se o nó do esmalte, uma estrutura epitelial transitória que atua como centro organizador da morfologia coronária. Essa região regula a proliferação e o padrão de invaginação epitelial, determinando a forma e o número de cúspides da coroa dentária. Ao término de sua função, o nó do esmalte sofre apoptose, desaparecendo antes do início da fase seguinte (Jussila; Thesleff, 2012).

O estágio da campânula sucede o da cúpula e é caracterizado pela morfodiferenciação e citodiferenciação do germe dentário. O órgão do esmalte adquire uma morfologia semelhante a uma campânula e suas camadas epiteliais tornam-se mais distintas). O epitélio interno diferencia-se em ameloblastos, células responsáveis pela secreção da matriz orgânica do esmalte, enquanto as células mesenquimais periféricas da papila dentária se diferenciam em odontoblastos, que passam a sintetizar predentina, posteriormente mineralizada para formar a dentina (Novacescu et al., 2025). O início da secreção de dentina induz, de forma recíproca, a atividade secretora dos ameloblastos, dando origem à interface conhecida como junção amelodentinária, que separa os dois tecidos mineralizados.

Durante o mesmo período, o folículo dentário sofre diferenciação gradual, originando as células formadoras dos tecidos de suporte (Stonehouse-Smith et al., 2024). As células que se diferenciam em cementoblastos são responsáveis pela formação do cemento, enquanto os fibroblastos originam as fibras colágenas do ligamento periodontal e os osteoblastos participam da formação do osso alveolar. Esses tecidos se organizam de modo integrado, estabelecendo as bases estruturais que garantirão a fixação e estabilidade do dente (Novacescu et al., 2025).

4. Considerações Finais

A revisão narrativa da literatura ora apresentada traz importantes aspectos do desenvolvimento embrionário dos principais eventos que levam a formação da face. Neste contexto, os profissionais da saúde, particularmente os odontólogos

REMUNOM
ISSN 2178-6925

Received: 10/07/2026 - **Accepted:** 20/07/2026
Vol: 13.16
DOI: 10.66104/1e0tva02
Pages: 1-20

se beneficiarão deste material a partir de um descritivo sumarizado dos principais aspectos do desenvolvimento embrionário e das estruturas da cavidade oral.

5. Referências

AZEVEDO, Inês Machado de. A metamorfose da face humana: da origem ao fim da vida. 2016. 57 f. **Dissertação** (Mestrado em Anatomia Artística) – Universidade de Lisboa, Lisboa, 2016.

CAMARILLO-BENITEZ, Saul et al. Genetic and molecular characterization of Treacher Collins syndrome in three Mexican families. **International Journal of Molecular Sciences**, Basel, v. 27, n. 4, 2026.

CHAI Y.; MAXSON, R.E. Recent advances in craniofacial morphogenesis. **Developmental Dynamics**, v.235, n.9, p.2353-2375, 2006.

CLOUTHIER, D. E.; GRAY, J.; ARTINGER, K. B. Micromanaging Palate Development. **Perspectives on Speech Science and Orofacial Disorders**, v. 18, n. 2, p. 62–72, 2008.

CRUZ RM; OLIVEIRA S.F. Análise genética de problemas craniofaciais – revisão da literatura e diretrizes para investigações clínico-laboratoriais (parte 1) **R Dental Press Ortodon Ortop** Facial 133 Maringá, v. 12, n. 5, p. 133-140, set./out. 2007.

FABIK, Jaroslav; PSUTKOVA, Viktorie; MACHON, Ondrej. The mandibular and hyoid arches— From molecular patterning to shaping bone and cartilage. **International Journal of Molecular Sciences**, v. 22, n. 14, p.1-34, 2021.

FRISDAL, F.; TRAINOR, P. A. Development and evolution of the pharyngeal arches: lessons from the neural crest. **Developmental Dynamics**, v. 243, n. 1, p. 104–121, 2014.

GRAHAM, A. Deconstructing the pharyngeal metamere. **Journal of Experimental Zoology** Part B, 2008.

GRAHAM, A.; HIKSPOORS, J. P. J. M.; ANDERSON, R. H.; LAMERS, W. H.; BAMFORTH, S. D**.** A revised terminology for the pharyngeal arches and the arch arteries. **Journal of Anatomy**, v. 243, p. 564–569, 2023.

HARUNAGA, JENNIFER S.; HSU, JIN H.; YAMADA, KENNETH M. Dynamics of salivary gland morphogenesis. **Journal of Dental Research**, v. 90, n. 9, p. 1070–1077, 2011.

HAMMOND, N. L.; DIXON, M. J. Revisiting the embryogenesis of lip and palate development. **Oral Diseases**, v. 28, n. 5, p. 1306–1326, 2022.

REMUNOM
ISSN 2178-6925

Received: 10/07/2026 - **Accepted:** 20/07/2026
Vol: 13.16
DOI: 10.66104/1e0tva02
Pages: 1-20

HOLMBERG, KRISTIN V.; HOFFMAN, MATTHEW P. Anatomy, biogenesis, and regeneration of salivary glands. **Monographs in Oral Science**, v. 24, p. 1–13, 2014.

HSU, J. CHARLES.; YAMADA, KEN M. Salivary gland branching morphogenesis – recent progress and future opportunities. **International Journal of Oral Science**, v. 2, n. 3, p. 117–126, 2010.

JIN, Sung-Won; SIM, Ki-Bum; KIM, Sang-Dae. Development and Growth of the Normal Cranial Vault: An Embryologic Review. **Journal of Korean Neurosurgical Society**, Seoul, v. 59, n. 3, p. 192–196, 2016.

JUSSILA, MINNA; THESLEFF, IRMA. Signaling networks regulating tooth organogenesis and regeneration, and the specification of dental mesenchymal stem cells. **Development**, v. 139, n. 19, p. 3487–3497, 2012.

LIANG, WENNA; LI, XIHAI; GAO, BIZHEN; GAN, HUIJUAN; LIN, XUEJUAN; LIAO, LINGHONG; LI, CANDONG. Observing the development of the temporomandibular joint in embryonic and post-natal mice using various staining methods. **Experimental and Therapeutic Medicine**, v. 11, p. 481–489, 2016.

LI, J.; RODRIGUEZ, G.; HAN, X.; JANEČKOVÁ, E.; KAHNG, S.; SONG, B.;CHAI, Y. Regulatory Mechanisms of Soft Palate Development and Malformations. **Journal of Dental Research**, v. 98, n. 9, p. 959-967, 2019.

LIU, H. X.; KOMATSU, Y.; MISHINA, Y.; MISTRETTA, C. M. Neural crest contribution to lingual mesenchyme, epithelium and developing taste papillae and taste buds. **Developmental Biology**, v. 368, n. 2, p. 294–303, 2012.

McDONALD-McGINN, D. M. et al. 22q11.2 Deletion Syndrome. GeneReviews®. Seattle: University of Washington, atualização 2025.

MADEIRA, Miguel Carlos. **Anatomia da face: bases anatomofuncionais para a prática odontológica**. 8. ed. Rio de Janeiro: Sarvier, 2012. p. 7.

MATTINGLY, ANDREW.; FINLEY, JOSEPH K.; KNOX, SARAH M. Salivary gland development and disease. **Wiley Interdisciplinary Reviews: Developmental Biology**, v. 4, n. 6, p. 573–590, 2015.

MÉRIDA-VELASCO, J. R., J F RODRÍGUEZ-VÁZQUEZ, J A MÉRIDA-VELASCO, I SÁNCHEZ-MONTESINOS, J ESPÍN-FERRA, J JIMÉNEZ-COLLADO. Development of the Human Temporomandibular Joint. **The Anatomical Record**, v. 255, p. 20–33, 1999.

MOORE, K. L.; PERSAUD, T. V. N.; TORCHIA, M. G. **Embriologia Clínica**. 12. ed. Rio de Janeiro: Elsevier, 2024..

PARADA, C.; HAN, D.; CHAI, Y. Molecular and Cellular Regulatory Mechanisms of Tongue Myogenesis**. Journal of Dental Research**, v. 91, n. 6, p. 528–535, 2012.

REMUNOM
ISSN 2178-6925

Received: 10/07/2026 - **Accepted:** 20/07/2026
Vol: 13.16
DOI: 10.66104/1e0tva02
Pages: 1-20

PREMKUMAR, Sridhar. **Textbook of Craniofacial Growth**. 1. ed. New Delhi: Jaypee Brothers Medical Publishers, 2011. p. 33–44.

PURCELL, P.; JOO, B. W.; HU, J. K.; TRAN, P. V.; CALICCHIO, M. L.; O'CONNELL, D. J.; MAAS, R. L.; TABIN, C. J. Temporomandibular joint formation requires two distinct hedgehog-dependent steps. **Proceedings of the National Academy of Sciences of the United States of America**, v. 106, n. 43, p. 18297–18302, 2009.

PUTHIYAVEETIL, JAYASREE S.; NAIR, ROSHNI; NANDAKUMAR, KURUNIYAN; NANDAKUMAR, KOTHAMANGALAM. Odontogenesis: A review. **Journal of Clinical and Diagnostic Research**, v. 10, n. 10, p. ZE01–ZE05, 2016.

NOVACESCU, DORIN; DUMITRU, CRISTINA STEFANIA; ZARA, FLAVIA; RAICA, MARIUS; SUCIU, CRISTIAN SILVIU; BARB, ALINA CRISTINA; RAKITOVAN, MARINA; ARMEGA ANGHELESCU, ANTONIA; CINDREA, ALEXANDRU CRISTIAN; DIANA, SZEKELY; et al. The Morphogenesis, Pathogenesis, and Molecular Regulation of Human Tooth Development—A Histological Review. **International Journal of Molecular Sciences**, v. 26, n. 13, p. 6209, 2025.

RODRÍGUEZ-VÁZQUEZ, J. F.; MÉRIDA-VELASCO, J. R.; VERDUGO-LÓPEZ, S.; SÁNCHEZ-MONTESINOS, I.; MÉRIDA-VELASCO, J. A. Morphogenesis of th second pharyngeal arch cartilage (Reichert's cartilage) in human embryos**. Journal of Anatomy**, v. 208, p. 179–189, 2006.

ROT, I.; KABLAR, B. Role of skeletal muscle in palate development. **Histology and Histopathology**, Murcia, v. 28, n. 1, p. 1–13, 2013.

SADLER, T. W. Langman embriologia médica. 14. ed. Rio de Janeiro: Guanabara Koogan, 2021.

SMITH, T. M.; HARUNAGA, J. S.; HSU, J. C.; YAMADA, K. M. Molecula signaling along the anterior–posterior axis of early palate development. Developmental Dynamics, v. 242, n. 5, p. 539–552, 2013.

SQUIER, CHRISTOPHER A.; BROGDEN, KIM A. **Human Oral Mucosa Development, Structure and Function**. Wiley & Sons, 1ª edição, 2011.

STONEHOUSE-SMITH, JENNIFER; O'CONNOR, KATIE; HUGHES, THOMAS E.; KELLY, ROBERT G. Mechanisms of tooth tissue morphogenesis and renewal**. Frontiers in Physiology**, v. 15, p. 1–15, 2024.

TORO-TOBON, S.; MANRIQUE, M.; PAREDES-GUTIERREZ, J.; MANTILLA-RIVAS, E.; OH, H.; AHMAD, L.; OH, A. K.; ROGERS, G. F. Pharyngeal Arches: Normal Development and Derivatives. **The Journal of Craniofacial Surgery**, v. 34, n. 7, p. 2237–2244, 2023.