REMUNOM
ISSN 2178-6925

Received: 14/07/2026 - **Accepted:** 15/08/2026
Vol: 13.18 - August
DOI: 10.66104/4he82t73
Pages: 1-30

DISCOPEXIA DA ATM NO TRATAMENTO DO DESLOCAMENTO ARTICULAR SEM REDUÇÃO: RELATO DE CASO

TMJ DISCOPEXY IN THE TREATMENT OF JOINT DISPLACEMENT WITHOUT REDUCTION: CASE REPORT

TMJ DISCOPEXY IN THE TREATMENT OF JOINT DISPLACEMENT WITHOUT REDUCTION: INFORME DE CASO

Rosalba Mazzaglia
Especialista em Ortodoncia pela Universidad de Catania; Itália.
E-mail: info@mazzagliaclinic.it

Giuseppe Mazzaglia
Doutor em Estomatologia pela Università Degli Studi Di Sassari; Itália.
E-mail: info@mazzagliaclinic.it

Emerson Eduardo Toldo
Doutor em Saúde Pública pelo Atlantic International University, Estados Unidos.
E-mail: emersoneduardotoldo@gmail.com

Cíntia Moreira Gonçalves
Doutoranda em Materiais Odontológicos pelo Programa de Pós-graduação da Universidade de Campinas (PPGO-UNICAMP); Campinas; São Paulo, Brasil.
E-mail: moreiragoncalvescintia@gmail.com
Orcid: https://orcid.org/0000-0003-4379-6945

Vitor Rodrigues da Silva
Doutorando em Clínica Odontológica com Ênfase em Dentística pelo Programa de Pós-graduação da Universidade de Campinas (PPGO-UNICAMP); Campinas, São Paulo, Brasil.
E-mail: v207042@dac.unicamp.br
Orcid: https://orcid.org/0000-0001-8410-5448

Diego Alexandre de Oliveira
Pós-graduado em Ortodontia pelo IPESP - Instituto de Ensino, Pesquisa e Pós-Graduação (IPESP), Brasília, Destríto Federal, Brasil.
E-mail: diegoalexandre1932@hotmail.com
Lattes: https://lattes.cnpq.br/9502985195010200

Suellen Jamylly Maria Costa
Discente no curso superior de Odontologia pelo Centro Universitário Maurício de Nassau (UNINASSAU), Campina Grande, Paraíba, Brasil.
E-mail: suellenjamylly12@gmail.com

CC BY

REMUNOM
ISSN 2178-6925

Received: 14/07/2026 - **Accepted:** 15/08/2026
Vol: 13.18 - August
DOI: 10.66104/4he82t73
Pages: 1-30

Rafael Veloso Rebello
Especialista em Implantodontia pelo Instituto de Pesquisa e Ensino (FAIPE), Belo Horizonte, Minas Gerais, Brasil.
E-mail: rafaelvelosorebello@gmail.com

Fabiana Gomes Marinho Valença
Discente no curso superior de Odontologia pelo Centro Universitário Maurício de Nassau (UNINASSAU), Olinda, Pernambuco, Brasil.
E-mail: fabianagmv@gmail.com

Romildo Silva Almeida
Discente no curso superior de Odontologia pelo Centro Universitário Maurício de Nassau (UNINASSAU), Olinda, Pernambuco, Brasil.
E-mail: romildoalmeida540@gmail.com

Ygor Rosendo Alves
Discente no curso superior de Odontologia pelo Centro Univestiário Tiradentes (UNIT), Recife, Pernambuco, Brasil.
E-mail: ygorrosendoalves@gmail.com
Lattes: http://lattes.cnpq.br/9121951014543203

Laura Luise Felix dos Santos
Discente no curso superior de Odontologia pelo Centro Universitário Maurício de Nassau (UNINASSAU), Recife, Pernambuco, Brasil.
E-mail: lauraluisefelix@gmail.com
Lattes: http://lattes.cnpq.br/2467395315168855

Maria Fernanda Mendes Costa
Formada no curso superior de Medicina pela Universidade Estácio de Sá (ESTÁCIO), Niterói, Rio de Janeiro, Brasil.
E-mail: marifer.m.costa@gmail.com

Resumo

Introdução: As disfunções temporomandibulares representam um conjunto de condições que afetam a articulação temporomandibular e a musculatura adjacente, sendo o deslocamento anterior do disco articular sem redução uma das formas mais clinicamente relevantes, caracterizado pela incapacidade do disco de retornar à sua posição anatômica durante os movimentos mandibulares. Essa condição manifesta-se clinicamente por limitação de abertura bucal, dor articular, deflexão mandibular e impacto funcional significativo, podendo evoluir para alterações degenerativas progressivas quando não tratada de forma adequada e oportuna. Diante da falha do tratamento conservador, a discopexia, procedimento cirúrgico de reposicionamento e fixação do disco articular, surge como alternativa terapêutica com respaldo crescente na literatura científica especializada.

REMUNOM
ISSN 2178-6925

Received: 14/07/2026 - **Accepted:** 15/08/2026
Vol: 13.18 - August
DOI: 10.66104/4he82t73
Pages: 1-30

Objetivo: Relatar um caso clínico de discopexia da articulação temporomandibular por via aberta no tratamento do deslocamento anterior do disco articular sem redução refratário ao tratamento conservador, descrevendo os aspectos diagnósticos, o planejamento cirúrgico, a técnica empregada e os resultados obtidos ao seguimento de seis meses. **Relato de Caso:** Paciente do sexo feminino, 32 anos de idade, apresentou-se com queixa de limitação de abertura bucal de 22 mm, dor articular com escore 7 na escala analógica visual e deflexão mandibular para o lado direito com evolução de oito meses. O diagnóstico de deslocamento anterior do disco articular da articulação temporomandibular direita sem redução foi confirmado por ressonância magnética, que evidenciou posicionamento anteromedial do disco, efusão articular e alterações morfológicas discais. Após falha de tratamento conservador de doze semanas, a paciente foi submetida à discopexia por via aberta sob anestesia geral, com liberação de aderências, reposicionamento discal e fixação por sutura absorvível, seguida de instilação intra-articular de corticosteroide e ácido hialurônico. O protocolo pós-operatório incluiu fisioterapia supervisionada com progressão gradual e retorno orientado à função mastigatória. **Conclusão:** A discopexia por via aberta demonstrou ser uma abordagem eficaz para o caso relatado, resultando em abertura bucal de 42 mm, ausência de dor e confirmação imagiológica do reposicionamento discal ao sexto mês de seguimento. Os resultados reforçam a importância do diagnóstico criterioso, do protocolo terapêutico estruturado e da reabilitação pós-operatória supervisionada, reconhecendo-se que estudos com maior casuística e seguimento prolongado são necessários para o estabelecimento de recomendações baseadas em evidências mais robustas.

Palavras-chave: Articulação Temporomandibular, Disfunção Temporomandibular, Transtornos da Articulação Temporomandibular.

Abstract

Temporomandibular disorders represent a set of conditions affecting the temporomandibular joint and adjacent musculature. Anterior displacement of the articular disc without reduction is one of the most clinically relevant forms, characterized by the inability of the disc to return to its anatomical position during mandibular movements. This condition manifests clinically as limited mouth opening, joint pain, mandibular deflection, and significant functional impact, and can progress to degenerative changes if not treated adequately and promptly. In cases where conservative treatment fails, discopexy, a surgical procedure for repositioning and fixing the articular disc, emerges as a therapeutic alternative with increasing support in the specialized scientific literature. Objective: To report a clinical case of open temporomandibular joint discopexy for the treatment of anterior displacement of the articular disc without reduction refractory to conservative treatment, describing the diagnostic aspects, surgical planning, the technique employed, and the results obtained at six-month follow-up. Case Report: A 32-year-old female patient presented with

CC BY

REMUNOM
ISSN 2178-6925

Received: 14/07/2026 - **Accepted:** 15/08/2026
Vol: 13.18 - August
DOI: 10.66104/4he82t73
Pages: 1-30

complaints of a 22 mm limitation in mouth opening, joint pain scoring 7 on the visual analog scale, and mandibular deflection to the right side, with an eight-month evolution. The diagnosis of anterior displacement of the articular disc of the right temporomandibular joint without reduction was confirmed by magnetic resonance imaging, which showed anteromedial positioning of the disc, joint effusion, and morphological disc changes. After failure of twelve weeks of conservative treatment, the patient underwent open discoplasty under general anesthesia, with release of adhesions, disc repositioning, and fixation with absorbable sutures, followed by intra-articular instillation of corticosteroids and hyaluronic acid. The postoperative protocol included supervised physiotherapy with gradual progression and guided return to masticatory function. Conclusion: Open disc lift proved to be an effective approach for the reported case, resulting in a mouth opening of 42 mm, absence of pain, and imaging confirmation of disc repositioning at six months of follow-up. The results reinforce the importance of careful diagnosis, a structured therapeutic protocol, and supervised postoperative rehabilitation, recognizing that studies with larger sample sizes and prolonged follow-up are necessary to establish recommendations based on more robust evidence.
Keywords: Temporomandibular Joint, Temporomandibular Dysfunction, Temporomandibular Joint Disorders.

Resumen

Los trastornos temporomandibulares representan un conjunto de afecciones que afectan la articulación temporomandibular y la musculatura adyacente. El desplazamiento anterior del disco articular sin reducción es una de las formas más relevantes desde el punto de vista clínico, caracterizada por la incapacidad del disco para regresar a su posición anatómica durante los movimientos mandibulares. Esta afección se manifiesta clínicamente como limitación de la apertura bucal, dolor articular, desviación mandibular e impacto funcional significativo, y puede progresar a cambios degenerativos si no se trata de forma adecuada y oportuna. En los casos en que el tratamiento conservador fracasa, la discopexia, un procedimiento quirúrgico para reposicionar y fijar el disco articular, emerge como una alternativa terapéutica con creciente respaldo en la literatura científica especializada. Objetivo: Presentar un caso clínico de discopexia abierta de la articulación temporomandibular para el tratamiento del desplazamiento anterior del disco articular sin reducción refractario al tratamiento conservador, describiendo los aspectos diagnósticos, la planificación quirúrgica, la técnica empleada y los resultados obtenidos a los seis meses de seguimiento. Informe de caso: Una paciente de 32 años presentó una limitación de la apertura bucal de 22 mm, dolor articular con una puntuación de 7 en la escala analógica visual y desviación mandibular hacia la derecha, con una evolución de ocho meses. El diagnóstico de desplazamiento anterior del disco articular de la articulación temporomandibular derecha sin reducción se confirmó mediante resonancia magnética, que mostró una posición anteromedial del disco, derrame articular y cambios

CC BY

REMUNOM
ISSN 2178-6925

Received: 14/07/2026 - **Accepted:** 15/08/2026
Vol: 13.18 - August
DOI: 10.66104/4he82t73
Pages: 1-30

morfológicos del disco. Tras el fracaso de doce semanas de tratamiento conservador, la paciente se sometió a una discoplastia abierta bajo anestesia general, con liberación de adherencias, reposicionamiento del disco y fijación con suturas absorbibles, seguida de instilación intraarticular de corticosteroides y ácido hialurónico. El protocolo postoperatorio incluyó fisioterapia supervisada con progresión gradual y retorno guiado a la función masticatoria. Conclusión: La elevación de disco abierta demostró ser un enfoque eficaz para el caso presentado, resultando en una apertura bucal de 42 mm, ausencia de dolor y confirmación radiológica del reposicionamiento del disco a los seis meses de seguimiento. Los resultados refuerzan la importancia de un diagnóstico cuidadoso, un protocolo terapéutico estructurado y una rehabilitación postoperatoria supervisada, reconociendo que son necesarios estudios con muestras más grandes y un seguimiento prolongado para establecer recomendaciones basadas en evidencia más sólida.

Palabras clave: Maxilar atrófico; implantes dentales; cirugía oral; rehabilitación oral.

1. Introdução

A articulação temporomandibular (ATM) é uma das articulações mais complexas do corpo humano, sendo responsável pelos movimentos mandibulares essenciais para a mastigação, fala e deglutição. Sua estrutura é composta por elementos ósseos, musculares, ligamentares e, especialmente, pelo disco articular, que desempenha papel fundamental na biomecânica articular (Oliveira et al., 2023). As disfunções temporomandibulares (DTM) representam um conjunto de condições que afetam essa articulação e a musculatura adjacente, sendo consideradas uma das principais causas de dor orofacial de origem não dentária (List; Jensen, 2017). A prevalência dessas disfunções na população é significativa, impactando diretamente a qualidade de vida dos indivíduos acometidos (Ferneini, 2021).

Dentre as alterações intracapsulares da ATM, o desarranjo interno ocupa posição de destaque na literatura científica, sendo caracterizado por uma relação anormal entre o disco articular, o côndilo mandibular e a eminência articular (Abbenhusen; Abbenhusen, 2019). Essa condição pode se manifestar em diferentes graus de comprometimento, desde o deslocamento discal com redução até formas mais graves, como o deslocamento sem redução, com ou sem limitação de abertura bucal (Da Silva et al., 2021). A compreensão da anatomia articular e dos mecanismos fisiopatológicos envolvidos é fundamental para o correto

CC BY

REMUNOM
ISSN 2178-6925

Received: 14/07/2026 - **Accepted:** 15/08/2026
Vol: 13.18 - August
DOI: 10.66104/4he82t73
Pages: 1-30

diagnóstico e para a definição da conduta terapêutica mais adequada (Oliveira et al., 2023).

O deslocamento anterior do disco articular sem redução (DADSR) corresponde a uma das formas mais clinicamente relevantes de desarranjo interno da ATM, sendo definido pela incapacidade do disco de retornar à sua posição normal durante os movimentos mandibulares (Almeida et al., 2024). Clinicamente, os pacientes acometidos apresentam limitação da abertura bucal, dor articular, ruídos articulares e deflexão mandibular para o lado afetado durante a abertura (Kraus; Prodoehl, 2017). Quando não tratado de maneira adequada, o DADSR pode evoluir para alterações degenerativas do côndilo mandibular, como a remodelação óssea e a osteoartrite, comprometendo progressivamente a função articular (Mohamed et al., 2023).

A etiologia do deslocamento discal é multifatorial, envolvendo fatores locais e sistêmicos que contribuem para a frouxidão ligamentar, alterações na morfologia condilar e modificações na viscosidade do líquido sinovial (Çamlidağ et al., 2022). Fatores como bruxismo, traumas diretos, hipermobilidade articular e maloclusões dentárias são frequentemente associados ao desenvolvimento dessa condição (Carvalho; Lima; Carvalho, 2022). Estudos imagiológicos têm demonstrado que alterações morfológicas do côndilo estão diretamente relacionadas à progressão do deslocamento discal sem redução, reforçando a importância do diagnóstico precoce para a interrupção dessa cadeia de eventos degenerativos (Mohamed et al., 2023; Çamlidağ et al., 2022).

O diagnóstico do DADSR é fundamentalmente clínico, baseado na anamnese detalhada e no exame físico criterioso, sendo confirmado por exames de imagem, especialmente a ressonância magnética (RM), considerada o padrão-ouro para a avaliação dos tecidos moles articulares (Abbenhusen; Abbenhusen, 2019). A RM permite a visualização direta do disco articular, possibilitando a identificação precisa de sua posição, forma e integridade, além de avaliar a presença de efusão articular e alterações ósseas condrais (Costa, 2024). A acurácia diagnóstica por meio de critérios clínicos isolados pode ser limitada, sendo a associação com

CC BY

REMUNOM
ISSN 2178-6925

Received: 14/07/2026 - **Accepted:** 15/08/2026
Vol: 13.18 - August
DOI: 10.66104/4he82t73
Pages: 1-30

métodos de imagem fundamental para a confirmação diagnóstica e o planejamento terapêutico (Kraus; Prodoehl, 2017).

O tratamento do DADSR pode ser instituído de forma conservadora ou cirúrgica, dependendo da fase evolutiva da disfunção, da intensidade dos sintomas e da resposta às terapias iniciais (Al-Baghdadi et al., 2019). As abordagens conservadoras incluem o uso de placas oclusais estabilizadoras, fisioterapia, farmacoterapia, exercícios mandibulares e aconselhamento comportamental, sendo geralmente indicadas como primeira linha de tratamento (Carvalho; Lima; Carvalho, 2022). Quando os casos apresentam ausência de melhora com o tratamento conservador, dor persistente, limitação funcional grave ou alterações estruturais progressivas, a intervenção cirúrgica passa a ser considerada (Vilar et al., 2020; Brett et al., 2018).

Dentre as modalidades cirúrgicas disponíveis para o tratamento do DADSR, destacam-se a artrocentese, a artroscopia e os procedimentos de cirurgia aberta, sendo a discopexia, também denominada reposicionamento discal cirúrgico, uma das técnicas com maior evidência científica para a restauração da relação côndilo-disco-fossa (Gomes et al., 2023). A discopexia consiste no reposicionamento anatômico do disco articular deslocado e sua fixação por meio de suturas, podendo ser realizada por via artroscópica ou por acesso aberto, cada uma com suas indicações, vantagens e limitações específicas (Abdelrehem et al., 2021; McCAIN et al., 2015). Estudos comparativos têm demonstrado resultados satisfatórios em ambas as abordagens, com melhora significativa da dor, da abertura bucal e da função articular nos pacientes submetidos ao procedimento (Tatli et al., 2017; Loureiro; Tralli, 2020).

A discopexia, seja por via artroscópica ou aberta, representa uma opção terapêutica eficaz para pacientes com DADSR refratários ao tratamento conservador, promovendo a restauração da biomecânica articular e a melhora da qualidade de vida (Barbosa et al., 2023). A escolha da técnica cirúrgica deve considerar as características individuais do paciente, a experiência do cirurgião, a disponibilidade de recursos e os achados imagiológicos, sendo imprescindível um

CC BY

REMUNOM
ISSN 2178-6925

Received: 14/07/2026 - **Accepted:** 15/08/2026
Vol: 13.18 - August
DOI: 10.66104/4he82t73
Pages: 1-30

planejamento criterioso e multidisciplinar (BOULOUX et al., 2024; CHEN; QU, 2024). Diante da relevância clínica do tema e da escassez de relatos detalhados na literatura nacional, o presente trabalho tem por objetivo descrever um caso clínico de discopexia da ATM no tratamento do deslocamento articular sem redução, discutindo os aspectos diagnósticos, a técnica cirúrgica empregada e os resultados obtidos (Siqueira et al., 2025; Contreras-Delgado; Hérnandez-Andara; Ortega-Pertuz, 2019).

Neste contexto, o presente estudo tem como objetivo relatar um caso clínico de tratamento do deslocamento do disco articular sem redução por meio da técnica de discopexia da articulação temporomandibular (ATM), abordando os aspectos relacionados ao diagnóstico clínico e imaginológico, ao planejamento terapêutico e à execução do procedimento cirúrgico. Além disso, busca-se discutir os resultados obtidos e as indicações da técnica, contribuindo para a ampliação do conhecimento científico acerca das alternativas cirúrgicas disponíveis para o manejo dessa disfunção da articulação temporomandibula.

2. Relato de Caso

Paciente do sexo feminino, 32 anos de idade, leucoderma, solteira, natural e procedente de Recife, Pernambuco, compareceu ao ambulatório de Cirurgia e Traumatologia Bucomaxilofacial encaminhada por seu cirurgião-dentista clínico geral, com queixa principal de limitação de abertura bucal associada a dor intensa na região pré-auricular direita com piora progressiva há aproximadamente oito meses. A paciente relatava que o quadro teve início após um episódio de abertura bucal excessiva durante procedimento odontológico prolongado, seguido de estalido articular que cessou espontaneamente algumas semanas depois, sendo substituído por travamento mandibular de instalação gradual. Negava histórico de traumas diretos na face, cirurgias prévias na região ou doenças sistêmicas relevantes. Ao histórico de saúde geral, relatava episódios frequentes de cefaleia tensional e histórico de bruxismo noturno diagnosticado há aproximadamente três anos, para o qual fazia uso irregular de placa oclusal superior.

CC BY

REMUNOM
ISSN 2178-6925

Received: 14/07/2026 - **Accepted:** 15/08/2026
Vol: 13.18 - August
DOI: 10.66104/4he82t73
Pages: 1-30

Ao exame físico extraoral, observou-se discreta assimetria facial, com deflexão mandibular para o lado direito durante a abertura bucal. A abertura bucal máxima não assistida era de 22 mm, e a abertura máxima passiva, com aplicação de leve pressão digital, atingia 25 mm, caracterizando limitação moderada a grave. A palpação da ATM direita evidenciou dor de intensidade 7 em uma escala analógica visual de 0 a 10, com dor referida para a região temporal ipsilateral. A ATM contralateral apresentava discreta sensibilidade à palpação, sem limitação funcional associada. Os movimentos de lateralidade estavam preservados, porém com redução da excursão para o lado esquerdo. A palpação da musculatura mastigatória revelou sensibilidade aumentada nos músculos masseter e temporal direitos, sem contraturas evidentes. Não foram identificados ruídos articulares ao exame auscultatório com estetoscópio durante os movimentos mandibulares.

O exame intraoral revelou dentição permanente completa, com presença de desgastes oclusais generalizados compatíveis com bruxismo, mais evidentes nos dentes anteriores superiores e inferiores. A oclusão habitual apresentava classe I de Angle bilateral, com leve sobremordida vertical aumentada. Não foram identificadas lesões em tecidos moles, alterações periodontais significativas ou cáries ativas que justificassem o quadro álgico relatado. O exame oclusal dinâmico demonstrou interferências em protrusão e em lateralidade esquerda, com contato prematuro no segundo molar superior direito em posição de retrusão mandibular.

Para complementação diagnóstica, foram solicitados exames de imagem, incluindo radiografia panorâmica, tomografia computadorizada de feixe cônico (TCFC) da ATM bilateral e ressonância magnética (RM) das ATMs com cortes nos planos sagital oblíquo e coronal, em boca fechada e em máxima abertura bucal. A radiografia panorâmica evidenciou assimetria condilar discreta, com achatamento da superfície superior do côndilo direito. A TCFC confirmou a presença de remodelação óssea no côndilo direito, com redução do espaço articular superior e irregularidades na cortical óssea condilar, sugestivas de alterações degenerativas iniciais. A ressonância magnética demonstrou, de forma inequívoca, o deslocamento anterior do disco articular da ATM direita sem redução, com disco

CC BY

REMUNOM
ISSN 2178-6925

Received: 14/07/2026 - **Accepted:** 15/08/2026
Vol: 13.18 - August
DOI: 10.66104/4he82t73
Pages: 1-30

em posição anteromedial em relação ao côndilo tanto em boca fechada quanto em máxima abertura, ausência de recaptura discal durante os movimentos mandibulares, sinal de efusão articular moderada no compartimento superior e alterações morfológicas no disco, com adelgaçamento da banda posterior e dobramento da zona intermediária. A ATM esquerda apresentou discreta anteriorização do disco com redução, sem sinais de efusão ou alterações ósseas degenerativas.

Diante do quadro clínico e dos achados imagiológicos, foi firmado o diagnóstico de deslocamento anterior do disco articular da ATM direita sem redução, com limitação de abertura bucal e sinais iniciais de degeneração articular. A paciente foi inicialmente submetida a tratamento conservador por um período de doze semanas, que incluiu confecção de nova placa oclusal de estabilização em acetato rígido com ajuste oclusal criterioso, orientações de autocuidado e higiene do sono, fisioterapia especializada com ultrassom terapêutico, laser de baixa intensidade, mobilização articular passiva e exercícios de alongamento muscular, além de farmacoterapia com anti-inflamatório não esteroidal por dez dias e miorrelaxante de uso noturno por quatro semanas. Ao término do período conservador, a paciente apresentou abertura bucal máxima de 28 mm, com discreta melhora da dor, porém sem resolução do travamento articular e com manutenção das queixas funcionais que impactavam significativamente suas atividades diárias. Frente à ausência de resposta satisfatória ao tratamento conservador instituído, optou-se pela intervenção cirúrgica.

A paciente foi devidamente esclarecida quanto ao diagnóstico, às opções terapêuticas disponíveis, aos riscos e benefícios do procedimento cirúrgico proposto e assinou o termo de consentimento livre e esclarecido. O planejamento cirúrgico foi realizado com base nos achados clínicos e imagiológicos, optando-se pela realização de discopexia por via aberta da ATM direita, sob anestesia geral com intubação nasotraqueal, em ambiente hospitalar. No pré-operatório imediato, foram realizados exames laboratoriais de rotina, avaliação anestesiológica e antibioticoprofilaxia com amoxicilina 2g por via oral uma hora antes do

CC BY

REMUNOM
ISSN 2178-6925

Received: 14/07/2026 - **Accepted:** 15/08/2026
Vol: 13.18 - August
DOI: 10.66104/4he82t73
Pages: 1-30

procedimento.

Com a paciente devidamente posicionada em decúbito dorsal com leve extensão cervical e rotação cefálica contralateral ao lado operado, realizou-se a antissepsia e colocação dos campos cirúrgicos estéreis. A demarcação da incisão foi realizada no sulco pré-tragal, seguindo a curvatura natural do tragus, com extensão de aproximadamente 4 cm, preservando os ramos do nervo facial por meio de identificação e afastamento cuidadosos durante os planos de dissecção. Após a incisão cutânea e subcutânea, procedeu-se à dissecção por planos até a identificação da fáscia parotídeo-massetérica, que foi incisada e refletida anteriormente. A dissecção prosseguiu em direção à cápsula articular, que foi identificada e incisada longitudinalmente no nível do compartimento articular superior, com cuidado para preservar a integridade dos tecidos periarticulares.

A artrotomia revelou tecido sinovial hiperêmico e com sinais de sinovite moderada, além de efusão articular de coloração levemente amarelada, corroborando os achados de ressonância magnética. O disco articular foi identificado em posição anteromedial em relação ao côndilo, com alterações morfológicas evidentes, incluindo adelgaçamento e dobramento da banda posterior, sem perfurações ou lacerações que contraindicassem o reposicionamento. Procedeu-se à liberação cuidadosa das aderências anteriores do disco, com secção parcial do ligamento discotemporal anterior e da inserção anterior do músculo pterigóideo lateral no disco, permitindo a mobilização adequada do disco articular. Após a liberação, o disco foi reposicionado em sua posição anatômica sobre a cabeça do côndilo, com a banda posterior devidamente posicionada sobre o polo superior condilar.

A fixação do disco reposicionado foi realizada por meio de sutura com fio absorvível de poliglactina 3-0 (Vicryl), com três pontos de sutura ancorados no tecido retrodiscal posterior e na porção posterior da cápsula articular, garantindo estabilidade adequada do disco na posição reposicionada e permitindo os movimentos fisiológicos do côndilo. A tensão das suturas foi verificada com a realização dos movimentos de abertura e fechamento bucal intraoperatórios,

CC BY

REMUNOM
ISSN 2178-6925

Received: 14/07/2026 - **Accepted:** 15/08/2026
Vol: 13.18 - August
DOI: 10.66104/4he82t73
Pages: 1-30

confirmando-se a manutenção da posição discal e a ausência de impingimento articular. Após a fixação discal, realizou-se lavagem exaustiva do compartimento articular com solução salina estéril e instilação de corticosteroide de depósito (betametasona 1 mL) e ácido hialurônico intrarticular para redução do processo inflamatório pós-operatório e melhora da lubrificação articular. O fechamento foi realizado por planos anatômicos, com sutura da cápsula articular em pontos separados com fio absorvível 4-0, seguido do fechamento da fáscia, tecido subcutâneo e pele com fio de náilon monofilamento 5-0, resultando em cicatriz estética discreta no sulco pré-tragal.

No pós-operatório imediato, a paciente foi mantida em dieta líquida por sete dias, evoluindo para dieta pastosa até o trigésimo dia, com retorno progressivo à dieta normal a partir da quinta semana. A analgesia pós-operatória foi realizada com dipirona sódica e ibuprofeno em esquema regular nas primeiras 72 horas, com manutenção conforme necessidade. Antibioticoterapia com amoxicilina 500 mg foi mantida por sete dias no pós-operatório. A paciente foi orientada quanto à realização de exercícios mandibulares suaves a partir do terceiro dia pós-operatório, supervisionados por fisioterapeuta especializado, com progressão gradual da intensidade e amplitude dos exercícios ao longo das semanas seguintes. O curativo foi trocado diariamente nas primeiras 48 horas e os pontos cutâneos foram removidos no sétimo dia pós-operatório, sendo observada cicatrização primária adequada, sem sinais de infecção, deiscência ou outras intercorrências locais.

O acompanhamento pós-operatório foi realizado em consultas regulares nos períodos de uma semana, duas semanas, um mês, três meses e seis meses após o procedimento. Na avaliação de um mês, a paciente relatou melhora significativa da dor, com escore de 2 na escala analógica visual, e abertura bucal máxima de 34 mm. Aos três meses de pós-operatório, a abertura bucal havia evoluído para 39 mm, com ausência de dor articular em repouso e dor mínima aos movimentos extremos de abertura. Aos seis meses de seguimento, a abertura bucal máxima atingiu 42 mm, a dor estava completamente ausente nas atividades cotidianas, a

CC BY

REMUNOM
ISSN 2178-6925

Received: 14/07/2026 - **Accepted:** 15/08/2026
Vol: 13.18 - August
DOI: 10.66104/4he82t73
Pages: 1-30

deflexão mandibular havia sido corrigida e a paciente relatava melhora expressiva da qualidade de vida, com retorno pleno às suas atividades profissionais e sociais. A ressonância magnética de controle realizada aos seis meses demonstrou manutenção do disco articular em posição anatômica satisfatória em relação ao côndilo, com redução significativa da efusão articular e estabilidade das estruturas reposicionadas, confirmando o sucesso do procedimento cirúrgico realizado.

Fotografia extraoral em norma frontal, registrada durante o exame clínico funcional da articulação temporomandibular (ATM). A paciente foi orientada a realizar apertamento dentário forçado (bite test), manobra utilizada para reproduzir e localizar a dor articular por meio da compressão das estruturas intra-articulares e da região retrodiscal. A expressão facial documentada, com contração da musculatura perioral, elevação da região malar e semicerramento ocular, traduz uma resposta nociceptiva compatível com artralgia da ATM, corroborando para o diagnóstico de deslocamento discal sem redução. (Figura 1).

Figura 1: Avaliação clínica extraoral: teste de mordida forçada

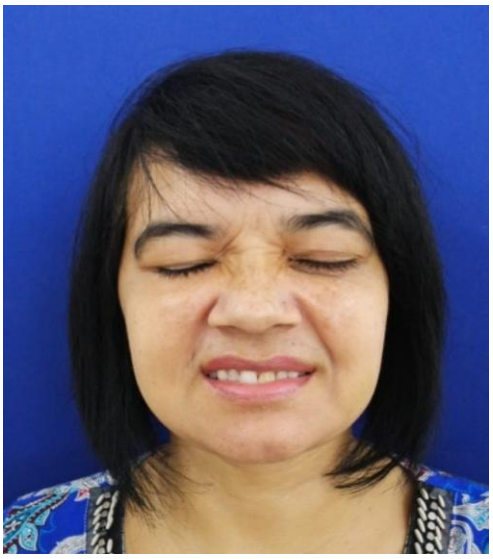

Sequência de imagens de ressonância magnética em cortes sagitais oblíquos paralelos ao longo eixo do côndilo mandibular, obtidas nas posições de boca fechada e boca aberta. Observa-se, em todos os cortes, a perda da relação

CC BY

REMUNOM
ISSN 2178-6925

Received: 14/07/2026 - **Accepted:** 15/08/2026
Vol: 13.18 - August
DOI: 10.66104/4he82t73
Pages: 1-30

anatômica normal entre o disco articular e o pólo condilar: o disco encontra-se posicionado anteriormente ao côndilo mesmo durante a abertura bucal máxima, caracterizando o deslocamento discal sem redução (non-reducing disc displacement). Nota-se ainda limitação da translação condilar, achatamento do contorno discal e perda da morfologia bicôncava fisiológica do disco, além de sinais indiretos de sofrimento articular, como possível efusão em espaço articular superior e remodelação do tecido retrodiscal. (Figura 2).

Figura 2: Ressonância magnética da ATM: cortes multiplanares

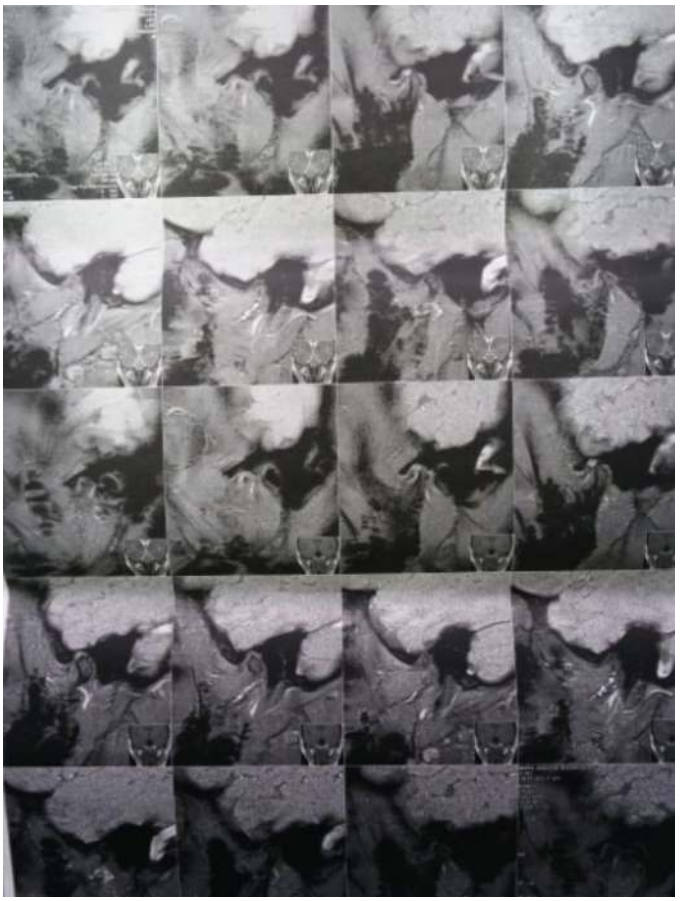

Ampliação de corte sagital selecionado da ressonância magnética, com foco na relação disco-côndilo. Verifica-se nitidamente que o disco articular, normalmente identificado como estrutura de baixo sinal com morfologia em "gravata-borboleta" (bowtie), apresenta-se deslocado para a região anterior ao côndilo, com dobramento e deformação de seu contorno. O pólo condilar situa-se posteriormente

CC BY

REMUNOM
ISSN 2178-6925

Received: 14/07/2026 - **Accepted:** 15/08/2026
Vol: 13.18 - August
DOI: 10.66104/4he82t73
Pages: 1-30

ao disco, sem recaptura discal mesmo nas posições de maior abertura, confirmando o caráter irredutível do deslocamento. Observam-se também sinais compatíveis com remodelação óssea condilar incipiente e afinamento da zona bilaminar posterior, achados consistentes com um quadro crônico de deslocamento discal sem redução, justificando a indicação cirúrgica de discopexia (Figura 3).

Figura 3: Detalhe da ressonância magnética: disco deslocado

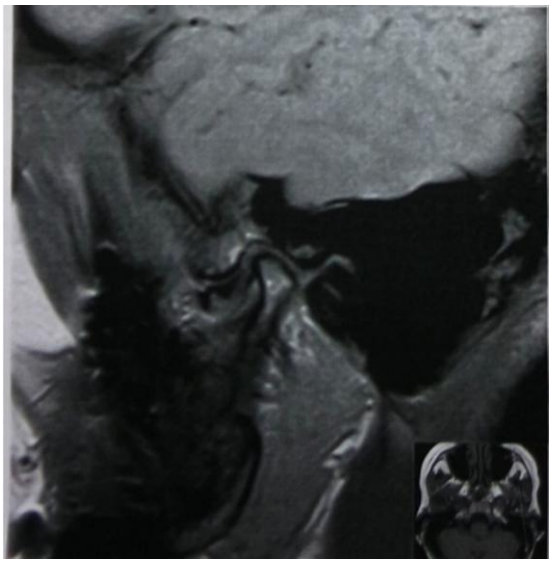

Fotografia intraoperatória obtida após incisão pré-auricular clássica, com divulsão por planos (pele, tecido subcutâneo, fáscia temporal superficial) e abertura da cápsula articular, permitindo o acesso ao compartimento articular superior. O disco articular é visualizado em sua posição patológica, anteriorizado em relação ao côndilo mandibular, com alterações morfológicas e de coloração indicativas de degeneração tecidual crônica. Afastadores delicados mantêm o campo cirúrgico exposto, evidenciando as estruturas anatômicas de referência: eminência articular, cápsula posterior e a superfície condilar (Figura 4).

CC BY

REMUNOM
ISSN 2178-6925

Received: 14/07/2026 - **Accepted:** 15/08/2026
Vol: 13.18 - August
DOI: 10.66104/4he82t73
Pages: 1-30

Figura 4: Transoperatório: acesso pré-auricular com exposição do disco.

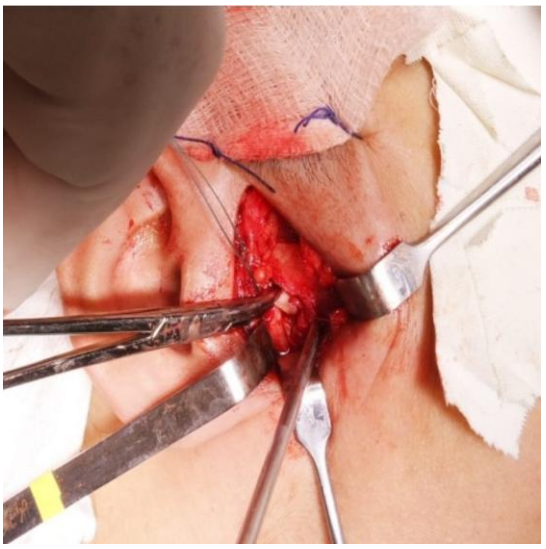

Registro intraoperatório da etapa de discopexia propriamente dita. Após a mobilização e reposicionamento do disco articular sobre a superfície condilar, restabelecendo sua relação anatômica fisiológica, procede-se à fixação por meio de sistema de âncora (mini-parafuso) em titânio, inserido na região póstero-lateral do côndilo mandibular. O dispositivo possui um fio de sutura acoplado, que é passado através do tecido discal posterior, permitindo tracionar e estabilizar o disco em sua posição correta sobre o polo condilar. Essa técnica de ancoragem visa restaurar a relação côndilo-disco-fossa, reduzindo a sobrecarga sobre o tecido retrodiscal e promovendo estabilidade biomecânica da articulação (figura 5).

Figura 5: Fixação do disco com âncora/parafuso de titânio

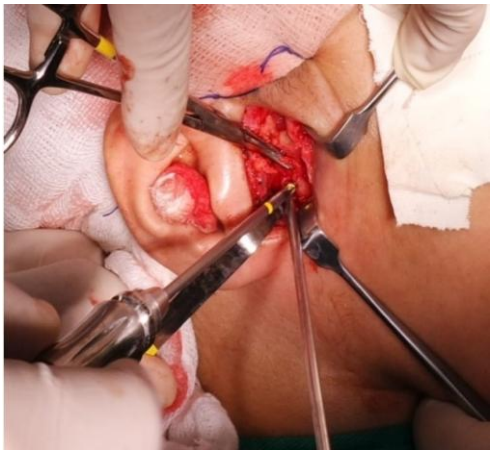

CC BY

REMUNOM
ISSN 2178-6925

Received: 14/07/2026 - **Accepted:** 15/08/2026
Vol: 13.18 - August
DOI: 10.66104/4he82t73
Pages: 1-30

Etapa final da discopexia, na qual o disco articular, já ancorado pelo sistema de titânio, recebe sutura complementar com fio não reabsorvível, unindo-o ao tecido retrodiscal e/ou à cápsula posterior remanescente. Esse reforço de sutura tem como objetivo aumentar a estabilidade da fixação, distribuir as forças de tração sobre uma área maior de tecido e prevenir a recidiva do deslocamento. Após a conclusão da sutura, testa-se a mobilidade mandibular passiva para confirmar a manutenção da posição discal durante os movimentos de abertura e fechamento, antes do fechamento da cápsula articular por planos (Figura 6).

Figura 6: Sutura final de fixação do disco ao tecido retrodiscal

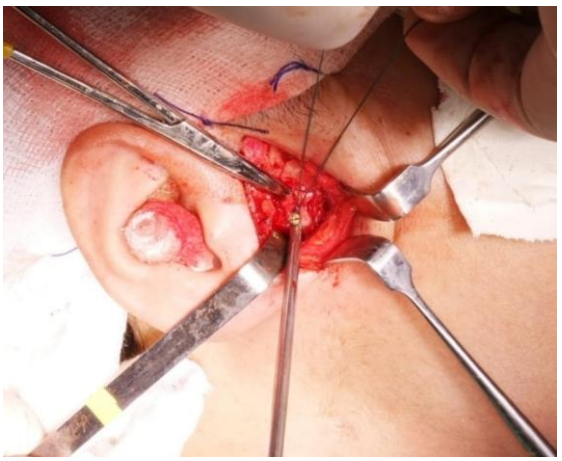

No pós-operatório imediato, o paciente foi medicado com amoxicilina 500 mg de 8 em 8 horas por 10 dias, dexametasona 4 mg de 12 em 12 horas por 5 dias, ibuprofeno 600 mg de 8 em 8 horas por 5 dias e clorexidina 0,12% para bochecho de 12 em 12 horas por 14 dias. Em 48 horas após o procedimento cirúrgico, foi realizada a instalação de prótese total fixa provisória parafusada do tipo protocolo, permitindo a carga imediata sobre os implantes zigomáticos e promovendo ao paciente conforto, estética e função desde os primeiros dias do pós-operatório.

O acompanhamento clínico e tomográfico foi realizado aos 7 dias, 30 dias e 3 meses de pós-operatório. Em todos os controles, os implantes apresentaram-se estáveis, sem mobilidade, sem sinais de infecção periimplantar ou sinusite maxilar. O paciente relatou ausência de dor ou desconforto após os primeiros 15 dias, com

CC BY

REMUNOM
ISSN 2178-6925

Received: 14/07/2026 - **Accepted:** 15/08/2026
Vol: 13.18 - August
DOI: 10.66104/4he82t73
Pages: 1-30

rápida adaptação à prótese provisória e melhora expressiva da mastigação, fonação e estética facial.

Após o período de acompanhamento inicial e a confirmação da osseointegração, o paciente será reavaliado em 6 meses para a confecção da prótese definitiva do tipo protocolo, em estrutura metálica com recobrimento em resina acrílica de alta resistência. Até o momento, o paciente demonstra boa evolução clínica, sem intercorrências, mantendo-se em acompanhamento periódico e com perspectiva favorável quanto ao resultado funcional e estético do tratamento.

4. Resultados

O presente caso demonstrou evolução clínica favorável em todos os parâmetros avaliados ao longo do seguimento pós-operatório de seis meses. No período pré-operatório, a paciente apresentava abertura bucal máxima de 22 mm, escore de dor de 7 na escala analógica visual, deflexão mandibular para o lado direito e impacto funcional relevante nas atividades cotidianas. Ao final do acompanhamento, observou-se abertura bucal máxima de 42 mm, ausência completa de dor em repouso e durante as atividades habituais, correção da deflexão mandibular e retorno pleno à função mastigatória e social. A ressonância magnética de controle realizada aos seis meses confirmou a manutenção do disco articular em posição anatômica satisfatória, com redução expressiva da efusão articular e estabilidade das estruturas reposicionadas..

A melhora progressiva da abertura bucal observada no presente caso, partindo de 22 mm no pré-operatório para 42 mm ao sexto mês, é compatível com os resultados descritos na literatura para pacientes submetidos à discopexia por via aberta. Abdelrehem et al. (2021), em estudo de seguimento de três anos comparando técnicas artroscópicas e abertas de reposicionamento discal, reportaram ganho médio de abertura bucal superior a 15 mm nos pacientes submetidos à cirurgia aberta, com manutenção dos resultados ao longo do período avaliado. De forma semelhante, Tatli et al. (2017), ao compararem três modalidades terapêuticas para o deslocamento discal sem redução, incluindo

CC BY

REMUNOM
ISSN 2178-6925

Received: 14/07/2026 - **Accepted:** 15/08/2026
Vol: 13.18 - August
DOI: 10.66104/4he82t73
Pages: 1-30

artrocentese, artroscopia e cirurgia aberta, verificaram que os procedimentos cirúrgicos promoveram ganhos funcionais significativamente superiores em relação às abordagens menos invasivas, especialmente nos casos com alterações morfológicas discais associadas, como as observadas na presente paciente.

A resolução da dor articular constituiu outro desfecho relevante observado no presente caso, com redução do escore de 7 para 0 na escala analógica visual ao término do seguimento. Esse resultado converge com os achados de McCain et al. (2015), que em ampla casuística de pacientes submetidos à discopexia artroscópica demonstraram melhora significativa dos escores de dor em mais de 85% dos casos, atribuindo esse resultado à restauração da biomecânica articular e à consequente redução da carga sobre os tecidos retrodiscais altamente vascularizados e inervados. Bouloux et al. (2024) reforçam que o controle álgico sustentado após a discopexia está diretamente relacionado ao grau de preservação do tecido discal no momento da cirurgia, sendo a integridade morfológica do disco, como a observada no presente caso, um fator prognóstico favorável para os resultados em longo prazo.

A confirmação imagiológica do reposicionamento discal por ressonância magnética de controle representa um diferencial relevante do presente relato, uma vez que grande parte dos estudos disponíveis baseia seus desfechos exclusivamente em critérios clínicos. Costa (2024) ressalta a importância da ressonância magnética não apenas no diagnóstico inicial, mas também no acompanhamento pós-operatório, por permitir a avaliação objetiva da posição discal, da efusão articular residual e de eventuais alterações degenerativas progressivas. A redução da efusão articular observada no controle imagiológico do presente caso corrobora os achados de Cui et al. (2024), que demonstraram que o reposicionamento discal cirúrgico bem-sucedido promove normalização progressiva do ambiente sinovial, com redução dos marcadores inflamatórios intra-articulares e da produção de líquido sinovial patológico.

A escolha pela discopexia por via aberta, em detrimento da abordagem artroscópica, foi fundamentada na presença de alterações morfológicas do disco e

CC BY

REMUNOM
ISSN 2178-6925

Received: 14/07/2026 - **Accepted:** 15/08/2026
Vol: 13.18 - August
DOI: 10.66104/4he82t73
Pages: 1-30

de aderências intra-articulares identificadas na ressonância magnética pré-operatória, que demandariam manobras de liberação tecidual mais amplas do que as habitualmente possíveis pela via artroscópica. Loureiro e Tralli (2020) argumentam que, embora a discopexia artroscópica apresente vantagens relacionadas à menor morbidade pós-operatória e ao menor tempo de recuperação, a via aberta permanece superior nos casos com comprometimento morfológico discal significativo, aderências extensas ou falha prévia de abordagens minimamente invasivas. Chen e Qu (2024) corroboram essa perspectiva, afirmando que a seleção criteriosa da via de acesso cirúrgico é determinante para o sucesso do procedimento, sendo a indicação individualizada baseada nos achados clínicos e imagiológicos de cada paciente o fator mais relevante para a obtenção de resultados favoráveis.

A instilação intra-articular de corticosteroide e ácido hialurônico ao término do procedimento cirúrgico, adotada no presente caso, tem sido descrita na literatura como estratégia complementar para a redução do processo inflamatório pós-operatório e para a melhora das propriedades lubrificantes do líquido sinovial. Barbosa et al. (2023) relatam que a associação entre o reposicionamento discal cirúrgico e a viscossuplementação intra-articular com ácido hialurônico pode contribuir para a redução das aderências pós-operatórias, para a proteção da superfície articular e para a aceleração da recuperação funcional, embora os autores reconheçam que as evidências disponíveis ainda sejam limitadas quanto ao protocolo ideal de administração e à dose mais eficaz. Siqueira et al. (2025) reforçam que a abordagem multimodal no tratamento cirúrgico das disfunções intracapsulares da ATM, integrando o reposicionamento discal a medidas farmacológicas e fisioterapêuticas, tende a produzir resultados clínicos mais consistentes e duradouros.

O envolvimento contralateral identificado no pré-operatório, com deslocamento discal com redução na ATM esquerda, merece consideração clínica relevante. Cui et al. (2024), em estudo que avaliou especificamente a influência da discopexia aberta unilateral sobre a ATM contralateral, demonstraram que o

CC BY

REMUNOM
ISSN 2178-6925

Received: 14/07/2026 - **Accepted:** 15/08/2026
Vol: 13.18 - August
DOI: 10.66104/4he82t73
Pages: 1-30

reposicionamento discal cirúrgico pode modificar favoravelmente a dinâmica biomecânica da articulação oposta, possivelmente em decorrência da correção da assimetria mandibular e da redistribuição das forças oclusais. No presente caso, a ATM esquerda manteve comportamento estável ao longo do seguimento, sem progressão do deslocamento discal, o que pode ser parcialmente atribuído à correção da função articular do lado operado e ao ajuste oclusal complementar realizado no pós-operatório.

O protocolo de reabilitação pós-operatória adotado, com progressão supervisionada dos exercícios mandibulares e retorno gradual à dieta, mostrou-se fundamental para os resultados obtidos. Lei et al. (2020) propõem um protocolo de manejo estruturado para casos de deslocamento discal sem redução que inclui, além da intervenção cirúrgica, um programa rigoroso de fisioterapia pós-operatória, argumentando que a mobilização precoce e progressiva é essencial para a prevenção de aderências, para a manutenção do reposicionamento discal e para a recuperação funcional plena. Nogueira Neto (2022) acrescenta que a qualidade da ancoragem das suturas discais está diretamente relacionada à viabilidade anatômica do côndilo, sendo a avaliação morfológica pré-operatória por tomografia computadorizada imprescindível para o planejamento da técnica de fixação e para a previsibilidade dos resultados.

Apesar dos resultados favoráveis observados, algumas limitações inerentes ao presente relato merecem reconhecimento explícito. O desenho de estudo baseado em caso único impede, por sua própria natureza metodológica, qualquer tentativa de generalização dos achados para populações mais amplas de pacientes com deslocamento articular sem redução, uma vez que as características individuais da paciente, incluindo idade, morfologia discal preservada, ausência de comorbidades sistêmicas e adesão ao protocolo de reabilitação, podem ter contribuído de forma determinante para o desfecho favorável observado. Além disso, o seguimento de seis meses, embora suficiente para a avaliação dos resultados iniciais, não permite conclusões sobre o desempenho da técnica em médio e longo prazo, especialmente no que diz respeito à durabilidade do

CC BY

REMUNOM
ISSN 2178-6925

Received: 14/07/2026 - **Accepted:** 15/08/2026
Vol: 13.18 - August
DOI: 10.66104/4he82t73
Pages: 1-30

reposicionamento discal, à progressão das alterações degenerativas articulares e à taxa de recidiva do deslocamento ao longo dos anos. Estudos com seguimento superior a dois anos, como o de Abdelrehem et al. (2021), sugerem que os resultados favoráveis iniciais tendem a se manter, porém com variabilidade considerável entre os serviços, evidenciando que a experiência da equipe cirúrgica e a infraestrutura disponível exercem papel relevante nos desfechos, o que limita a replicabilidade dos resultados aqui apresentados em centros com menor volume de procedimentos ou menor expertise em cirurgia articular da ATM.

5. Discussão

A discopexia da articulação temporomandibular consolidou-se, ao longo das últimas décadas, como uma das principais alternativas cirúrgicas para o tratamento do deslocamento anterior do disco articular sem redução refratário ao tratamento conservador, fundamentando-se no princípio de que a restauração da relação anatômica côndilo-disco-fossa é capaz de promover a resolução dos sintomas álgicos e a recuperação da função mandibular (GOMES et al., 2023). O presente relato de caso ilustra de forma detalhada a aplicabilidade clínica dessa abordagem, demonstrando resultados favoráveis em uma paciente com diagnóstico estabelecido por critérios clínicos e imagiológicos rigorosos, submetida a protocolo terapêutico estruturado que contemplou desde as tentativas conservadoras iniciais até a intervenção cirúrgica definitiva por via aberta (VILAR et al., 2020; BARBOSA et al., 2023).

A conduta de instituir tratamento conservador antes da indicação cirúrgica, adotada no presente caso por um período de doze semanas, está em conformidade com as recomendações amplamente difundidas na literatura especializada. Brett et al. (2018), em revisão abrangente de revisões sistemáticas sobre intervenções para disfunções temporomandibulares, concluíram que as abordagens conservadoras devem constituir a primeira linha de tratamento para a grande maioria dos pacientes, reservando-se a cirurgia para aqueles que não respondem adequadamente após período suficiente de tratamento não invasivo. Al-Baghdadi et

CC BY

REMUNOM
ISSN 2178-6925

Received: 14/07/2026 - **Accepted:** 15/08/2026
Vol: 13.18 - August
DOI: 10.66104/4he82t73
Pages: 1-30

al. (2019), por sua vez, destacam que a tomada de decisão em relação ao manejo cirúrgico do deslocamento discal sem redução é frequentemente complexa e deve ser individualizada, considerando não apenas a ausência de resposta ao tratamento conservador, mas também o grau de comprometimento funcional, os achados imagiológicos e as expectativas do paciente. A falha do tratamento conservador no presente caso, evidenciada pela manutenção do travamento articular e pela persistência do impacto funcional após doze semanas de acompanhamento rigoroso, foi determinante para a indicação cirúrgica.

A escolha da técnica cirúrgica representa um dos pontos mais debatidos na literatura contemporânea sobre o tratamento cirúrgico das disfunções intracapsulares da ATM. Abdelrehem et al. (2021), em estudo de seguimento de três anos com amostra expressiva de pacientes, compararam diretamente as técnicas artroscópica e aberta de reposicionamento discal, concluindo que ambas promovem melhora significativa dos desfechos clínicos, com superioridade discreta da via aberta nos casos com comprometimento morfológico mais acentuado do disco articular. A via aberta, adotada no presente relato em função das aderências intra-articulares e das alterações morfológicas discais identificadas na ressonância magnética pré-operatória, oferece ao cirurgião visualização direta e ampla da anatomia articular, permitindo manobras de liberação tecidual, avaliação da integridade discal e ancoragem das suturas com maior controle técnico (LOUREIRO; TRALLI, 2020). Essa vantagem técnica, contudo, deve ser ponderada em relação à maior morbidade associada ao acesso aberto, que inclui risco de lesão do nervo facial, formação de cicatriz visível e tempo de recuperação mais prolongado em comparação com as abordagens minimamente invasivas (CHEN; QU, 2024).

A ancoragem das suturas discais ao tecido retrodiscal e à cápsula articular posterior, realizada com fio absorvível de poliglactina no presente caso, segue os princípios técnicos descritos por diversos autores para a discopexia por via aberta. Nogueira Neto (2022) ressalta que a viabilidade anatômica do côndilo para ancoragem das suturas é um fator crítico para a estabilidade do reposicionamento

CC BY

REMUNOM
ISSN 2178-6925

Received: 14/07/2026 - **Accepted:** 15/08/2026
Vol: 13.18 - August
DOI: 10.66104/4he82t73
Pages: 1-30

discal, sendo a avaliação morfológica pré-operatória por tomografia computadorizada essencial para o planejamento cirúrgico. Contreras-Delgado, Hérnandez-Andara e Ortega-Pertuz (2019), em estudo que caracterizou os aspectos clínicos, imagiológicos e cirúrgicos da discopexia em série de pacientes com artropatia discal, demonstraram que a qualidade da fixação discal é diretamente proporcional à integridade dos tecidos utilizados para ancoragem, reforçando a importância da preservação tecidual durante as manobras de liberação discal. Palma Acevedo (2022) acrescenta que o número e a distribuição dos pontos de sutura influenciam a resistência biomecânica do reposicionamento, sendo recomendados pelo menos três pontos de fixação para garantir estabilidade adequada durante os movimentos funcionais mandibulares.

A complementação do procedimento cirúrgico com instilação intra-articular de corticosteroide e ácido hialurônico, adotada no presente caso, reflete uma tendência crescente na literatura de associar o reposicionamento discal a medidas farmacológicas locais voltadas para a modulação do ambiente sinovial pós-operatório. Siqueira et al. (2025) argumentam que a abordagem multimodal no tratamento das disfunções intracapsulares da ATM, integrando a correção anatômica cirúrgica a estratégias anti-inflamatórias e viscosuplementadoras, tende a produzir resultados mais consistentes e duradouros, especialmente nos casos com sinovite associada, como o observado no presente relato. Chavan et al. (2021) reforçam que protocolos baseados em evidências para o tratamento das disfunções da ATM devem incorporar abordagens complementares no período perioperatório, uma vez que o ambiente inflamatório intra-articular persistente após a cirurgia pode comprometer a cicatrização dos tecidos e favorecer a formação de aderências que prejudicam os resultados funcionais a longo prazo.

A reabilitação fisioterapêutica pós-operatória estruturada e supervisionada, iniciada precocemente no presente caso, mostrou-se componente essencial do protocolo terapêutico adotado. Lei et al. (2020) propõem um protocolo clínico sistematizado para o manejo do deslocamento discal sem redução que enfatiza a necessidade de mobilização articular progressiva no pós-operatório como medida

CC BY

REMUNOM
ISSN 2178-6925

Received: 14/07/2026 - **Accepted:** 15/08/2026
Vol: 13.18 - August
DOI: 10.66104/4he82t73
Pages: 1-30

preventiva de aderências e como estratégia para a consolidação dos ganhos de abertura bucal obtidos cirurgicamente. Da Silva et al. (2021) destacam que a integração entre a cirurgia e a reabilitação representa o modelo terapêutico mais eficaz para as disfunções intracapsulares da ATM, sendo a qualidade do acompanhamento pós-operatório tão determinante para o resultado final quanto a precisão técnica do procedimento cirúrgico em si. A adesão da paciente ao protocolo fisioterapêutico e às orientações de autocuidado ao longo de todo o período de seguimento contribuiu de forma relevante para a evolução favorável observada no presente caso.

O comprometimento bilateral da ATM identificado no presente caso, com deslocamento discal sem redução à direita e deslocamento com redução à esquerda, introduz uma dimensão de complexidade diagnóstica e terapêutica relevante. Cui et al. (2024), em estudo específico sobre a influência da discopexia aberta unilateral sobre a articulação contralateral, demonstraram que a correção cirúrgica de um lado pode exercer efeito biomecânico favorável sobre a ATM oposta, por meio da redistribuição das forças oclusais e da restauração da simetria mandibular. Mohamed et al. (2023) observaram, em análise da relação entre alterações condilares e deslocamento discal, que o acometimento bilateral progressivo é uma ocorrência frequente nos casos não tratados ou inadequadamente manejados, reforçando a importância da intervenção oportuna para interromper a cascata degenerativa articular. O comportamento estável da ATM contralateral ao longo do seguimento de seis meses no presente caso é um achado encorajador, embora o período de acompanhamento seja insuficiente para conclusões definitivas sobre a evolução da articulação esquerda a longo prazo.

A abordagem diagnóstica adotada no presente caso, fundamentada na integração entre avaliação clínica criteriosa e exames de imagem complementares, está em consonância com os padrões contemporâneos de diagnóstico das disfunções temporomandibulares. Abbenhusen e Abbenhusen (2019) reafirmam o papel central da ressonância magnética na avaliação do desarranjo articular interno da ATM, destacando sua capacidade de fornecer informações precisas sobre a

CC BY

REMUNOM
ISSN 2178-6925

Received: 14/07/2026 - **Accepted:** 15/08/2026
Vol: 13.18 - August
DOI: 10.66104/4he82t73
Pages: 1-30

posição, morfologia e integridade do disco articular que não podem ser obtidas por outros métodos de imagem. Oliveira et al. (2023) complementam que a associação entre tomografia computadorizada e ressonância magnética permite uma avaliação abrangente das estruturas articulares, contemplando tanto os componentes ósseos quanto os tecidos moles, o que é fundamental para o planejamento cirúrgico adequado e para a previsibilidade dos resultados. Costa (2024) reforça que a presença e a localização da efusão articular, identificada na ressonância magnética do presente caso, constituem marcadores importantes do grau de inflamação sinovial e podem influenciar tanto o prognóstico quanto a resposta ao tratamento instituído.

Apesar dos resultados favoráveis descritos no presente relato, é imperativo que as limitações inerentes a este trabalho sejam explicitamente reconhecidas e discutidas com rigor metodológico, de modo a contextualizar adequadamente o alcance e a aplicabilidade dos achados apresentados. Em primeiro lugar, o desenho descritivo e unicêntrico do presente estudo representa uma limitação fundamental, uma vez que relatos de caso, por sua própria natureza metodológica, não permitem qualquer generalização dos resultados para populações mais amplas de pacientes com deslocamento articular sem redução, sendo os desfechos observados inevitavelmente influenciados pelas características individuais da paciente, pelas condições específicas do serviço onde o procedimento foi realizado e pela experiência particular da equipe cirúrgica envolvida (ALMEIDA et al., 2024). Em segundo lugar, a ausência de comparação com outras modalidades cirúrgicas, como enxertia discal com tecido auricular ou temporal, prótese articular total e abordagens artroscópicas isoladas, impede qualquer julgamento sobre a superioridade relativa da técnica empregada em relação às alternativas disponíveis, que poderiam produzir resultados equivalentes ou superiores em perfis específicos de pacientes (ABDELREHEM et al., 2021; CHEN; QU, 2024). Em terceiro lugar, o seguimento de seis meses, embora adequado para a avaliação dos resultados funcionais iniciais, é reconhecidamente insuficiente para conclusões sobre a durabilidade do reposicionamento discal, a taxa de recidiva do deslocamento, a

CC BY

REMUNOM
ISSN 2178-6925

Received: 14/07/2026 - **Accepted:** 15/08/2026
Vol: 13.18 - August
DOI: 10.66104/4he82t73
Pages: 1-30

progressão das alterações degenerativas articulares e a estabilidade oclusal em médio e longo prazo, sendo necessários estudos com seguimento mínimo de dois a cinco anos para a avaliação consistente desses desfechos (TATLI et al., 2017; McCAIN et al., 2015). Por fim, a dependência de expertise operatória elevada para a execução da discopexia por via aberta representa uma limitação prática de considerável relevância para a replicabilidade dos resultados aqui apresentados, uma vez que a reprodução dos desfechos favoráveis em centros com menor volume de procedimentos ou com equipes em fase de curva de aprendizado pode ser substancialmente comprometida, o que deve ser levado em consideração na interpretação e na aplicação clínica dos achados deste relato (bouloux et al., 2024; loureiro; tralli, 2020).

6. Conclusão

O presente relato de caso demonstrou que a discopexia por via aberta constitui uma alternativa cirúrgica eficaz para o tratamento do deslocamento anterior do disco articular da articulação temporomandibular sem redução refratário ao tratamento conservador, promovendo melhora expressiva da abertura bucal, resolução da dor articular, correção da deflexão mandibular e restauração da função mastigatória, com confirmação imagiológica do reposicionamento discal ao seguimento de seis meses. Os resultados obtidos reforçam a importância do diagnóstico precoce e criterioso, fundamentado na integração entre avaliação clínica e exames de imagem, bem como da adoção de protocolo terapêutico estruturado que contemple a tentativa conservadora prévia e o planejamento cirúrgico individualizado supervisionada como pilares indissociáveis do sucesso terapêutico. Reconhece-se, contudo, que as conclusões derivadas de um único caso devem ser interpretadas com cautela, sendo necessários estudos longitudinais com maior casuística, seguimento prolongado e comparação entre técnicas para o estabelecimento de recomendações baseadas em evidências mais robustas sobre a indicação, a técnica e os resultados da discopexia no tratamento das disfunções intracapsulares da articulação temporomandibular.

CC BY

REMUNOM
ISSN 2178-6925

Received: 14/07/2026 - **Accepted:** 15/08/2026
Vol: 13.18 - August
DOI: 10.66104/4he82t73
Pages: 1-30

Referências

ABBENHUSEN, D. C.; ABBENHUSEN, C. Ressonância magnética na avaliação do desarranjo articular interno da articulação temporomandibular. **Revista Científica Hospital Santa Izabel**, v. 1, n. 3, 2019.

ABDELREHEM, A. et al. Arthroscopic disc repositioning and suturing techniques versus open techniques for the treatment of anterior displacement of the temporomandibular joint disc: a 3-year follow-up study. **International Journal of Oral and Maxillofacial Surgery**, v. 50, n. 10, p. 1351–1360, 2021.

AL-BAGHDADI, M. et al. Decision-making in the management of TMJ disc displacement without reduction: A qualitative study. **Journal of Dentistry**, v. 91, 2019.

ALMEIDA, V. et al. Deslocamento de disco articular da ATM sem redução: revisão de literatura. **Brazilian Journal of Surgery Research**, v. 47, n. 3, p. 35–38, 2024.

BARBOSA, S. M. et al. Manejo das disfunções temporomandibulares. Parte II: tratamento cirúrgico. **RFO UPF**, v. 28, n. 1, p. 15–22, 2023.

BOULOUX, G. F. et al. The contemporary management of temporomandibular joint intra-articular pain and dysfunction. **Journal of Oral and Maxillofacial Surgery**, v. 82, n. 6, p. 623–631, 2024.

BRETT, K. et al. Interventions for temporomandibular joint disorder: an overview of systematic reviews. **JDR Clinical & Translational Research**, v. 3, n. 4, p. 313–324, 2018.

ÇAMLIDAĞ, I. et al. Is condyle morphology a factor for anterior temporomandibular disc displacement? **Turkish Journal of Medical Sciences**, v. 52, n. 5, p. 1609–1615, 2022.

CARVALHO, S. M. C.; LIMA, T. M.; CARVALHO, T. M. Disfunções temporomandibulares do subtipo articular: abordagens conservadoras. **Revista Ciências Odontológicas**, v. 6, n. 2, p. 9–16, 2022.

CHEN, B.; QU, X. Surgical treatment of intracapsular temporomandibular disorders. **Acta Odontologica Scandinavica**, v. 83, p. 273–280, 2024.

CONTRERAS-DELGADO, C.; HÉRNANDEZ-ANDARA, A.; ORTEGA-PERTUZ, A. I. Caracterização clínica, imagiológica e cirúrgica da discopexia em pacientes com artropatia discal. **Revista Odontológica Universidade Cidade de São Paulo**, v. 31, n. 3, p. 27–37, 2019.

CC BY

REMUNOM
ISSN 2178-6925

Received: 14/07/2026 - **Accepted:** 15/08/2026
Vol: 13.18 - August
DOI: 10.66104/4he82t73
Pages: 1-30

COSTA, A. M. A localização de efusão em uma articulação temporomandibular. Tese (Doutorado) — Universidade Estadual de Campinas, Campinas, 2024.

DA SILVA, G. C. B. et al. Distúrbios intracapsulares da ATM: da semiologia à terapêutica. **Research, Society and Development**, v. 10, n. 3, 2021.

FERNEINI, E. M. Temporomandibular joint disorders. **Journal of Oral and Maxillofacial Surgery**, v. 79, n. 10, p. 2171–2172, 2021.

GOMES, L. S. et al. Intervenções cirúrgicas para o deslocamento anterior do disco da ATM. **Research, Society and Development**, v. 12, n. 6, p. 1–8, 2023.

KRAUS, S.; PRODOEHL, J. Disc displacement without reduction with limited opening: A clinical diagnostic accuracy study. **Physiotherapy Theory and Practice**, v. 33, n. 3, p. 238–244, 2017.

LIST, T.; JENSEN, R. H. Temporomandibular disorders: Old ideas and new concepts. **Cephalalgia**, v. 37, n. 7, p. 692–704, 2017.

LOUREIRO, S. F. R.; TRALLI, G. Arthroscopic discopexy. **Journal of Cranio-Maxillofacial Surgery**, v. 48, n. 5, p. 501–507, 2020.

McCAIN, J. P. et al. Arthroscopic discopexy is effective in managing TMJ internal derangement. **Journal of Oral and Maxillofacial Surgery**, v. 73, n. 3, p. 391–401, 2015.

MOHAMED, H. N. et al. Analysis of the relationship between condylar changes and ADDWR. **Oral Radiology**, v. 39, p. 154–163, 2023.

OLIVEIRA, L. R. L. B. et al. Temporomandibular joint: from anatomy to internal derangement. **Radiologia Brasileira**, v. 56, n. 2, p. 102–109, 2023.

SIQUEIRA, A. M. et al. Deslocamento anterior do disco articular da ATM sem redução. **Revista Ibero-Americana de Humanidades**, v. 11, n. 5, p. 1667–1678, 2025.

TATLI, U. et al. Comparison of the effectiveness of three different treatment methods for DDWR. **International Journal of Oral and Maxillofacial Surgery**, v. 46, n. 5, p. 603–609, 2017.

VILAR, E. G. S. et al. Indicações cirúrgicas de deslocamento de disco articular. **Brazilian Journal of Health Review**, v. 3, n. 5, p. 13790–13809, 2020.

CC BY

REMUNOM
ISSN 2178-6925

Received: 14/07/2026 - **Accepted:** 15/08/2026
Vol: 13.18 - August
DOI: 10.66104/4he82t73
Pages: 1-30

APÊNDICE

Este estudo caracteriza-se como um relato de caso clínico individual, de natureza descritiva, sem delineamento experimental, não envolvendo grupo controle ou intervenção com finalidade de pesquisa, mas sim a descrição de conduta terapêutica realizada conforme as indicações clínicas estabelecidas. De acordo com as diretrizes da Resolução nº 466/2012 do Conselho Nacional de Saúde e normativas complementares, relatos de caso, quando não configuram pesquisa envolvendo seres humanos, podem ser dispensados de apreciação por Comitê de Ética em Pesquisa.

Ressalta-se, contudo, que todos os princípios éticos foram rigorosamente respeitados, incluindo a preservação da identidade do paciente e a confidencialidade das informações. O paciente foi devidamente esclarecido acerca do diagnóstico, das alternativas terapêuticas, dos riscos e benefícios do tratamento proposto, tendo assinado o Termo de Consentimento Livre e Esclarecido (TCLE) para a realização do procedimento, bem como autorização específica para uso de imagens clínicas, intraoperatórias e exames radiográficos para fins acadêmicos e científicos.

Adicionalmente, o acompanhamento clínico foi realizado de forma sistemática, com avaliações periódicas previamente estabelecidas, garantindo o monitoramento da evolução do caso, a detecção precoce de possíveis intercorrências e a adequada condução terapêutica até o momento atual, em conformidade com os princípios da boa prática clínica.

CC BY