REMUNOM
ISSN 2178-6925

Received: 24/07/2026 - **Accepted:** 01/08/2026
Vol: 13.19
DOI: 10.66104/s9gqd050
Pages: 1-32

RELAÇÃO ENTRE HIGIENE BUCAL E OSTEONECROSE DOS MAXILARES RELACIONADA A MEDICAMENTOS: UMA REVISÃO INTEGRATIVA

THE RELATIONSHIP BETWEEN ORAL HYGIENE AND DRUG-RELATED OSTEONECROSIS OF THE JAW: AN INTEGRATIVE REVIEW

RELACIÓN ENTRE LA HIGIENE BUCAL Y LA OSTEONECROSIS MANDIBULAR INDUCIDA POR FÁRMACOS: UNA REVISIÓN INTEGRADORA

Hugo Angelo Gomes de Oliveira
Mestre, Universidade Federal de Pernambuco, Brasil
E-mail: hugoangeloo@gmail.com

Raíssa Barreto Tavares Galindo
Mestre, Instituto de Medicina Integral Professor Fernando Figueira, Brasil
E-mail: raissa.tavares@ufpe.br

Jackeline Mayara Inácio Magalhães
Mestre, Centro Universitário FIS, Brasil
E-mail: jackelineinaacio@gmail.com

Camilla Siqueira de Aguiar
Doutora, Universidade Federal de Pernambuco, Brasil
E-mail: camilla.aguiar@ufpe.br

Marcele Walmsley Nery de Sá Moraes
Mestre, Universidade Federal de Pernambuco, Brasil
E-mail: marcelewalmsley@gmail.com

Samuel Rodrigo de Andrade Veras
Mestre, Universidade Federal de Pernambuco, Brasil
E-mail: samuel_dsa@hotmail.com

Gustavo Pina Godoy
Doutor, Universidade Federal de Pernambuco, Brasil
E-mail: gruiga@hotmail.com

Arnaldo de França Caldas Júnior
Doutor, Universidade Federal de Pernambuco, Brasil
E-mail: arnaldo.caldas@ufpe.br

CC BY

REMUNOM
ISSN 2178-6925

Received: 24/07/2026 - **Accepted:** 01/08/2026
Vol: 13.19
DOI: 10.66104/s9gqd050
Pages: 1-32

Resumo

Introdução: A osteonecrose dos maxilares relacionada a medicamentos (MRONJ) é uma condição multifatorial associada ao uso de medicamentos antirreabsortivos e outros agentes, cuja ocorrência pode ser influenciada por fatores farmacológicos, sistêmicos e locais. Entre os fatores locais potencialmente modificáveis, destacam-se as condições de higiene bucal, o acúmulo de biofilme, a doença periodontal e as infecções odontogênicas. **Objetivo:** Analisar as evidências disponíveis acerca da relação entre higiene bucal e desenvolvimento da MRONJ, considerando sua possível atuação como fator local modificável dentro da etiologia multifatorial da doença. **Metodologia:** Foi realizada uma revisão integrativa da literatura, com buscas no PubMed, BVS/LILACS, SciELO e SciSpace, incluindo publicações entre 2015 e 2025 nos idiomas português, inglês e espanhol. Foram identificados 135 registros e, após remoção de duplicatas, triagem e avaliação dos textos completos, 25 estudos foram incluídos. **Resultados:** Os estudos sugerem associação entre condições bucais desfavoráveis e MRONJ. A higiene bucal deficiente parece contribuir principalmente de forma indireta, favorecendo o acúmulo de biofilme, a inflamação periodontal e as infecções odontogênicas. Procedimentos dentoalveolares, fatores sistêmicos e características da terapia medicamentosa também interferem no risco. **Conclusão:** A higiene bucal não pode ser considerada fator causal independente da MRONJ, mas constitui um possível fator modificável dentro de sua etiologia multifatorial. Medidas preventivas odontológicas podem reduzir fatores locais de risco, embora não eliminem a possibilidade de ocorrência da doença.
Palavras-chave: Higiene Bucal; Biofilme; Osteonecrose Associada a Bifosfonatos.

Abstract

Introduction: Medication-related osteonecrosis of the jaw (MRONJ) is a multifactorial condition associated with the use of antiresorptive medications and other agents, whose occurrence may be influenced by pharmacological, systemic, and local factors. Among potentially modifiable local factors, oral hygiene conditions, biofilm accumulation, periodontal disease, and odontogenic infections are particularly relevant. **Objective:** To analyze the available evidence regarding the relationship between oral hygiene and the development of MRONJ, considering its potential role as a modifiable local factor within the multifactorial etiology of the disease. **Methods:** An integrative literature review was conducted using PubMed, BVS/LILACS, SciELO, and SciSpace, including publications from 2015 to 2025 in Portuguese, English, and Spanish. A total of 135 records were identified and, after duplicate removal, screening, and full-text assessment, 25 studies were included. **Results:** The studies suggest an association between unfavorable oral conditions and MRONJ. Poor oral hygiene appears to contribute mainly indirectly by favoring biofilm accumulation, periodontal inflammation, and odontogenic infections. Dentoalveolar procedures, systemic factors, and characteristics of drug therapy may also influence the risk. **Conclusion:** Oral hygiene cannot be considered an independent causal factor for MRONJ but may represent a modifiable factor within its multifactorial etiology. Dental preventive measures may reduce local risk factors, although they do not eliminate the possibility of MRONJ occurrence.
Keywords: Oral Hygiene; Biofilm; Bisphosphonate-Associated Osteonecrosis.

Resumen

Introducción: La osteonecrosis de los maxilares relacionada con medicamentos (MRONJ) es una condición multifactorial asociada al uso de medicamentos antirresortivos y otros agentes, cuya aparición puede estar influenciada por factores farmacológicos, sistémicos y locales. Entre los factores locales potencialmente modificables destacan las condiciones de higiene bucal, la acumulación de biofilm, la enfermedad periodontal y las infecciones odontogénicas. **Objetivo:** Analizar las evidencias disponibles sobre la relación entre la higiene bucal y el desarrollo de MRONJ, considerando su posible papel como factor local modificable dentro de la etiología multifactorial de la enfermedad. **Metodología:** Se realizó una revisión integrativa de la literatura mediante búsquedas en PubMed, BVS/LILACS, SciELO y SciSpace, incluyendo publicaciones entre 2015 y 2025 en portugués, inglés y español. Se identificaron 135 registros y, tras la eliminación de duplicados, el cribado y la evaluación de los textos completos, se incluyeron 25 estudios. **Resultados:** Los estudios sugieren una asociación entre condiciones bucales desfavorables y MRONJ. La higiene bucal deficiente parece contribuir principalmente de forma indirecta, favoreciendo la acumulación de biofilm,

CC BY

REMUNOM
ISSN 2178-6925

Received: 24/07/2026 - **Accepted:** 01/08/2026
Vol: 13.19
DOI: 10.66104/s9gqd050
Pages: 1-32

la inflamación periodontal y las infecciones odontogénicas. Los procedimientos dentoalveolares, los factores sistémicos y las características del tratamiento farmacológico también pueden influir en el riesgo. **Conclusión:** La higiene bucal no puede considerarse un factor causal independiente de MRONJ, pero puede constituir un factor modificable dentro de su etiología multifactorial. Las medidas preventivas odontológicas pueden reducir los factores locales de riesgo, aunque no eliminan la posibilidad de aparición de MRONJ.
Palabras clave: Higiene bucal; Biopelícula; Osteonecrosis asociada a bisfosfonatos.

1. Introdução

A osteonecrose dos maxilares relacionada a medicamentos (Medication-Related Osteonecrosis of the Jaw – MRONJ) é uma reação adversa associada principalmente ao uso de medicamentos antirreabsortivos, como os bifosfonatos e o denosumabe, e a determinados agentes antiangiogênicos. Clinicamente, caracteriza-se pela presença de osso exposto ou osso que pode ser sondado por meio de fístula intra ou extraoral na região maxilofacial, persistente por período superior a oito semanas, em pacientes com histórico atual ou prévio de exposição a medicamentos associados à condição e sem histórico de radioterapia nos maxilares ou doença metastática evidente nessa região (Gkouveris et al., 2022; Moreno-Rabié et al., 2022).

A MRONJ pode apresentar diferentes manifestações clínicas e estágios de gravidade, o que torna seu diagnóstico e manejo particularmente desafiadores. A fisiopatologia da MRONJ não é totalmente compreendida, mas a infecção é um fator significativo. Acredita-se que a MRONJ tenha uma patogênese multifatorial, como infecção, inflamação e comprometimento da cicatrização óssea, favorecendo o seu aparecimento. Infecções dentárias crônicas, traumas causados por extrações dentárias e fatores locais, como alvéolos persistentes e padrões ósseos heterogêneos, foram identificados como fatores locais de risco para o desenvolvimento da MRONJ (Otto et al., 2021; Rabié et al., 2024) .

Além disso, os efeitos dos medicamentos antirreabsortivos nos componentes do sistema imunológico, especialmente macrófagos, foram destacados como potenciais atores-chave na patogênese da MRONJ, enfatizando o complexo microambiente inflamatório na mandíbula (Moreno-Rabié et al., 2022; Tenore et al., 2014).

CC BY

REMUNOM
ISSN 2178-6925

Received: 24/07/2026 - **Accepted:** 01/08/2026
Vol: 13.19
DOI: 10.66104/s9gqd050
Pages: 1-32

Exames odontológicos regulares, melhor higiene bucal e uso de antibióticos antes e depois de cirurgias orais podem ajudar a reduzir o risco de desenvolvimento da MRONJ. Os objetivos do tratamento se concentram no controle da dor e da infecção, da necrose e reabsorção óssea e no apoio ao tratamento oncológico contínuo dos pacientes afetados. Intervenções cirúrgicas são cada vez mais recomendadas para a MRONJ, com taxas de sucesso superiores a 90% em alguns casos, permitindo o controle da progressão da doença e a confirmação histológica da osteonecrose (AlDhalaan; BaQais; Al-Omar, 2020; Migliorati; Brennan; Peterson, 2019; Pautke, 2015; Yamagata et al., 2017).

A falta de higiene bucal contribui significativamente para infecções bacterianas por meio de vários mecanismos. Em primeiro lugar, a cavidade oral hospeda um ambiente microbiano diversificado, com mais de 700 espécies, tornando-se uma fonte potencial de infecções que podem se espalhar para locais vizinhos e causar doenças sistêmicas, como infecções do trato respiratório. Além disso, a falta de higiene bucal pode levar à colonização de microrganismos patogênicos, incluindo bactérias como *Klebsiella, Pseudomonas* e *Staphylococcus*, que podem causar infecções locais. Portanto, manter uma boa higiene bucal é crucial na prevenção de infecções bacterianas e suas complicações associadas (Chapple et al., 2018; K et al., 2023).

A má higiene bucal foi sugerida como um fator potencial no início e progressão da MRONJ. Estudos indicam que pacientes com MRONJ geralmente apresentam práticas inadequadas de higiene bucal, com uma correlação entre controle deficiente da placa e piora dos estágios de MRONJ. Além disso, intervenções odontológicas preventivas, como extrações de dentes com mobilidade, foram identificadas como desencadeantes para o início da MRONJ, enfatizando a importância da higiene bucal adequada em pacientes com risco de MRONJ (D'Agostino et al., 2023; Rupel et al., 2021).

Sendo assim, compreender esses mecanismos para o desenvolvimento da MRONJ e sua relação com a higiene bucal é crucial para prevenir e controlar essa infecção em pacientes submetidos à terapia antirreabsortiva.

CC BY

REMUNOM
ISSN 2178-6925

Received: 24/07/2026 - **Accepted:** 01/08/2026
Vol: 13.19
DOI: 10.66104/s9gqd050
Pages: 1-32

2. Metodologia

Trata-se de uma revisão integrativa da literatura, o processo de elaboração apresentou as seguintes etapas: definição da pergunta norteadora; estratégia de busca nas bases de dados; identificação dos estudos e coleta de dados; análise dos estudos incluídos; e discussão dos resultados.

Definição da pergunta norteadora

- “What is the relationship between oral hygiene and MRONJ onset?”
- “Qual é a relação entre a higiene bucal e o desenvolvimento da MRONJ?”

Estratégia de busca

A busca das produções científicas foi realizada nas bases eletrônicas PubMed, Biblioteca Virtual em Saúde (BVS), por meio da Literatura Latino-Americana e do Caribe em Ciências da Saúde (LILACS), e Scientific Electronic Library Online (SciELO). Adicionalmente, utilizou-se a plataforma SciSpace como ferramenta complementar para identificação de estudos potencialmente relevantes relacionados à pergunta norteadora.

Os descritores foram selecionados com base nos Descritores em Ciências da Saúde (DeCS), Medical Subject Headings (MeSH) e em termos relacionados ao objeto da revisão, respeitando as particularidades de cada fonte de informação. A estratégia de busca foi:

- PubMed: ("Oral Hygiene"[Mesh]) AND "Bisphosphonate-Associated Osteonecrosis of the Jaw"[Mesh]
- BVS/LILACS: (Oral Hygiene) AND (Bisphosphonate-Associated Osteonecrosis of the Jaw)
- SciELO: (Oral Hygiene) AND (Bisphosphonate-Associated Osteonecrosis of the Jaw)
- Scispace: “What is the relationship between oral hygiene and MRONJ

CC BY

REMUNOM
ISSN 2178-6925

Received: 24/07/2026 - **Accepted:** 01/08/2026
Vol: 13.19
DOI: 10.66104/s9gqd050
Pages: 1-32

onset?”

Critérios de inclusão

Foram considerados elegíveis: (1) estudos publicados entre 2015 e 2025; (2) publicações nos idiomas português, inglês ou espanhol; (3) estudos disponíveis com texto completo; e (4) estudos observacionais, intervencionistas, revisões da literatura e demais delineamentos que apresentassem dados ou informações pertinentes à relação entre higiene bucal, condições locais de saúde bucal e desenvolvimento da MRONJ.

Critérios de exclusão

Foram excluídos: (1) estudos publicados fora do período estabelecido; (2) publicações em idiomas diferentes de português, inglês ou espanhol; (3) estudos sem disponibilidade de texto completo; (4) registros duplicados entre as fontes consultadas; (5) estudos que, após avaliação do título, não apresentassem pertinência à pergunta norteadora; e (6) artigos que, após leitura na íntegra, não apresentassem dados ou informações que permitissem avaliar a relação entre higiene bucal, condições locais de saúde bucal e desenvolvimento da MRONJ.

Seleção dos artigos

A seleção dos estudos envolveu as seguintes etapas: (1) Avaliação de títulos de estudos identificados com base na estratégia de busca; (2) Os trabalhos com títulos que pareceram corresponder aos objetivos da presente revisão foram pré-selecionados para análise dos resumos; (3) Os trabalhos com resumos que pareciam preencher os critérios de elegibilidade foram selecionados para análise do texto completo; (4) Após a leitura dos textos completos, os estudos que preencheram os critérios de elegibilidade foram incluídos na revisão.

3. Resultados e discussão

CC BY

REMUNOM
ISSN 2178-6925

Received: 24/07/2026 - **Accepted:** 01/08/2026
Vol: 13.19
DOI: 10.66104/s9gqd050
Pages: 1-32

A seleção dos estudos foi realizada em etapas sucessivas de identificação, triagem, elegibilidade e inclusão. Inicialmente, foram identificados 135 registros nas fontes consultadas, sendo 19 no PubMed, 6 na BVS/LILACS, nenhum na SciELO e 110 no SciSpace. Após a remoção de 32 registros duplicados, permaneceram 103 registros para triagem.

Na etapa seguinte, os títulos dos registros foram avaliados quanto à pertinência à pergunta norteadora. Foram excluídos 71 registros nessa etapa, permanecendo 32 artigos potencialmente elegíveis: 5 provenientes do PubMed, 6 da BVS/LILACS e 21 identificados por meio do SciSpace.

Os 32 artigos foram então avaliados em texto completo. Sete foram excluídos por não avaliarem a relação entre higiene bucal e o desenvolvimento da MRONJ. Ao final do processo, 25 estudos atenderam aos critérios estabelecidos e foram incluídos na revisão integrativa, conforme apresentado na Figura 1.

CC BY

REMUNOM
ISSN 2178-6925

Received: 24/07/2026 - **Accepted:** 01/08/2026
Vol: 13.19
DOI: 10.66104/s9gqd050
Pages: 1-32

Figura 1. Fluxograma da estratégia de pesquisa.

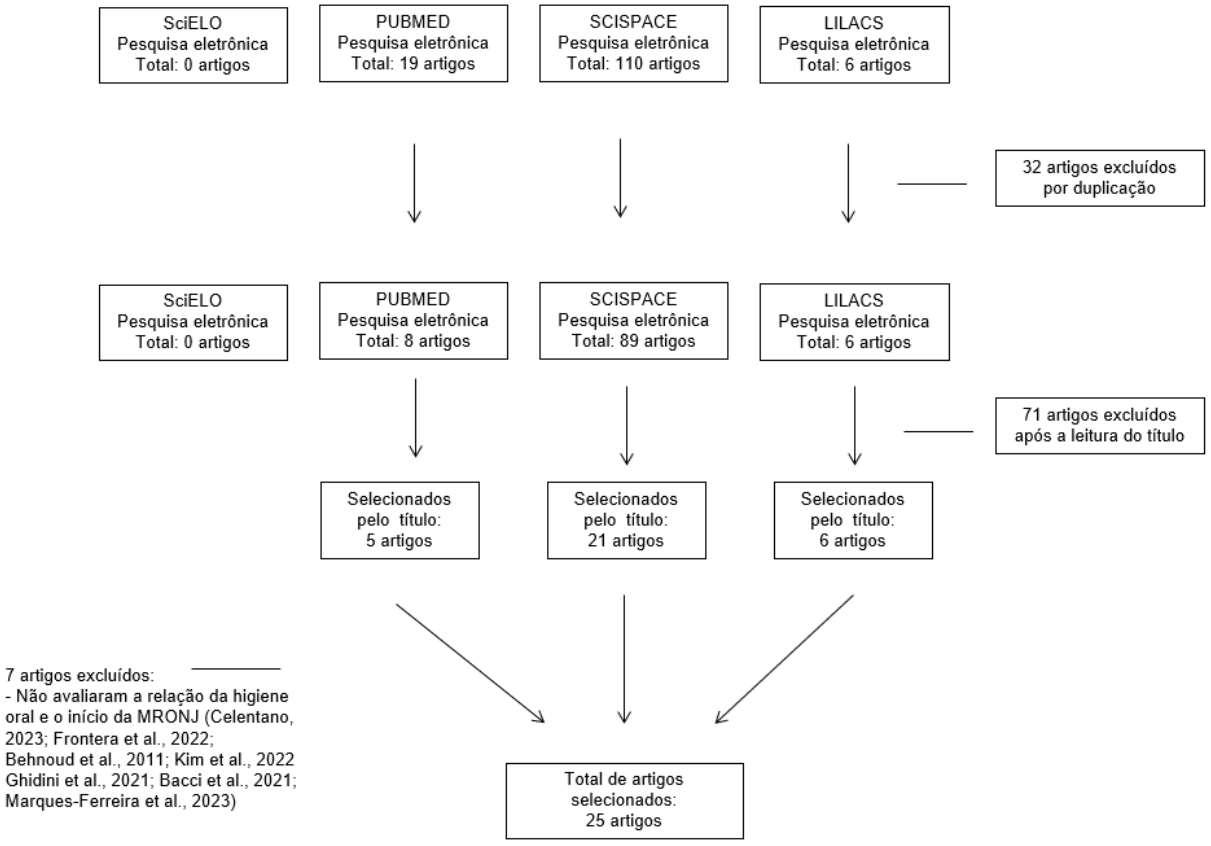

Fonte: Próprios autores

CC BY

REMUNOM
ISSN 2178-6925

Received: 24/07/2026 - **Accepted:** 01/08/2026
Vol: 13.19
DOI: 10.66104/s9gqd050
Pages: 1-32

Quadro 1 - Caracterização dos estudos incluídos conforme critérios de elegibilidade.

Autores (ano)	**Desenho do estudo**	**Objetivos**	**Resultados principais**	**Conclusões**	**Relação com a pergunta norteadora**
Avishai et al. (2022)	Coorte retrospectivo	Examinar a ocorrência de MRONJ em pacientes que usam agentes modificadores ósseos (BMAs) para indicações oncológicas e submetidos à extração dentária.	Inflamação/infecção local foi principal fator de risco; extrações e início prévio da terapia aumentam risco.	O controle da infecção antes da cirurgia é essencial para reduzir ocorrência de MRONJ.	Local/infecciosa
Calik et al. (2024)	Estudo caso-controle	Esclarecer as complexas implicações e considerações clínicas associadas à terapia com bifosfonatos no contexto da metástase do câncer, com foco específico em seus efeitos no sistema estomatognático.	A má higiene bucal foi associada ao risco de MRONJ, com melhora após acompanhamento clínico odontológico.	A má higiene oral foi identificada como um fator de risco, e a profilaxia dentária deve ser parte integrante do cuidado de pacientes submetidos à terapia com bisfosfonatos	Direta – higiene bucal/biofilme
D'Agostino et al. (2023)	Estudo retrospectivo	Investigar a relação potencial entre	Pacientes com MRONJ apresentaram	A higiene pode influenciar	Direta – higiene bucal/biofilme

CC BY

REMUNOM
ISSN 2178-6925

Received: 24/07/2026 - **Accepted:** 01/08/2026
Vol: 13.19
DOI: 10.66104/s9gqd050
Pages: 1-32

	observacional	higiene bucal deficiente e MRONJ.	higiene bucal precária, sem correlação clara com estágio da doença.	progressão, mas relação com início ainda não é conclusiva.	
Eleutherakis-Papaiakovou; Bamias (2017)	Revisão de literatura	Revisar a literatura sobre a epidemiologia, fatores de risco sistêmicos e locais, fisiopatologia (incluindo o papel dos bisfosfonatos e do denossumabe), manifestações clínicas, evolução e prognóstico, medidas preventivas e opções de manejo médico e cirúrgico da MRONJ	A infecção na mandíbula, frequentemente associada ao biofilme microbiano oral, e a má higiene bucal, aumentam significativamente o risco de MRONJ em pacientes que tomam medicamentos antirreabsortivos, como bisfosfonatos e denosumabe.	A importância da prevenção e do manejo multidisciplinar da MRONJ, com foco particular na manutenção da saúde bucal e na higiene para mitigar os riscos associados ao tratamento com agentes antirreabsortivos.	Local/infecciosa
Ferreira et al. (2021)	Estudo transversal	Avaliar o perfil de pacientes em terapias antirreabsortivas para	Observou-se uma alta prevalência de doenças bucais e	Embora medidas preventivas não excluam a	Direta – higiene bucal/biofilme

CC BY

REMUNOM
ISSN 2178-6925

Received: 24/07/2026 - **Accepted:** 01/08/2026
Vol: 13.19
DOI: 10.66104/s9gqd050
Pages: 1-32

		tratamento do câncer e avaliar a presença de lesões orais, o estado de higiene oral e o conhecimento sobre MRONJ	higiene inadequada entre pacientes do estudo.	possibilidade de MRONJ, elas demonstraram reduzir o risco. Medidas preventivas podem ser usadas para ajudar pacientes potencialmente em risco e devem ser incentivadas.	
Fusco et al. (2022)	Relatório de Conferência	Expor as atualizações sobre prevenção, diagnóstico, farmacovigilância e tratamento da MRONJ.	A higiene oral e tratamento periodontal são relevantes; exames de imagem e cirurgia auxiliam no diagnóstico e manejo da MRONJ.	Higiene oral, diagnóstico por imagem e abordagem cirúrgica são fundamentais no manejo e prevenção da MRONJ.	Preventiva/procedimental
Galiti et al. (2022)	Revisão da literatura	Apresentar o conhecimento atual sobre a MRONJ e os avanços recentes para melhores práticas clínicas e	Boa saúde bucal e acompanhamento odontológico são essenciais; maioria dos casos ocorre	Manutenção da saúde bucal reduz risco e melhora qualidade de vida dos pacientes.	Preventiva/procedimental

CC BY

REMUNOM
ISSN 2178-6925

Received: 24/07/2026 - **Accepted:** 01/08/2026
Vol: 13.19
DOI: 10.66104/s9gqd050
Pages: 1-32

		tratamento.	até 3 anos.		
García-Martínez et al. (2017)	Ensaio clínico randomizado	Avaliar a eficácia de um programa de educação em saúde na conscientização e modificação dos fatores de risco para o desenvolvimento de osteonecrose dos maxilares em pacientes tratados com bifosfonatos.	Educação em saúde melhora hábitos e reduz fatores de risco modificáveis.	Intervenções educativas são eficazes na prevenção da MRONJ.	Preventiva/procedimental
Goodday (2015)	Revisão de literatura	Revisar a literatura sobre as estratégias de prevenção da MRONJ destacando a importância de ações preventivas antes e durante o tratamento.	Doenças periodontais e biofilme favorecem infecção e desenvolvimento da MRONJ, levando a invasão bacteriana após procedimentos cirúrgicos e ao desenvolvimento da osteonecrose.	Prevenção deve iniciar antes e durante o tratamento com foco na higiene bucal	Preventiva/procedimental
Inchingolo	Revisão	Realizar uma	A prevenção	Higiene oral	Contextual –

CC BY

REMUNOM
ISSN 2178-6925

Received: 24/07/2026 - **Accepted:** 01/08/2026
Vol: 13.19
DOI: 10.66104/s9gqd050
Pages: 1-32

et al. (2023)	sistemática com relatos de casos	revisão sistemática da literatura para analisar as opções de tratamento disponíveis para MRONJ, examinando a eficácia de cada tratamento.	da MRONJ inclui avaliação odontológica prévia, educação do paciente e manutenção da higiene com acompanhamento regular.	adequada e educação do paciente são essenciais na prevenção e controle da MRONJ.	tratamento/prevenção
Jardim Caldas et al. (2021)	Estudo transversal	Investigar a associação entre a condição de saúde bucal e a ocorrência de MRONJ em pacientes com câncer submetidos à terapia com bisfosfonatos.	Os pacientes do estudo apresentaram saúde bucal precária e inflamação periodontal frequente.	Controle de infecções e higiene são fundamentais na prevenção da MRONJ.	Local/infecciosa
Kammerhofer et al. (2023)	Caso-controle	Avaliar as associações entre hiperglicemia e o desenvolvimento de osteonecrose da mandíbula relacionada a medicamentos.	Pacientes do grupo da MRONJ tiveram maior prevalência de hiperglicemia em comparação com o grupo controle; Medicamentos anti-reabsortivos,	Cuidado odontológico e controle sistêmico são essenciais na prevenção da MRONJ.	Contextual – fator sistêmico

CC BY

REMUNOM
ISSN 2178-6925

Received: 24/07/2026 - **Accepted:** 01/08/2026
Vol: 13.19
DOI: 10.66104/s9gqd050
Pages: 1-32

			particularmente bifosfonatos e denosumabe, foram fatores de risco comuns para o desenvolvimento da MRONJ nos participantes.		
Khan et al. (2017)	Revisão de literatura	Revisar casos de MRONJ e a aplicação das recomendações da Força-Tarefa Internacional sobre MRONJ para o diagnóstico e tratamento.	A má higiene bucal é um fator de risco para MRONJ. Para minimizar o desenvolvimento em pacientes de risco, exames odontológicos regulares são recomendados, e a higiene bucal deve ser melhorada, com infecções locais gerenciadas o mais cedo possível	A ênfase na boa higiene bucal e no uso de enxaguantes bucais antimicrobianos, juntamente com o tratamento eficaz de infecções orais, beneficia os resultados clínicos	Preventiva/procedimental
Mauceri et al. (2022)	Relatório de especialistas	Fornecer orientação aos profissionais de saúde,	Abordagens preventivas, diagnóstico precoce e	O cirurgião-dentista têm papel relevante na	Preventiva/procedimental

CC BY

REMUNOM
ISSN 2178-6925

Received: 24/07/2026 - **Accepted:** 01/08/2026
Vol: 13.19
DOI: 10.66104/s9gqd050
Pages: 1-32

		particularmente higienistas dentais, no tratamento da MRONJ por meio de estratégias de cuidados preventivos.	atuação multidisciplinar melhoram os resultados clínicos da MRONJ.	prevenção, educação e diagnóstico precoce.	
Mauceri; Coppini; Campisi (2022)	Coorte retrospectivo	Avaliar o início de MRONJ em pacientes com câncer de mama após a mudança de dose baixa para alta de agentes modificadores ósseos devido ao desenvolvimento de metástases ósseas.	Higiene bucal deficiente foi fator de risco principalmente em pacientes que migraram para altas doses de agentes ósseos.	Prevenção e controle clínico são importantes, especialmente em pacientes em terapia de alta dose.	Contextual – farmacológico/terapêutico
Migliorati (2022)	Revisão de literatura	Fornecer uma visão geral atualizada da MRONJ em pacientes com câncer, com foco na compreensão, diagnóstico, tratamento e prevenção dessa	Existem lacunas de pesquisa na compreensão dos mecanismos exatos que levam à MRONJ, as interações desses mecanismos,	Higiene oral e acompanhamento odontológico são importantes para reduzir o risco de MRONJ em pacientes com câncer em	Contextual – revisão clínica

CC BY

REMUNOM
ISSN 2178-6925

Received: 24/07/2026 - **Accepted:** 01/08/2026
Vol: 13.19
DOI: 10.66104/s9gqd050
Pages: 1-32

		complicação oral.	a eficácia dos protocolos de tratamento, o papel da osteoimunidade e a presença de predisposições genéticas entre as populações.	tratamento com medicamentos como bifosfonatos e denosumabe; .	
Nespoli et al. (2021)	Relato de caso	Apresentar um relato de caso de MRONJ associada à infecção dentária e ao envolvimento secundário de um implante próximo.	Tratamento cirúrgico com remoção do osso necrótico resultou em boa cicatrização e reabilitação.	Monitoramento e prevenção são essenciais, especialmente antes e durante terapias de risco.	Local/infecciosa
Nica et al. (2021)	Observacional prospectivo	Projetar e aplicar uma terapia composta e de abordagem em estágio combinando antibioterapia, tratamento cirúrgico e fotobiomodulação (FBM) para a prevenção ou tratamento de lesões de	Tratamento cirúrgico com remoção do osso necrótico resultou em boa cicatrização e reabilitação.	Prevenção e controle de infecções são fundamentais no manejo da MRONJ.	Contextual – tratamento

CC BY

REMUNOM
ISSN 2178-6925

Received: 24/07/2026 - **Accepted:** 01/08/2026
Vol: 13.19
DOI: 10.66104/s9gqd050
Pages: 1-32

		MRONJ.			
Otto et al. (2015)	Coorte retrospectivo	Investigar o resultado das extrações dentárias em pacientes em tratamento com bifosfonatos.	Infecções locais são principais fatores de risco, mais que extrações dentárias.	A higiene bucal deficiente é um fator de risco significativo que contribui para a ocorrência da MRONJ, pois favorece a presença de infecções locais	Local/infecciosa
Ozyurtsevenet al. (2021)	Caso-controle	Investigar os polimorfismos genéticos, especificamente as variantes da enzima endotelial eNOS, em pacientes com mieloma múltiplo (MM) que desenvolvem MRONJ.	Associação entre fatores genéticos (eNOS) e pior condição de saúde bucal no desenvolvimento da MRONJ.	Higiene bucal e fatores genéticos influenciam o risco e desenvolvimento da doença.	Contextual – fator genético
Poxleitner et al. (2017)	Revisão sistemática	Revisar a literatura sobre a prevenção da MRONJ	Infecções e doença periodontal são fatores importantes para o desenvolvimento da	Prevenção multifatorial com controle de infecção bucal é essencial na prevenção e controle da	Preventiva/procedimental

CC BY

REMUNOM
ISSN 2178-6925

Received: 24/07/2026 - **Accepted:** 01/08/2026
Vol: 13.19
DOI: 10.66104/s9gqd050
Pages: 1-32

			MRONJ, a prevenção reduz a sua incidência.	MRONJ.	
Rupel et al. (2021)	Transversal	Analisar retrospectivamente prontuários de indivíduos candidatos a terapias médicas com risco garantido de MRONJ observados na Unidade Odontológica do Hospital de Gorizia de 2011 a 2019.	Saúde bucal adequada na avaliação inicial é fator protetor importante; protocolos com múltiplas extrações podem aumentar o risco de MRONJ	Necessidade de melhor definição dos critérios de manutenção ou extração dentária na prevenção da MRONJ.	Preventiva/procedimental
Teresi et al. (2019)	Relato de caso	Relatar o uso inovador da cirurgia ultrassônica guiada no tratamento de uma MRONJ bilateral estágio 2b, visando melhorar a precisão cirúrgica, reduzir o tempo de cirurgia, minimizar o	A utilização da navegação ultrassônica permitiu remoção precisa do osso afetado com bons resultados clínicos.	A tecnologia de navegação ultrassônica mostrou-se eficaz; higiene oral continua importante na prevenção de complicações.	Contextual – tratamento

CC BY

REMUNOM
ISSN 2178-6925

Received: 24/07/2026 - **Accepted:** 01/08/2026
Vol: 13.19
DOI: 10.66104/s9gqd050
Pages: 1-32

		trauma tecidual e aumentar a segurança do procedimento.			
Vidal-Real et al. (2015)	Estudo retrospectivo	Determinar a prevalência de MRONJ em pacientes submetidos a terapia intravenosa com bisfosfonatos e identificar fatores de risco para desenvolver a condição, com o objetivo de estabelecer um protocolo para reduzir o risco de MRONJ	Observou-se que a boa saúde periodontal está associada à menor ocorrência de MRONJ.	A má condição periodontal é fator de risco importante para o desenvolvimento de MRONJ.	Local/infecciosa
Yamamoto et al. (2020)	Retrospectivo	Avaliar a relação entre fatores de risco para MRONJ e achados intraorais em pacientes com fratura de quadril.	A população idosa é mais propensa à periodontite e a uma maior inflamação óssea alveolar, o que reforça a importância da avaliação da saúde	Triagem e avaliação da saúde bucal são importantes em pacientes de risco para MRONJ.	Local/infecciosa

CC BY

REMUNOM
ISSN 2178-6925

Received: 24/07/2026 - **Accepted:** 01/08/2026
Vol: 13.19
DOI: 10.66104/s9gqd050
Pages: 1-32

			bucal.		

Fonte: Próprios autores

3.1 Higiene bucal e biofilme

Os estudos que avaliaram mais diretamente as condições de higiene bucal sugerem associação entre higiene oral desfavorável e maior ocorrência ou risco clínico de MRONJ. Entretanto, essa relação deve ser interpretada com cautela, uma vez que a higiene bucal parece atuar em interação com outros fatores locais, sistêmicos e farmacológicos, não sendo possível caracterizá-la isoladamente como causa da doença (Calik et al., 2024; D'Agostino et al., 2023; Ferreira et al., 2021).

D'Agostino et al. (2023), ao investigarem especificamente a possível relação entre higiene bucal deficiente e MRONJ, observaram condições precárias de higiene oral entre os pacientes avaliados. Contudo, os autores não identificaram correlação significativa entre o índice de higiene oral e o estágio da doença, indicando que a condição de higiene, isoladamente, não explica a gravidade ou progressão da MRONJ. Dessa forma, os achados sugerem que a higiene bucal pode representar um fator local modificável, mas inserido em uma etiologia multifatorial (D'Agostino et al., 2023).

Calik et al. (2024), em pacientes com câncer de mama e próstata e metástases ósseas submetidos à terapia com bifosfonatos, identificaram associação entre higiene bucal inadequada e risco de MRONJ, reforçando a importância do acompanhamento odontológico desses indivíduos. De maneira semelhante, Ferreira et al. (2021) observaram elevada prevalência de doenças bucais e condições inadequadas de higiene oral entre pacientes oncológicos em uso de medicamentos antirreabsortivos, destacando a relevância das medidas preventivas, embora estas não eliminem completamente a possibilidade de ocorrência da MRONJ (Calik et al., 2024; Ferreira et al., 2021).

A relação entre higiene bucal e MRONJ também pode estar associada ao acúmulo de biofilme e às condições inflamatórias decorrentes de seu controle inadequado. Eleutherakis-Papaiakovou e Bamias (2017) destacaram a presença de biofilme microbiano oral e condições desfavoráveis de higiene entre os fatores locais

CC BY

REMUNOM
ISSN 2178-6925

Received: 24/07/2026 - **Accepted:** 01/08/2026
Vol: 13.19
DOI: 10.66104/s9gqd050
Pages: 1-32

relacionados à MRONJ. Goodday (2015), por sua vez, ressaltou que biofilme, doença periodontal e infecção podem compor um ambiente local desfavorável em pacientes submetidos a terapias associadas ao risco de osteonecrose. Assim, a influência da higiene bucal parece ocorrer predominantemente de maneira indireta, por meio de sua interação com processos inflamatórios e infecciosos locais (Eleutherakis-Papaiakovou; Bamias, 2017; Goodday, 2015).

3.2 Doença periodontal, inflamação e infecção odontogênica

Embora a higiene bucal deficiente, biofilme, doença periodontal e infecção odontogênica sejam condições relacionadas, esses conceitos não devem ser utilizados como sinônimos. A higiene bucal está predominantemente relacionada às condições e práticas de controle do biofilme, enquanto periodontite, abscessos e outras infecções odontogênicas constituem condições clínicas específicas. Essa distinção é relevante porque parte significativa dos estudos incluídos identificou associação entre MRONJ e processos inflamatórios ou infecciosos estabelecidos, e não necessariamente com a higiene bucal isoladamente (Avishai et al., 2022; Jardim Caldas et al., 2021; Otto et al., 2015; Vidal-Real et al., 2015).

Avishai et al. (2022), ao analisarem pacientes oncológicos em uso de agentes modificadores ósseos submetidos a extrações dentárias, observaram que inflamação ou infecção local estava presente em parcela importante dos casos relacionados à MRONJ. Os autores destacaram a relevância do controle da infecção antes da realização do procedimento cirúrgico, sugerindo que a condição local preexistente deve ser considerada na interpretação do risco relacionado às extrações (Avishai et al., 2022).

Otto et al. (2015) também observaram que infecções locais apresentavam papel relevante na ocorrência de MRONJ em pacientes submetidos a extrações dentárias durante terapia com bifosfonatos. Os achados indicaram que a presença de infecção poderia ter maior importância para o risco clínico do que a extração isoladamente, reforçando a necessidade de considerar o processo patológico que motivou o procedimento odontológico (Otto et al., 2015).

A condição periodontal também foi abordada em diferentes estudos. Jardim

CC BY

REMUNOM
ISSN 2178-6925

Received: 24/07/2026 - **Accepted:** 01/08/2026
Vol: 13.19
DOI: 10.66104/s9gqd050
Pages: 1-32

Caldas et al. (2021) observaram condição de saúde bucal desfavorável e inflamação periodontal frequente em pacientes com câncer submetidos à terapia com bifosfonatos. Vidal-Real et al. (2015), por sua vez, identificaram associação entre melhor saúde periodontal e menor ocorrência de MRONJ, enquanto condições periodontais desfavoráveis estiveram associadas a maior risco. Yamamoto et al. (2020) também destacaram a presença de periodontite e inflamação óssea alveolar em indivíduos considerados de risco, reforçando a relevância da avaliação odontológica desses pacientes (Jardim Caldas et al., 2021; Vidal-Real et al., 2015; Yamamoto et al., 2020).

Nespoli et al. (2021), em seu relato de caso, apresentaram MRONJ associada à infecção dentária com envolvimento secundário de implante adjacente, demonstrando clinicamente a possível interação entre foco infeccioso local e evolução da condição. Entretanto, por se tratar de um relato de caso, esse achado possui natureza observacional e não permite estabelecer uma relação causal generalizável (Nespoli et al., 2021).

Poxleitner et al. (2017), em sua revisão sistemática sobre prevenção da MRONJ, também apontaram doença periodontal e infecção como importantes condições locais relacionadas ao desenvolvimento da doença e destacaram a relevância do controle de focos infecciosos como parte de estratégias preventivas. Dessa forma, o conjunto dos estudos sugere que inflamação periodontal e infecção odontogênica constituem importantes componentes locais associados à MRONJ, embora sua influência deva ser analisada em conjunto com a exposição medicamentosa e outros fatores individuais (Poxleitner et al., 2017).

3.3 Procedimentos dentoalveolares e estratégias preventivas

As extrações dentárias estão frequentemente associadas à manifestação clínica da MRONJ. Entretanto, a interpretação desse achado requer cautela, pois muitos dentes submetidos à extração apresentam previamente infecção odontogênica, doença periodontal, mobilidade ou outros processos inflamatórios. Dessa forma, nem sempre é possível distinguir completamente o efeito do procedimento cirúrgico daquele decorrente da doença local que motivou sua

CC BY

REMUNOM
ISSN 2178-6925

Received: 24/07/2026 - **Accepted:** 01/08/2026
Vol: 13.19
DOI: 10.66104/s9gqd050
Pages: 1-32

indicação (Avishai et al., 2022; Otto et al., 2015; Rupel et al., 2021).

Avishai et al. (2022) destacaram que o controle da inflamação ou infecção antes da cirurgia apresenta relevância para a redução da ocorrência de MRONJ em pacientes oncológicos submetidos a extrações. Otto et al. (2015) também apontaram que a infecção local pode exercer papel importante no risco relacionado às extrações. Esses achados reforçam que o procedimento dentário cirúrgico não deve ser interpretado isoladamente como causa da MRONJ, devendo-se considerar a condição clínica preexistente do sítio operado (Avishai et al., 2022; Otto et al., 2015).

Rupel et al. (2021), ao analisarem pacientes candidatos a terapias associadas ao risco de MRONJ, observaram que a condição inicial de saúde bucal possui importância na avaliação preventiva. Entretanto, os autores também apontaram a necessidade de critérios mais bem definidos para a indicação de manutenção ou extração dentária, uma vez que protocolos envolvendo múltiplas extrações podem representar intervenções relevantes no contexto do risco de MRONJ (Rupel et al., 2021).

A prevenção odontológica constitui tema recorrente nos estudos analisados. Galiti et al. (2022) destacaram a importância da manutenção da saúde bucal e do acompanhamento odontológico em pacientes expostos a medicamentos relacionados à MRONJ. Goodday (2015) reforçou a necessidade de medidas preventivas antes e durante o tratamento, incluindo controle das condições bucais e infecciosas. Khan et al. (2017) também recomendaram exames odontológicos regulares, melhora das condições de higiene bucal e tratamento precoce de infecções locais em pacientes considerados de risco (Galiti et al., 2022; Goodday, 2015; Khan et al., 2017).

García-Martínez et al. (2017), ao realizarem um ensaio clínico randomizado, avaliaram uma intervenção educativa voltada ao conhecimento e modificação de fatores de risco relacionados à osteonecrose em pacientes tratados com bifosfonatos. Os resultados demonstraram melhora dos hábitos e do conhecimento dos participantes, apoiando a utilização de estratégias educativas como componente da prevenção odontológica (García-Martínez et al., 2017).

Mauceri et al. (2022), em sua publicação direcionada aos cuidados

CC BY

REMUNOM
ISSN 2178-6925

Received: 24/07/2026 - **Accepted:** 01/08/2026
Vol: 13.19
DOI: 10.66104/s9gqd050
Pages: 1-32

preventivos, destacaram o papel dos profissionais de saúde bucal na educação do paciente, prevenção primária e identificação precoce de alterações relacionadas à MRONJ. De forma semelhante, Migliorati (2022) ressaltou a importância da estabilização da saúde bucal antes do início da terapia medicamentosa e da integração entre profissionais da odontologia e medicina no acompanhamento desses pacientes (Mauceri et al., 2022; Migliorati, 2022).

Embora essas estratégias contribuam para o controle de fatores locais modificáveis, a prevenção odontológica não deve ser apresentada como garantia de ausência de MRONJ. Ferreira et al. (2021) destacaram que medidas preventivas podem reduzir fatores associados ao risco, mas não eliminam completamente a possibilidade de ocorrência da doença. Portanto, avaliação odontológica, educação em saúde, controle de infecções, manutenção da higiene bucal e acompanhamento clínico devem ser compreendidos como estratégias de redução de risco dentro de uma condição multifatorial (Ferreira et al., 2021).

3.4 Fatores sistêmicos, farmacológicos e contexto clínico

A ocorrência da MRONJ não depende exclusivamente das condições locais de saúde bucal. Fatores sistêmicos, características da terapia medicamentosa, indicação clínica, intensidade da exposição e susceptibilidade individual também interferem na interpretação do risco, demonstrando a natureza multifatorial da doença (Kammerhofer et al., 2023; Mauceri; Coppini; Campisi, 2022; Migliorati, 2022; Ozyurtseven et al., 2021).

Kammerhofer et al. (2023) investigaram especificamente a associação entre hiperglicemia e MRONJ, observando maior prevalência dessa alteração metabólica entre pacientes acometidos pela doença. Dessa forma, esse estudo contribui principalmente para a compreensão da influência de fatores sistêmicos e não deve ser interpretado como evidência direta da relação entre higiene bucal e MRONJ (Kammerhofer et al., 2023).

Ozyurtseven et al. (2021) investigaram polimorfismos da enzima endotelial eNOS em pacientes com mieloma múltiplo que desenvolveram MRONJ, identificando relação entre fatores genéticos e condições de saúde bucal. Esse

CC BY

REMUNOM
ISSN 2178-6925

Received: 24/07/2026 - **Accepted:** 01/08/2026
Vol: 13.19
DOI: 10.66104/s9gqd050
Pages: 1-32

achado reforça a possibilidade de interação entre susceptibilidade individual e fatores locais, mas, devido ao objetivo predominantemente genético do estudo, sua contribuição para a pergunta central desta revisão deve ser considerada contextual (Ozyurtseven et al., 2021).

Fatores relacionados à intensidade da terapia também merecem consideração. Mauceri, Coppini e Campisi (2022) avaliaram pacientes com câncer de mama que passaram de esquemas de baixa dose para altas doses de agentes modificadores ósseos em decorrência do desenvolvimento de metástases ósseas. Os autores observaram que o aumento da intensidade terapêutica, associado a condições bucais desfavoráveis, estava relacionado a maior risco clínico, reforçando a importância do monitoramento odontológico contínuo desses pacientes (Mauceri; Coppini; Campisi, 2022).

Os diferentes contextos clínicos também devem ser considerados. A MRONJ é particularmente relevante entre pacientes oncológicos submetidos a terapias antirreabsortivas para metástases ósseas ou mieloma múltiplo, embora também possa ocorrer em indivíduos que recebem esses medicamentos para osteoporose e outras doenças ósseas não malignas. Assim, os resultados obtidos em populações oncológicas submetidas a esquemas terapêuticos de maior intensidade não devem ser automaticamente generalizados para todos os pacientes expostos a medicamentos antirreabsortivos (Fusco et al., 2022; Migliorati, 2022).

Alguns estudos incluídos apresentam ainda objetivos predominantemente relacionados ao tratamento da MRONJ. Inchingolo et al. (2023), por exemplo, avaliaram diferentes estratégias terapêuticas, enquanto Nica et al. (2021) investigaram uma abordagem combinando antibioticoterapia, cirurgia e fotobiomodulação. Teresi et al. (2019), por sua vez, relatou o emprego de cirurgia ultrassônica guiada no tratamento da doença. Esses trabalhos contribuem para contextualizar manejo e prevenção, mas não devem ser utilizados como evidência direta de que a higiene bucal determine o surgimento da MRONJ (Inchingolo et al., 2023; Nica et al., 2021; Teresi et al., 2019).

3.5 Heterogeneidade das evidências e limitações da revisão

CC BY

REMUNOM
ISSN 2178-6925

Received: 24/07/2026 - **Accepted:** 01/08/2026
Vol: 13.19
DOI: 10.66104/s9gqd050
Pages: 1-32

Os estudos incluídos nesta revisão apresentam heterogeneidade importante quanto ao delineamento, população estudada, indicação terapêutica, medicamentos utilizados e desfechos investigados. Foram incluídos estudos observacionais, ensaio clínico, revisões da literatura, revisão sistemática, posicionamentos de especialistas e relatos de caso. Dessa forma, os achados provenientes desses diferentes delineamentos não apresentam a mesma capacidade inferencial e não devem ser interpretados como evidências equivalentes.

Essa distinção é particularmente importante porque estudos como D'Agostino et al. (2023), Jardim Caldas et al. (2021), Otto et al. (2015) e Vidal-Real et al. (2015) avaliam associações clínicas em populações específicas, enquanto publicações como Goodday (2015), Khan et al. (2017), Galiti et al. (2022) e Migliorati (2022) sintetizam ou discutem evidências previamente disponíveis. Por sua vez, relatos de caso como Nespoli et al. (2021) e Teresi et al. (2019) oferecem observações clínicas relevantes, mas possuem capacidade limitada para sustentar inferências sobre fatores de risco populacionais.

Outra limitação da presente revisão é a ausência de avaliação formal da qualidade metodológica ou do risco de viés dos estudos incluídos. Em razão dessa ausência, não foi estabelecida uma hierarquia quantitativa entre as evidências, sendo os resultados analisados de acordo com o delineamento e a natureza da contribuição de cada estudo. Consequentemente, as associações identificadas devem ser interpretadas com cautela, especialmente quando se considera uma possível relação causal entre higiene bucal e MRONJ.

Considerando essas limitações, o conjunto das evidências analisadas sugere que a higiene bucal deficiente pode atuar de maneira indireta no contexto da MRONJ, especialmente por favorecer condições relacionadas ao acúmulo de biofilme, inflamação periodontal e infecção odontogênica. Essas condições locais interagem com fatores sistêmicos, farmacológicos e procedimentais, reforçando a interpretação da MRONJ como doença de etiologia multifatorial (D'Agostino et al., 2023; Avishai et al., 2022; Jardim Caldas et al., 2021; Otto et al., 2015; Vidal-Real et al., 2015).

Assim, a literatura analisada não permite afirmar que a higiene bucal deficiente, isoladamente, cause MRONJ. A interpretação mais consistente é a de

CC BY

REMUNOM
ISSN 2178-6925

Received: 24/07/2026 - **Accepted:** 01/08/2026
Vol: 13.19
DOI: 10.66104/s9gqd050
Pages: 1-32

que condições desfavoráveis de higiene constituem um possível fator modificável capaz de contribuir para um ambiente local inflamatório e infeccioso, que, em pacientes farmacologicamente suscetíveis, pode estar associado ao desenvolvimento da doença. A avaliação odontológica prévia, o controle das infecções, a manutenção da saúde periodontal, a educação em saúde e o acompanhamento multiprofissional permanecem, portanto, relevantes para a redução de fatores de risco modificáveis, embora não garantam a prevenção completa da MRONJ (D'Agostino et al., 2023; Galiti et al., 2022; Goodday, 2015; Khan et al., 2017; Mauceri et al., 2022).

4. Considerações finais

Os achados desta revisão sugerem que a higiene bucal deficiente pode contribuir indiretamente para o desenvolvimento da osteonecrose dos maxilares relacionada a medicamentos (MRONJ), principalmente por favorecer o acúmulo de biofilme, a inflamação periodontal e as infecções odontogênicas. Entretanto, as evidências disponíveis não permitem considerá-la um fator causal independente, uma vez que a MRONJ apresenta etiologia multifatorial, envolvendo também fatores farmacológicos, sistêmicos e relacionados a procedimentos dentários cirúrgicos.

Nesse contexto, a manutenção da higiene bucal, o controle de focos infecciosos, a avaliação odontológica prévia e o acompanhamento periódico constituem medidas relevantes para reduzir fatores de risco modificáveis, embora não eliminem completamente a possibilidade de ocorrência da MRONJ. Assim, a higiene bucal deve ser compreendida como parte de um conjunto de condições locais que, em pacientes farmacologicamente suscetíveis, podem contribuir para o desenvolvimento da doença, sendo necessários estudos adicionais para determinar com maior precisão a magnitude e a independência dessa associação.

Referências

ALDHALAAN, Nouf A.; BAQAIS, Asma; AL-OMAR, Ahmad. Medication-related Osteonecrosis of the Jaw: A Review. **Cureus**, v. 12, n. 2, p. 6–13, 2020.

CC BY

REMUNOM
ISSN 2178-6925

Received: 24/07/2026 - **Accepted:** 01/08/2026
Vol: 13.19
DOI: 10.66104/s9gqd050
Pages: 1-32

AVISHAI, Gal *et al.* Minimizing MRONJ after Tooth Extraction in Cancer Patients Receiving Bone-Modifying Agents. **Journal of Clinical Medicine**, v. 11, n. 7, p. 1–10, 2022.

CALIK, Jacek *et al.* Impact of Bisphosphonate Therapy on Oral Health in Patients with Breast and Prostate Cancer and Bone Metastases: A Comprehensive Study. **Cancers**, v. 16, n. 6, 1 mar. 2024.

CHAPPLE, Iain L. C. *et al.* Periodontal health and gingival diseases and conditions on an intact and a reduced periodontium: Consensus report of workgroup 1 of the 2017 World Workshop on the Classification of Periodontal and Peri-Implant Diseases and Conditions. **Journal of periodontology**, v. 89, n. December 2017, p. S74–S84, 2018.

D'AGOSTINO, Silvia *et al.* Potential Relationship between Poor Oral Hygiene and MRONJ : An Observational Retrospective Study. **International Journal of Environmental Research and Public Health**, v. 20, n. 5402, p. 1–9, 2023.

ELEUTHERAKIS-PAPAIAKOVOU, Evangelos; BAMIAS, Aristotelis. **Antiresorptive treatment-associated ONJ**. **European Journal of Cancer Care**Blackwell Publishing Ltd, , 1 nov. 2017.

FERREIRA, Vitor Hugo Candido *et al.* Antiresorptive medication in oncology: The clinical and dental profile of patients in a reference center. **Journal of the Korean Association of Oral and Maxillofacial Surgeons**, v. 47, n. 1, p. 20–24, 28 fev. 2021.

FUSCO, Vittorio *et al.* ONJ (MRONJ) Update 2021—Osteonecrosis of Jaw Related to Bisphosphonates and Other Drugs—Prevention, Diagnosis, Pharmacovigilance, Treatment: A 2021 Web Event. **Oral**, v. 2, n. 2, p. 137–147, 2022.

CC BY

REMUNOM
ISSN 2178-6925

Received: 24/07/2026 - **Accepted:** 01/08/2026
Vol: 13.19
DOI: 10.66104/s9gqd050
Pages: 1-32

GALITI, Dimitra *et al.* Medication Related Osteonecrosis of the Jaw (MRONJ). Review and recent advances. **Forum of Clinical Oncology**, v. 13, n. 1, p. 38–47, 2022.

GARCÍA-MARTÍNEZ, Lucía *et al.* Intervención para la mejora del conocimiento de los factores de riesgo para el desarrollo de osteonecrosis maxilar en pacientes a tratamiento con bisfosfonatos. Ensayo clínico aleatorizado. **Enfermeria Clinica**, v. 27, n. 6, p. 352–360, 1 nov. 2017.

GKOUVERIS, Ioannis *et al.* Macrophage Involvement in Medication-Related Osteonecrosis of the Jaw (MRONJ): A Comprehensive , Short Review. **Cancers**, v. 14, n. 330, p. 1–14, 2022.

GOODDAY, Reginald H. **Preventive Strategies for Patients at Risk of Medication-related Osteonecrosis of the Jaw**. **Oral and Maxillofacial Surgery Clinics of North America**W.B. Saunders, , 1 nov. 2015.

INCHINGOLO, Angelo Michele *et al.* MRONJ Treatment Strategies: A Systematic Review and Two Case Reports. **Applied Sciences (Switzerland)**, v. 13, n. 7, p. 1–37, 2023.

JARDIM CALDAS, Rogério *et al.* Oral health condition in cancer patients under bisphosphonate therapy. **Supportive Care in Cancer**, v. 29, n. 12, p. 7687–7694, 1 dez. 2021.

K, Sathya Narayanan *et al.* Poor oral hygiene in elective surgeries and the plight of anaesthesiologists : Ignorance or obliviousness? **Letters to Editor**, v. 67, n. 5, p. 2023, 2023.

KAMMERHOFER, Gabor *et al.* Association between Hyperglycemia and

CC BY

REMUNOM
ISSN 2178-6925

Received: 24/07/2026 - **Accepted:** 01/08/2026
Vol: 13.19
DOI: 10.66104/s9gqd050
Pages: 1-32

Medication-Related Osteonecrosis of the Jaw (MRONJ). **Journal of Clinical Medicine Article**, v. 12, p. 1–11, 2023.

KHAN, Aliya A. *et al.* **Case-Based Review of Osteonecrosis of the Jaw (ONJ) and Application of the International Recommendations for Management From the International Task Force on ONJ**. **Journal of Clinical Densitometry**Elsevier Inc., , 1 jan. 2017.

MAUCERI, Rodolfo *et al.* The preventive care of medication-related osteonecrosis of the jaw (MRONJ): a position paper by Italian experts for dental hygienists. **Supportive Care in Cancer**, v. 30, n. 8, p. 6429–6440, 2022.

MAUCERI, Rodolfo; COPPINI, Martina; CAMPISI, Giuseppina. Onset of MRONJ in Breast Cancer Patients after Switching from Low to High Dose of Bone Modifying Agents Due to Bone Metastases Development: A Single Center Retrospective Cohort Study. **Oral**, v. 2, n. 4, p. 274–285, 2022.

MIGLIORATI, Cesar A.; BRENNAN, Michael T.; PETERSON, Douglas E. Medication-Related Osteonecrosis of the Jaws. **Journal of the National Cancer Institute - Monographs**, v. 2019, n. 53, p. 107–115, 2019.

MIGLIORATI, Cesar Augusto. Oral Complications in Cancer Patients–Medication-Related Osteonecrosis of the Jaw (MRONJ). **Frontiers in Oral Health**, v. 3, n. April, p. 1–6, 2022.

MORENO-RABIÉ, Catalina *et al.* Radiographic predictors for MRONJ in oncologic patients undergoing tooth extraction. **Scientific Reports**, n. 0123456789, p. 1–11, 2022.

NESPOLI, Stefania *et al.* MRONJ ASSOCIATED WITH DENTAL INFECTION AND SECONDARY INVOLVEMENT OF THE NEARBY IMPLANT : A CASE REPORT.

CC BY

REMUNOM
ISSN 2178-6925

Received: 24/07/2026 - **Accepted:** 01/08/2026
Vol: 13.19
DOI: 10.66104/s9gqd050
Pages: 1-32

Qeios, v. 1.2, n. 11, p. 4–9, 2021.

NICA, Diana Florina *et al.* Complementarity of photo-biomodulation, surgical treatment, and antibiotherapy for medication-related osteonecrosis of the jaws (Mronj). **Medicina (Lithuania)**, v. 57, n. 2, p. 1–14, 2021.

OTTO, Sven *et al.* Tooth extraction in patients receiving oral or intravenous bisphosphonate administration: A trigger for BRONJ development? **Journal of Cranio-Maxillofacial Surgery**, v. 43, n. 6, p. 847–854, 1 jul. 2015.

OTTO, Sven *et al.* Infection as an Important Factor in Medication-Related Osteonecrosis of the Jaw (MRONJ). **Medicina**, v. 57, n. 463, p. 1–12, 2021.

OZYURTSEVEN, Betul Tas *et al.* Medication-related osteonecrosis of the jaw (MRONJ) and eNOS Polymorphisms in multiple myeloma patients: a single center experience. **BMC Oral Health**, v. 21, n. 1, p. 1–7, 2021.

PAUTKE, Christoph. Treatment of Medication- Related Osteonecrosis of the Jaw. **Medication-Related Osteonecrosis of the Jaws: Bisphosphonates, Denosumab, and New Agents**, v. 119, p. 79–91, 2015.

POXLEITNER, Philipp *et al.* The prevention of medication-related osteonecrosis of the jaw. **Deutsches Arzteblatt International**, v. 114, n. 5, p. 63–69, 3 fev. 2017.

RABIÉ, Catalina Moreno- *et al.* Local radiographic risk factors for MRONJ in osteoporotic patients undergoing tooth extraction. **Oral Diseases**, v. 30, p. 1632–1642, 2024.

RUPEL, Katia *et al.* Mronj Onset After Preliminary Evaluation and Preventive Interventions - a Single Center Study. **Qeios**, p. 8–10, 2021.

CC BY

REMUNOM
ISSN 2178-6925

Received: 24/07/2026 - **Accepted:** 01/08/2026
Vol: 13.19
DOI: 10.66104/s9gqd050
Pages: 1-32

TENORE, Gianluca *et al.* Medication-Related Osteonecrosis of the Jaws (MRONJ): Etiological Update. **Senses & Sciences**, v. 1, n. 4, p. 147–152, 2014.

TERESI, Salvatore Emanuele *et al.* MRONJ Treatment with Ultrasonic Navigation: A Case Report. **Proceedings**, v. 35, n. 78, p. 1–3, 2019.

VIDAL-REAL, Carmen *et al.* Osteonecrosis of the jaws in 194 patients who have undergone intravenous bisphosphonate therapy in Spain. **Medicina Oral Patologia Oral y Cirugia Bucal**, v. 20, n. 3, p. e267–e272, 1 maio 2015.

YAMAGATA, Kenji *et al.* Medication-Related Osteonecrosis of the Jaw Chapter. **Osteonecrosis**, v. 11, p. 87–108, 2017.

YAMAMOTO, Norio *et al.* **Relationship between oral condition and risk factors for jaw osteonecrosis in patients with hip fractures**. *[S.l.: S.n.]*.

CC BY