REMUNOM
ISSN 2178-6925

Received: 13/10/2026 - **Accepted:** 10/11/2026
Vol: 13.23
DOI: 10.66104/jfvzrf37
Pages: 1-23

ANÁLISE DA PREVALÊNCIA DE CANAIS C-SHAPED E DA SUA CONFIGURAÇÃO MORFOLÓGICA NO TERÇO CERVICAL EM MOLARES INFERIORES: UM ESTUDO POR MEIO DA TOMOGRAFIA COMPUTADORIZADA DE FEIXE CÔNICO

PREVALENCE OF C-SHAPED CANALS AND THEIR MORPHOLOGICAL CONFIGURATION IN THE CERVICAL THIRD OF MANDIBULAR MOLARS: A CONE-BEAM COMPUTED TOMOGRAPHY STUDY

ANÁLISIS DE LA PREVALENCIA DE CANALES EN FORMA DE C Y DE SU CONFIGURACIÓN MORFOLÓGICA EN EL TERCIO CERVICAL DE MOLARES INFERIORES: UN ESTUDIO MEDIANTE TOMOGRAFÍA COMPUTARIZADA DE HAZ CÓNICO

Jose Soares da Silva Neto
Discente, Centro Universitário FIS - UNIFIS, Serra Talhada, Pernambuco, Brasil
E-mail: José.neto1234588@gmail.com

Gustavo Pina Godoy
Professor Adjunto de Patologia, Universidade Federal de Pernambuco (UFPE), Recife, Pernambuco, Brasil
E-mail: gruiga@hotmail.com

Jackeline Mayara Inácio Magalhães
Doutoranda em Odontologia, Universidade Federal de Pernambuco (UFPE), Recife, Pernambuco, Brasil
E-mail: jackelineinaacio@gmail.com

Resumo

Objetivo: Analisar a prevalência de canais C-shaped em molares inferiores por meio da Tomografia Computadorizada de Feixe Cônico (TCFC), caracterizar sua configuração morfológica no terço cervical segundo a classificação de Fan et al. (2004) e investigar possíveis associações com o sexo, a idade e o lado da arcada dentária. **Materiais e Métodos:** Foram avaliadas imagens de TCFC nos cortes coronais, sagitais e axiais através do software CS 3D Imaging®. Após o alinhamento do longo eixo dentário, o terço cervical da raiz foi adotado como nível padronizado de referência para o registro da configuração transversal. Nos dentes identificados com morfologia C-shaped, a configuração observada nesse nível foi classificada de C1 a C5, segundo fan et al. (2004). Os dados foram analisados no SPSS v.20, com nível de significância de 5%. **Resultados:** Foram avaliados 685 exames de TCFC, totalizando 1.669 molares inferiores. Pelo protocolo de avaliação adotado, 9,3% dos dentes (n=155) foram identificados com a morfologia C-shaped, sendo a maior frequência no sexo feminino (11,6%; p<0,001) e nos segundos molares (n=139). Não houve associação com idade (p=0,962) ou lado da arcada (p=0,436). No nível cervical de referência, o tipo C3 foi a configuração

REMUNOM
ISSN 2178-6925

Received: 13/10/2026 - **Accepted:** 10/11/2026
Vol: 13.23
DOI: 10.66104/jfvzrf37
Pages: 1-23

mais frequente (42,9% nos homens; 43,4% nas mulheres). Houve associação entre a configuração cervical e a faixa etária (p=0,002), com predomínio de C3 em adultos (48,9%) e C4 em idosos (62,5%). O tipo morfológico C5 não foi identificado no nível avaliado. **Conclusão:** A identificação da morfologia C-shaped em molares inferiores evidencia a importância do conhecimento das variações anatômicas do sistema de canais radiculares para o planejamento e a execução do tratamento endodôntico. A associação da ocorrência dessa morfologia com o sexo e das configurações cervicais com a faixa etária reforça a relevância da avaliação individualizada, enquanto a TCFC se destaca como recurso complementar para a identificação de particularidades anatômicas em casos selecionados. Ressalta-se, contudo, que a classificação realizada no terço cervical não representa necessariamente a configuração dos canais ao longo de toda a extensão radicular.

Palavras-chave: Anatomia; Canal Radicular; Endodontia; Tomografia Computadorizada de Feixe Cônico.

Abstract

Objective: To analyze the prevalence of C-shaped canals in mandibular molars using cone-beam computed tomography (CBCT), characterize their morphological configuration in the cervical third according to the classification of Fan et al. (2004), and investigate possible associations with sex, age, and dental arch side. **Materials and Methods:** CBCT images were evaluated in coronal, sagittal, and axial sections using CS 3D Imaging® software. After alignment of the tooth's long axis, the cervical third of the root was adopted as the standardized reference level for recording the cross-sectional configuration. In teeth identified as having C-shaped morphology, the configuration observed at this level was classified as C1–C5 according to Fan et al. (2004). Data were analyzed using SPSS v.20, with a significance level of 5%. **Results:** A total of 685 CBCT examinations were evaluated, comprising 1,669 mandibular molars. Based on the assessment protocol adopted, 9.3% of teeth (n=155) were identified as having C-shaped morphology, with a higher frequency in females (11.6%; p<0.001) and second molars (n=139). No association was found with age (p=0.962) or dental arch side (p=0.436). At the cervical reference level, C3 was the most frequent configuration (42.9% in males; 43.4% in females). An association was found between cervical configuration and age group (p=0.002), with C3 predominating in adults (48.9%) and C4 in older adults (62.5%). The C5 morphological type was not identified at the evaluated level. **Conclusion:** The identification of C-shaped morphology in mandibular molars highlights the importance of understanding anatomical variations in the root canal system for planning and performing endodontic treatment. The association of this morphology with sex and of cervical configurations with age group reinforces the relevance of individualized assessment, while CBCT serves as a complementary tool for identifying anatomical features in selected cases. However, classification at the cervical third does not necessarily reflect the canal configuration throughout the entire root length.

Keywords: Anatomy; Root Canal; Endodontics; Cone-Beam Computed Tomography.

REMUNOM
ISSN 2178-6925

Received: 13/10/2026 - **Accepted:** 10/11/2026
Vol: 13.23
DOI: 10.66104/jfvzrf37
Pages: 1-23

Resumen

Objetivo: Analizar la prevalencia de canales en forma de C en molares inferiores mediante tomografía computarizada de haz cónico (TCHC), caracterizar su configuración morfológica en el tercio cervical según la clasificación de Fan et al. (2004) e investigar posibles asociaciones con el sexo, la edad y el lado de la arcada dentaria. **Materiales y Métodos:** Se evaluaron imágenes de TCHC en cortes coronales, sagitales y axiales mediante el software CS 3D Imaging®. Tras alinear el eje longitudinal del diente, se adoptó el tercio cervical de la raíz como nivel de referencia estandarizado para registrar la configuración transversal. En los dientes identificados con morfología en forma de C, la configuración observada en este nivel se clasificó de C1 a C5 según Fan et al. (2004). Los datos se analizaron mediante SPSS v.20, con un nivel de significación del 5%. **Resultados:** Se evaluaron 685 estudios de TCHC, que comprendieron un total de 1.669 molares inferiores. Según el protocolo de evaluación adoptado, el 9,3% de los dientes (n=155) se identificaron con morfología en forma de C, con mayor frecuencia en el sexo femenino (11,6%; p<0,001) y en los segundos molares (n=139). No se encontró asociación con la edad (p=0,962) ni con el lado de la arcada (p=0,436). En el nivel cervical de referencia, el tipo C3 fue la configuración más frecuente (42,9% en hombres; 43,4% en mujeres). Se encontró una asociación entre la configuración cervical y el grupo etario (p=0,002), con predominio de C3 en adultos (48,9%) y de C4 en adultos mayores (62,5%). El tipo morfológico C5 no se identificó en el nivel evaluado. **Conclusión:** La identificación de la morfología en forma de C en molares inferiores pone de manifiesto la importancia del conocimiento de las variaciones anatómicas del sistema de canales radiculares para la planificación y ejecución del tratamiento endodóntico. La asociación de la presencia de esta morfología con el sexo y de las configuraciones cervicales con el grupo etario refuerza la relevancia de la evaluación individualizada, mientras que la TCHC se destaca como recurso complementario para identificar particularidades anatómicas en casos seleccionados. Sin embargo, cabe señalar que la clasificación realizada en el tercio cervical no representa necesariamente la configuración de los canales a lo largo de toda la extensión radicular.

Palabras clave: Anatomía; Conducto Radicular; Endodoncia; Tomografía Computarizada de Haz Cónico.

1. Introdução

O conhecimento detalhado do Sistema de Canais Radiculares (SCR) favorece a adequada limpeza, modelagem e obturação, contribuindo para o sucesso do tratamento endodôntico (Yousefi, 2025). Entretanto, as variações anatômicas do SCR representam um desafio clínico significativo, uma vez que falhas no reconhecimento dessas estruturas podem comprometer o tratamento e o prognóstico a longo prazo (Abdalrahman, 2022; Yousefi, 2025).

REMUNOM
ISSN 2178-6925

Received: 13/10/2026 - **Accepted:** 10/11/2026
Vol: 13.23
DOI: 10.66104/jfvzrf37
Pages: 1-23

Dentre as principais variações anatômicas descritas para os molares inferiores, destacam-se os canais C-shaped (Madfa, 2025), cuja conformação pode se modificar ao longo da raiz. Essa variação tem sido associada à falha de fusão da bainha epitelial radicular de Hertwig, podendo apresentar morfologia irregular, ocorrência bilateral e maior frequência em segundos molares inferiores (Cooke; Cox, 1979; Yang, 2021; Pataer, 2025).

Para a caracterização dessas variações, a classificação proposta por Fan et al. (2004) é amplamente utilizada e descreve padrões observados em secções transversais do canal radicular. Cabe destacar que os tipos morfológicos propostos por Fan et al. (2004), C1, C2, C3, C4 e C5, representam configurações seccionais e não tipos necessariamente fixos para o dente inteiro, pois um mesmo sistema C-shaped pode apresentar configurações diferentes em níveis radiculares distintos (Fan et al., 2004; Khawaja et al., 2021; Pataer et al., 2025).

Do ponto de vista clínico, os canais tipo C dificultam significativamente o preparo químico-mecânico e a obturação, principalmente nos terços médio e apical, devido à presença de istmos e áreas de difícil acesso (Abdalrahman, 2022). Em virtude do elevado percentual de paredes dentinárias que permanecem sem preparo químico-mecânico nessas anatomias complexas, torna-se indispensável adotar adequações no protocolo de instrumentação, desinfecção e obturação, combinando diferentes técnicas e sistemas para o controle da infecção no SCR (Pereira; Dellazari; Barbosa, 2019).

No que se refere ao diagnóstico imaginológico dessa variação anatômica, a radiografia periapical pode ser utilizada; entretanto, por fornecer apenas imagens bidimensionais, apresenta limitações na identificação de canais em forma de C (Piecha et al., 2025). Nesse contexto, a Tomografia Computadorizada de Feixe Cônico (TCFC) se destaca como uma ferramenta de grande relevância, por possibilitar a visualização tridimensional do sistema de canais radiculares ao longo de toda a extensão da raiz, favorecendo uma avaliação mais precisa (Madfa, 2025).

Vale mencionar que a prevalência dos canais em forma de C apresenta variações significativas entre diferentes populações, estando associada a fatores como etnia e sexo. Existem frequências mais baixas na população brasileira, com média aproximada de 6,8%, enquanto prevalências mais elevadas são observadas em populações asiáticas (Yousefi, 2025). Nesse contexto, a investigação da

REMUNOM
ISSN 2178-6925

Received: 13/10/2026 - **Accepted:** 10/11/2026
Vol: 13.23
DOI: 10.66104/jfvzrf37
Pages: 1-23

prevalência e das características morfológicas desses canais em diferentes populações se torna importante para ampliar o conhecimento sobre essa variação anatômica e subsidiar diagnósticos mais precisos, além de favorecer o planejamento e a execução do tratamento endodôntico (Madfa, 2025).

Portanto, este estudo teve como objetivo analisar a prevalência de canais C-shaped em molares inferiores por meio da Tomografia Computadorizada de Feixe Cônico (TCFC), caracterizar sua configuração morfológica no terço cervical segundo a classificação de Fan et al. (2004) e investigar possíveis associações com o sexo, a idade e o lado da arcada dentária.

2. Metodologia

2.1 Aspectos Éticos

Este estudo foi realizado após a aprovação pelo Comitê de Ética em Pesquisa (CEP) do Centro Universitário FIS (UNIFIS), sob o número de Parecer 7.845.491, e cumpriu rigorosamente as determinações éticas da Resolução nº 510/2016, lei 14874/2024 do Conselho Nacional de Saúde (CNS).

2.2 Universo e Amostra

O presente estudo, descritivo, observacional e baseado em banco de dados, foi realizado na cidade de Serra Talhada, Pernambuco. Após a aprovação pelo CEP/UNIFIS, foram selecionadas tomografias computadorizadas de feixe cônico (TCFC) de mandíbula pertencentes ao banco de dados de um serviço privado de radiologia odontológica da cidade (FACES Radiologia Odontológica), obtidas de pacientes atendidos para exame da maxila ou mandíbula no período de julho de 2024 a março de 2025. Foram selecionados para compor a amostra apenas os exames que atenderam integralmente aos critérios de inclusão e exclusão estabelecidos.

2.3 Tomografia Computadorizada de Feixe Cônico (TCFC)

REMUNOM
ISSN 2178-6925

Received: 13/10/2026 - **Accepted:** 10/11/2026
Vol: 13.23
DOI: 10.66104/jfvzrf37
Pages: 1-23

O serviço privado de radiologia odontológica utilizou para a aquisição das tomografias o tomógrafo computadorizado de feixe cônico Carestream 8100 3D® (Carestream Dental, Atlanta, GA, EUA), que adquire dados volumétricos em poucos segundos.

Para a aquisição das imagens de TCFC, o paciente foi acomodado no aparelho de modo que o plano oclusal permanecesse paralelo ao solo, seguindo o protocolo de aquisição recomendado pelo fabricante. Após o escaneamento, as imagens foram reconstruídas e armazenadas no formato proprietário .xstd (extensão Xoran) para posterior avaliação.

Os protocolos de aquisição utilizados pelo serviço apresentavam voxel de 150 µm, tensão de 90 kVp e tempo de exposição de 15 segundos. O campo de visão (FOV) variava de acordo com a indicação do exame, sendo empregados FOVs de 5 × 5 cm, 8 × 5 cm e 8 × 9 cm. A corrente do tubo era de 5 mA no protocolo endodôntico, com FOV de 5 × 5 cm, e de 3,20 mA nos protocolos com FOV de 8 × 5 cm e 8 × 9 cm. A espessura dos cortes era definida pelos profissionais responsáveis pelos laudos, considerando o tipo de aquisição e a finalidade do exame.

2.4 Critérios de Inclusão e Exclusão

2.4.1 Critérios de Inclusão

Foram incluídos exames tomográficos de pacientes que apresentavam os primeiros e/ou segundos molares inferiores, de forma unilateral ou bilateral, nas avaliações mandibulares.

2.4.2 Critérios de Exclusão

Dos exames realizados para avaliação da mandíbula, foram excluídos os dentes ausentes, com lesões de cárie extensa, restaurações extensas, implantes, tratamento endodôntico prévio e/ou restos radiculares. Exames sem qualidade diagnóstica, exames exclusivos de maxila e exames mandibulares cujos primeiros e segundos molares inferiores estivessem todos comprometidos por algum dos critérios citados também foram descartados.

REMUNOM
ISSN 2178-6925

Received: 13/10/2026 - **Accepted:** 10/11/2026
Vol: 13.23
DOI: 10.66104/jfvzrf37
Pages: 1-23

Além disso, foram excluídos os exames que apresentavam artefatos de imagem expressivos na região dos primeiros e segundos molares inferiores. Define-se artefato de imagem como um achado visualizado na tomografia que não pertence ao objeto investigado, consistindo em distorção nos dados reconstruídos decorrente da movimentação do paciente ou da presença de materiais de alta densidade (geralmente metálicos).

2.5 Calibração

As análises tomográficas foram conduzidas por um único examinador devidamente treinado e calibrado. A etapa de calibração foi executada avaliando-se imagens de 30 molares inferiores (selecionados conforme os critérios de elegibilidade) sob condições padronizadas de visualização. As tomografias desta fase não integraram a amostra final do estudo.

Os dentes foram avaliados e, após um intervalo de sete dias, reexaminados para determinar a concordância intraexaminador no reconhecimento morfológico e no registro da configuração de Fan et al. (2004) no nível cervical de referência. As informações foram compiladas no programa Microsoft Excel® (Microsoft Corporation, Redmond, WA, EUA) e analisadas no programa estatístico SPSS® versão 20.0, utilizando-se o teste Kappa de Cohen (Tabela1).

Tabela 1 - Análise da concordância intraexaminador através do teste *Kappa* (κ) de Cohen e sua classificação de acordo com Landis & Koch (1977). Brasil, 2025

	κ	Classificação	Intervalo de confiança (95%)
	0.889	Quase perfeita	0.857 – 0.951

Fonte: elaboração própria.

2.6 Seleção da Amostra

Foram analisados os exames tomográficos do banco de dados realizados por diferentes indicações clínicas. Exames tomográficos que apresentaram: (1) campo de visão (*field of view* – FOV) insuficiente para a área de interesse; (2) presença de

REMUNOM
ISSN 2178-6925

Received: 13/10/2026 - **Accepted:** 10/11/2026
Vol: 13.23
DOI: 10.66104/jfvzrf37
Pages: 1-23

ao menos um dos critérios de exclusão nos primeiros ou segundos molares inferiores; ou (3) qualidade de imagem inadequada para fins diagnósticos não foram considerados para a avaliação final.

2.7 Avaliação das Imagens Tomográficas

A avaliação da morfologia dos canais radiculares dos primeiros e segundos molares inferiores foi realizada em ambiente escurecido e silencioso, com auxílio de um computador portátil com tela de 15,6 polegadas e do programa CS 3D Imaging® (Carestream Dental). A identificação da morfologia C-shaped foi realizada mediante avaliação das reconstruções tomográficas nos planos axial, coronal e sagital, utilizados de forma complementar para análise da anatomia radicular e do sistema de canais.

Previamente à avaliação, as imagens foram padronizadas quanto aos parâmetros de nitidez, brilho e contraste. O volume tomográfico foi rotacionado para alinhar o longo eixo do dente ao plano vertical, permitindo a visualização perpendicular do canal nos cortes axiais. O plano axial constituiu a principal referência para a avaliação da morfologia transversal. Após o alinhamento do longo eixo dentário, os cortes foram percorridos no sentido corono-apical.

Para padronizar o registro morfológico, o terço cervical da raiz foi definido como nível de referência. A região da junção amelocementária foi utilizada como referência anatômica para a seleção da secção axial no terço cervical da raiz. Após a identificação do canal C-shaped, a configuração observada no terço cervical foi registrada separadamente, conforme a classificação de Fan et al. (2004) (Tabela 2 e Figura 1). Cada dente recebeu uma única categoria (C1, C2, C3, C4 ou C5).

Tabela 2 - Configurações transversais dos canais C-shaped segundo Fan et al. (2004), aplicadas ao nível cervical de referência.

C1	Canal em forma de C contínuo, sem separação ou divisão na secção transversal
C2	Formato semelhante a ponto e vírgula, resultante de descontinuidade do contorno em C na secção transversal
C3	Dois ou três canais separados na secção transversal
C4	Apenas um canal redondo ou oval na secção transversal

REMUNOM
ISSN 2178-6925

Received: 13/10/2026 - **Accepted:** 10/11/2026
Vol: 13.23
DOI: 10.66104/jfvzrf37
Pages: 1-23

C5	Nenhum lúmen do canal visível na secção transversal (configuração geralmente observada próxima ao ápice)

Fonte: Fan *et al.* (2004).

Figura 1. Imagem da classificação de Fan *et al.* (2004)

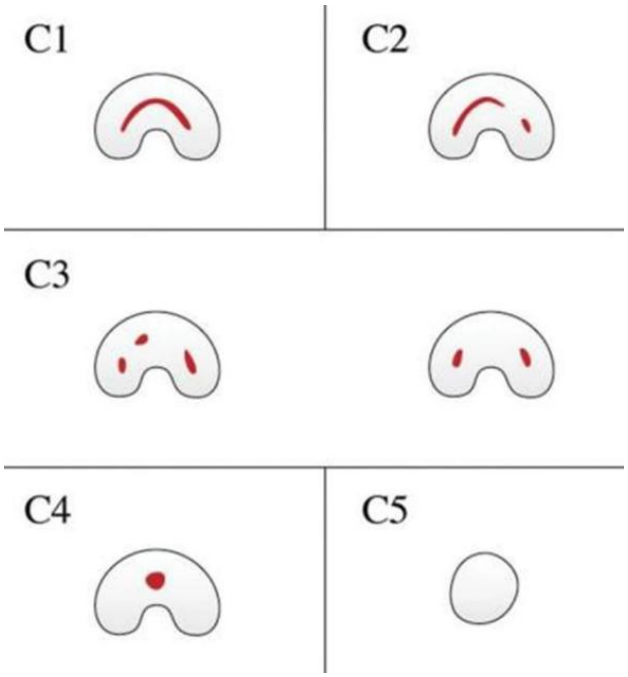

Fonte: Adaptado de Fan et al. (2004)

Assim, a categoria atribuída representa a morfologia transversal cervical e não pressupõe a manutenção da mesma configuração nos terços médio e apical. Nos dentes que não apresentaram morfologia C-shaped, registrou-se a ausência dessa condição, sem atribuição de categoria da classificação de Fan et al. (2004).

No banco de dados original, as configurações C3 e C4 observadas no nível cervical foram registradas como padrões seccionais dentro do conjunto de dentes identificados como *C-shaped* pelo protocolo operacional adotado. Por esse motivo, esses achados são apresentados como configurações do terço cervical, e não como evidência isolada de continuidade de um sistema *C-shaped* ao longo de toda a raiz. Essa delimitação é relevante porque, na proposta original de Fan et al. (2004), as categorias C1 a C5 descrevem secções transversais que podem se modificar ao longo do comprimento radicular.

REMUNOM
ISSN 2178-6925

Received: 13/10/2026 - **Accepted:** 10/11/2026
Vol: 13.23
DOI: 10.66104/jfvzrf37
Pages: 1-23

2.8 Análise dos Dados

Os dados coletados foram tabulados em planilhas eletrônicas e exportados para o software estatístico IBM SPSS Statistics® versão 20.0 (IBM Corp., Armonk, NY, EUA). Considerou-se o paciente/exame como unidade amostral e o dente como unidade anatômica avaliada e unidade de análise estatística. A estatística descritiva foi empregada para a caracterização da amostra e das variáveis do estudo, mediante a apresentação de frequências absolutas (n) e relativas (%).

Para a análise inferencial, avaliou-se a associação entre as variáveis categóricas. O teste Qui-quadrado de Pearson para independência foi utilizado para testar a associação entre a presença geral de canais radiculares com configuração *C-shaped* e as variáveis independentes: sexo, faixa etária, lado da arcada dentária e tipo de molar inferior (primeiro ou segundo).

Adicionalmente, para investigar a associação entre a configuração cervical de Fan (C1, C2, C3, C4 e C5) e as mesmas variáveis demográficas e clínicas, aplicaram-se o teste Qui-quadrado para homogeneidade e o teste Exato de Fisher, conforme os pressupostos de aplicação. Em todas as análises inferenciais, adotou-se o nível de significância de 5% ($p < 0,05$).

3. Resultados

Foram examinados 817 exames tomográficos realizados por diversos motivos. Destes, 132 foram excluídos (Tabela 3). Um total de 3588 dentes foram avaliados. Destes, foram excluídos 1919 (Tabela 4).

Tabela 3 - Exames excluídos da amostra

Motivo	Quantidade
FOV insuficiente (exame de maxila)	113
Artefatos de imagem	9
Má qualidade de imagem para fins diagnósticos	5

REMUNOM
ISSN 2178-6925

Received: 13/10/2026 - **Accepted:** 10/11/2026
Vol: 13.23
DOI: 10.66104/jfvzrf37
Pages: 1-23

Exames da mandíbula com todos primeiros e segundos molares inferiores comprometidos por alguns dos critérios	5
TOTAL:	**132**

Fonte: elaboração própria.

Tabela 4 - Dentes excluídos da amostra

Motivo	Quantidade
Cárie Extensa	16
Implante dentário	111
Resto radicular	20
Dentes ausentes	1518
Tratamento endodôntico	254
TOTAL:	**1919**

Fonte: elaboração própria.

Assim, a amostra final do presente estudo foi composta por 685 exames e por 1.669 dentes (706 primeiros molares inferiores e 963 segundos molares inferiores). Através do protocolo de avaliação adotado, 155 dentes foram identificados como apresentando morfologia C-shaped (Figura 2), sendo 16 (2.3%) primeiros molares inferiores e 139 (14,4%) segundos molares inferiores.

REMUNOM
ISSN 2178-6925

Received: 13/10/2026 - **Accepted:** 10/11/2026
Vol: 13.23
DOI: 10.66104/jfvzrf37
Pages: 1-23

Figura 2. Fluxograma do processo de seleção da amostra

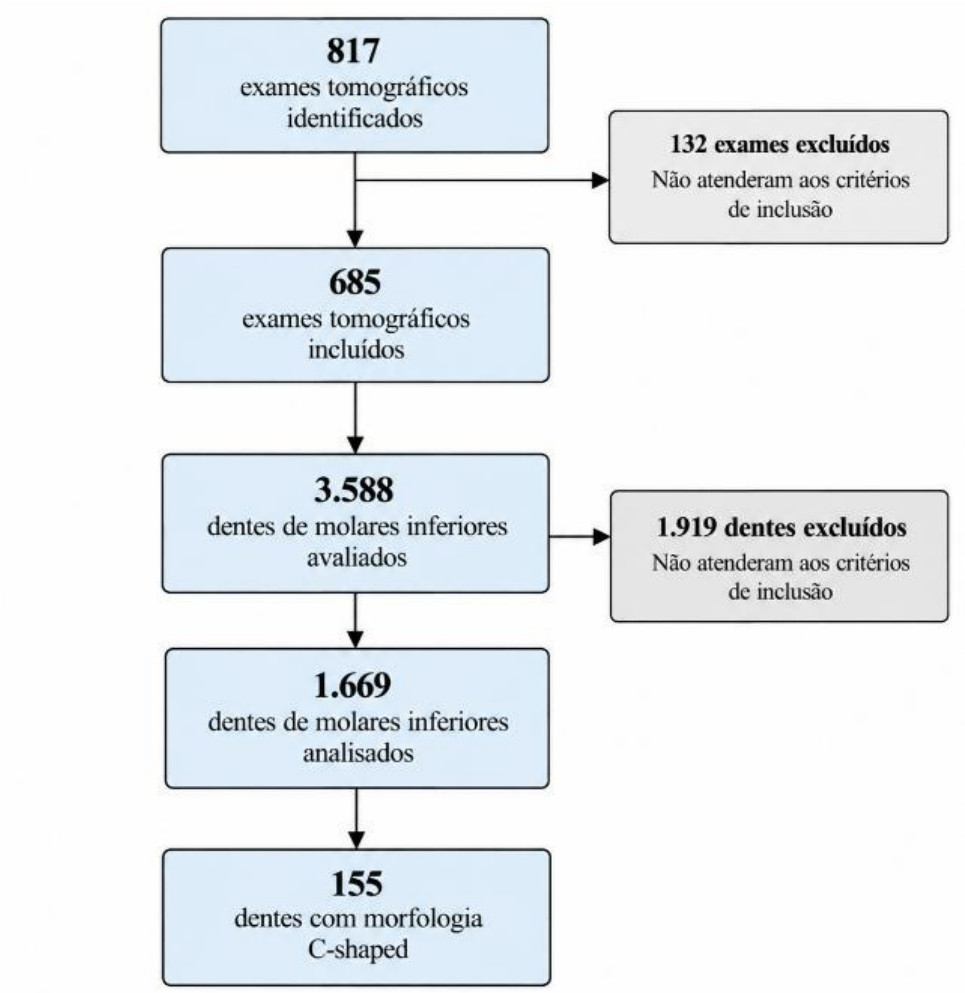

Fonte: elaboração própria.

Observou-se associação estatisticamente significativa entre o tipo de molar e a presença de canais C-shaped (p < 0,001), conforme apresentado na tabela 5.

Tabela 5. Distribuição da presença de C-SHAPED segundo o tipo de dente.

Tipo de dente	Presença de C-SHAPED		p-valor
	Sim (n = 155; 9,3%)	Não (n=1514; 90,7%)	
Primeiro molar (D36,D46)	16(2,3%)	690(97,7%)	<0,001
Segundo molar (D37, D47)	139(14,4%)	824(85,6%)	

[1]p-valor do teste Qui-quadrado para independência.

Fonte: elaboração própria.

REMUNOM
ISSN 2178-6925

Received: 13/10/2026 - **Accepted:** 10/11/2026
Vol: 13.23
DOI: 10.66104/jfvzrf37
Pages: 1-23

A Tabela 6 apresenta a distribuição dos dentes identificados com morfologia C-shaped segundo o sexo, a faixa etária e o lado da arcada. Do total de 1.669 dentes avaliados, a frequência observada foi de 9,3% (n=155). Houve associação estatisticamente significativa com o sexo (p < 0,001), com maior frequência no sexo feminino (11,6%; n=113) em comparação ao masculino (6,0%; n=42). Não houve associação significativa com a idade (p = 0,962), com proporções semelhantes entre menores de idade (9,9%), adultos (9,2%) e idosos (9,4%). Da mesma forma, não houve associação com o lado da arcada (p = 0,436), observando-se frequência de 8,8% no lado direito e 9,9% no lado esquerdo.

Tabela 6- Distribuição dos dentes identificados com morfologia C-shaped pelo protocolo adotado, segundo sexo, idade e lado da arcada.

Fator avaliado	Nº	%	Sim (n=155; 9,3%)	Não (n=1514; 90,7%)	p-valor
Sexo					
Masculino	695	41,6	42 (6,0%)	653 (94,0%)	<0,001¹
Feminino	974	58,4	113 (11,6%)	861 (88,4%)	<0,001¹
Idade					
Menor de idade (Até 17)	162	9,7	16 (9,9%)	146 (90,1%)	0,962¹
Adulto (18-59)	1422	85,2	131 (9,2%)	1291 (90,8%)	0,962¹
Idoso (60+)	85	5,1	8 (9,4%)	77 (90,6%)	0,962¹
Lado					
Direito	868	52,0	76 (8,8%)	792 (91,2%)	0,436¹
Esquerdo	801	48,0	79 (9,9%)	722 (90,1%)	0,436¹

¹ p-valor do teste Qui-quadrado para independência.

Fonte: elaboração própria.

REMUNOM
ISSN 2178-6925

Received: 13/10/2026 - **Accepted:** 10/11/2026
Vol: 13.23
DOI: 10.66104/jfvzrf37
Pages: 1-23

A Tabela 7 e as Figuras 3, 4 e 5 descrevem a distribuição das configurações transversais de Fan registradas no terço cervical de referência entre os 155 dentes identificados com morfologia C-shaped pelo protocolo adotado. Não houve associação estatisticamente significativa entre a configuração cervical e o sexo (p = 0,139). C3 foi a configuração mais frequente em ambos os sexos, correspondendo a 42,9% nos homens e 43,4% nas mulheres. Em contrapartida, houve associação significativa entre a configuração cervical e a faixa etária (p = 0,002). Entre os adultos, C3 predominou (48,9%); nos idosos, grupo composto por oito dentes C-shaped, C4 foi a configuração mais frequente (62,5%); e, nos menores de idade, C2 e C4 apresentaram as maiores frequências (31,3% cada). Entretanto, esse predomínio de C4 observado entre idosos deve ser interpretado com cautela, considerando o reduzido número de dentes C-shaped (n=8), o que limita a interpretação desse padrão morfológico para essa faixa etária. Não houve diferença significativa em relação ao lado da arcada (p = 0,609), mantendo-se C3 como a configuração cervical mais frequente tanto no lado direito (46,1%) quanto no esquerdo (40,5%).

Tabela 7 - Distribuição da configuração cervical segundo Fan, de acordo com sexo, faixa etária e lado da arcada dentária.

Classificação de Fan	Sexo		Faixa etária			Lado da arcada	
	Masculino (n=42)	Feminino (n=113)	Menor de idade (Até 17) (n=16)	Adulto (18–59) (n=131)	Idoso (60+) (n=8)	Direito (n=76)	Esquerdo (n=79)
C1	4(9,5%)	20(17,7%)	4(25,0%)	20(15,3%)	0(0,0%)	9(11,7%)	15(19,0%)
C2	14(33,3%)	20(17,7%)	5(31,3%)	27(20,5%)	2(25,0%)	16(21,1%)	18(22,8%)
C3	18(42,9%)	49(43,4%)	2(12,4%)	64(48,9%)	1(12,5%)	35(46,1%)	32(40,5%)
C4	6(14,3%)	24(21,2%)	5(31,3%)	20(15,3%)	5(62,5%)	16(21,1%)	14(17,7%)
p-valor[1]	0,139[1]			0,002[2]		0,609[1]	

[1] p-valor do teste Qui-quadrado para homogeneidade. [2] p-valor do teste Exato de Fisher.

REMUNOM
ISSN 2178-6925

Received: 13/10/2026 - **Accepted:** 10/11/2026
Vol: 13.23
DOI: 10.66104/jfvzrf37
Pages: 1-23

Fonte: elaboração própria.

Figura 3 - Distribuição da configuração cervical segundo Fan, de acordo com o sexo do paciente.

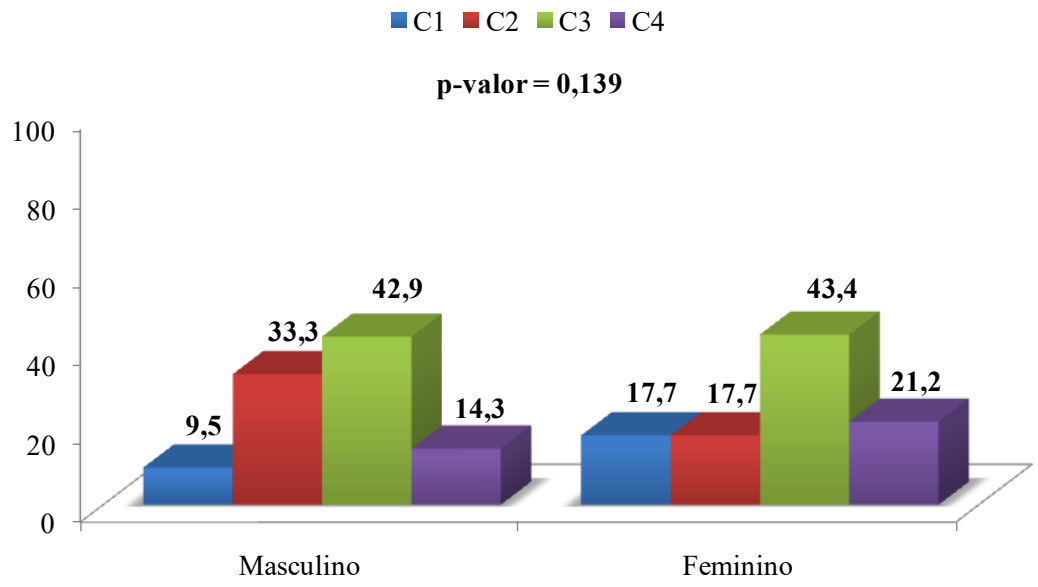

Figura 4 - Distribuição da configuração cervical segundo Fan, de acordo com a faixa etária do paciente.

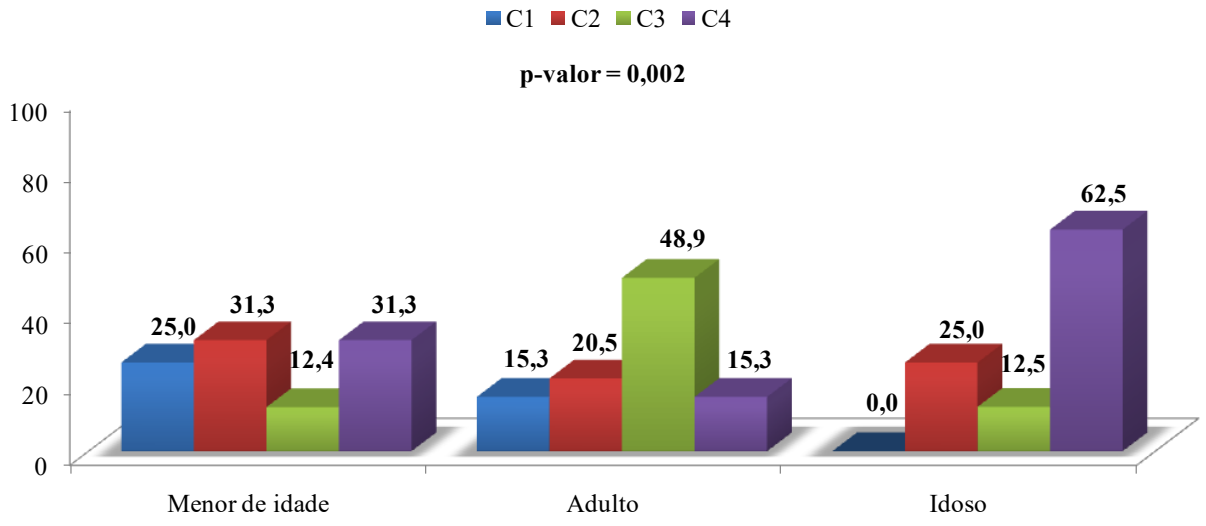

REMUNOM
ISSN 2178-6925

Received: 13/10/2026 - **Accepted:** 10/11/2026
Vol: 13.23
DOI: 10.66104/jfvzrf37
Pages: 1-23

Figura 5 - Distribuição da configuração cervical segundo Fan, de acordo com o lado da arcada.

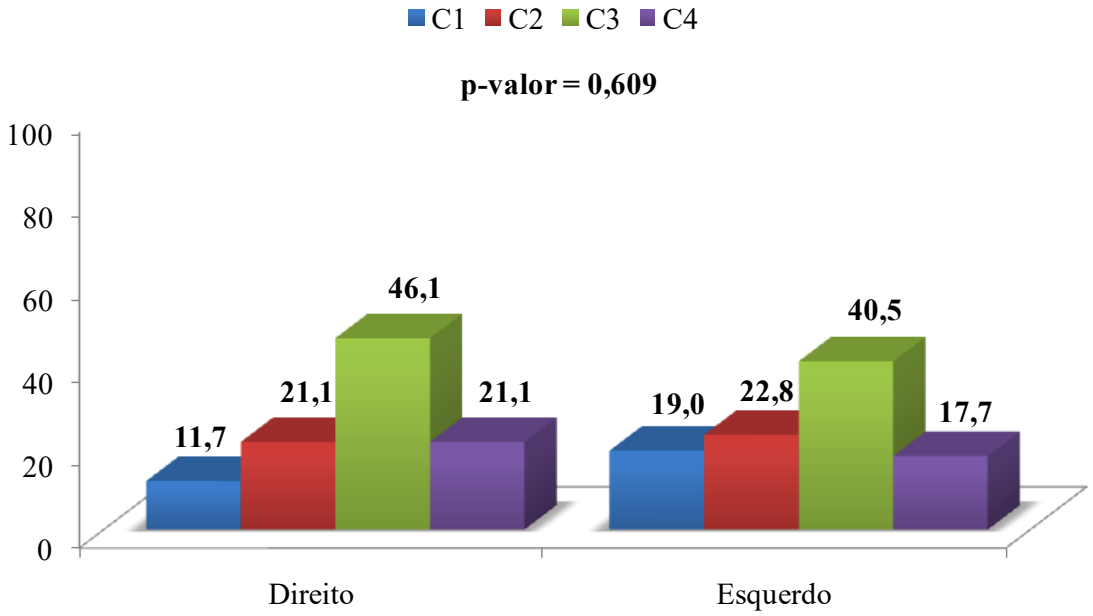

4. Discussão

O presente estudo identificou prevalência de 9,3% de morfologia *C-shaped* entre os 1.669 molares inferiores avaliados por meio da Tomografia Computadorizada de Feixe Cônico (TCFC). Esse resultado deve ser interpretado considerando as particularidades populacionais e metodológicas das investigações disponíveis, uma vez que a frequência dessa variação anatômica apresenta diferenças entre populações e pode ser influenciada pelos critérios utilizados para sua identificação, pelos grupos dentários investigados e pelos níveis radiculares examinados. Estudos como os de Yousefi et al. (2025) e Laplace et al. (2025) evidenciam a variabilidade da ocorrência de canais *C-shaped* entre diferentes populações. Nesse contexto, a prevalência encontrada contribui para o conhecimento da anatomia endodôntica dos molares inferiores na amostra estudada, embora comparações diretas com outras investigações exijam atenção às diferenças metodológicas.

REMUNOM
ISSN 2178-6925

Received: 13/10/2026 - **Accepted:** 10/11/2026
Vol: 13.23
DOI: 10.66104/jfvzrf37
Pages: 1-23

Em relação ao grupo dentário, observou-se maior frequência de canais *C-shaped* nos segundos molares inferiores, correspondendo a 14,4% dos dentes avaliados (139/963), em comparação aos primeiros molares, nos quais a frequência foi de 2,3% (16/706). Esse achado está em consonância com a literatura, que descreve os segundos molares inferiores como os dentes mais frequentemente associados a essa variação anatômica (Cooke; Cox, 1979; Yang et al., 2021). A maior ocorrência nesses elementos pode estar relacionada às particularidades do desenvolvimento radicular, especialmente à fusão parcial ou completa das raízes, frequentemente associada à formação de sistemas de canais em C (Yang et al., 2021; Pataer et al., 2025). Entretanto, considerando que a fusão radicular não foi investigada como variável independente neste estudo, essa relação deve ser compreendida como uma possível explicação anatômica fundamentada na literatura, e não como uma associação diretamente demonstrada pelos resultados.

Quanto ao sexo, verificou-se associação estatisticamente significativa com a presença de canais *C-shaped* ($p < 0,001$), com maior frequência entre os dentes pertencentes a indivíduos do sexo feminino (11,6%) em comparação ao masculino (6,0%). Esse resultado corrobora os achados de Pataer et al. (2025), que também identificaram maior ocorrência dessa configuração anatômica em mulheres. Entretanto, resultados divergentes foram relatados por Laplace et al. (2025), indicando que a distribuição dessa característica pode variar conforme a população investigada. Dessa forma, embora tenha sido identificada associação estatística com o sexo na presente amostra, não é possível estabelecer uma relação causal ou atribuir essa diferença exclusivamente a fatores biológicos, considerando a natureza observacional do estudo e as características da população avaliada.

No que se refere à faixa etária, não foi observada associação estatisticamente significativa entre a presença de canais *C-shaped* e a idade dos indivíduos ($p = 0,962$). As frequências encontradas foram semelhantes entre menores de idade (9,9%), adultos (9,2%) e idosos (9,4%). Resultados semelhantes foram descritos por Chen et al. (2022), sugerindo que a ocorrência dessa variação anatômica pode estar mais relacionada aos processos de desenvolvimento radicular do que às modificações decorrentes do envelhecimento. Entretanto, a ausência de associação estatística não permite afirmar que a distribuição seja necessariamente homogênea

REMUNOM
ISSN 2178-6925

Received: 13/10/2026 - **Accepted:** 10/11/2026
Vol: 13.23
DOI: 10.66104/jfvzrf37
Pages: 1-23

na população, especialmente diante das diferenças no quantitativo de dentes entre as faixas etárias investigadas.

Em relação ao lado da arcada dentária, também não foi identificada associação estatisticamente significativa com a presença de canais *C-shaped* (p = 0,436), observando-se frequências de 8,8% no lado direito e 9,9% no esquerdo. Estudos anteriores, como os de Yang et al. (2021) e Pataer et al. (2025), relataram a ocorrência bilateral dessa configuração anatômica, especialmente em segundos molares inferiores. Contudo, é importante distinguir a distribuição segundo o lado da arcada da bilateralidade propriamente dita, uma vez que esta última pressupõe a identificação da variação anatômica em dentes contralaterais de um mesmo indivíduo. Como a bilateralidade não foi diretamente investigada no presente estudo, os resultados não permitem estabelecer conclusões sobre sua frequência. Ainda assim, as evidências disponíveis na literatura reforçam a importância da avaliação criteriosa dos dentes contralaterais durante o planejamento endodôntico.

No que se refere à caracterização morfológica, a configuração C3, segundo a classificação de Fan et al. (2004), foi a mais frequentemente identificada no terço cervical dos dentes classificados como *C-shaped*, correspondendo a 42,9% dos casos no sexo masculino e 43,4% no feminino. Não foi observada associação estatisticamente significativa entre a configuração cervical e o sexo (p = 0,139), indicando que, embora a ocorrência geral de canais *C-shaped* tenha apresentado diferença entre homens e mulheres, a distribuição dos padrões morfológicos cervicais não demonstrou associação significativa com essa variável. Esse resultado evidencia a importância de distinguir os fatores relacionados à presença da variação anatômica daqueles associados às suas diferentes configurações transversais.

A interpretação do predomínio de C3 deve considerar, entretanto, que a classificação morfológica foi realizada exclusivamente em uma secção de referência no terço cervical. A classificação proposta por Fan et al. (2004) descreve diferentes configurações transversais do sistema de canais radiculares, que podem se modificar ao longo da extensão da raiz. Nesse sentido, Khawaja et al. (2021), ao investigarem molares com morfologia *C-shaped* em uma população dos Emirados Árabes Unidos, identificaram alterações na configuração entre os níveis coronal e

REMUNOM
ISSN 2178-6925

Received: 13/10/2026 - **Accepted:** 10/11/2026
Vol: 13.23
DOI: 10.66104/jfvzrf37
Pages: 1-23

apical em 94,5% dos dentes avaliados. De maneira semelhante, Pataer et al. (2025) demonstraram distribuições distintas das categorias de Fan nos terços cervical, médio e apical. Esses achados reforçam que a configuração observada em determinada secção não representa necessariamente o padrão anatômico predominante em toda a extensão radicular.

Essa particularidade também deve ser considerada na comparação com investigações que empregaram protocolos de avaliação em diferentes níveis radiculares. Nejaim et al. (2020), por exemplo, analisaram a morfologia radicular em cinco níveis axiais em uma subpopulação brasileira, possibilitando uma caracterização mais abrangente das modificações anatômicas ao longo da raiz. Dessa forma, a maior frequência de C3 identificada no presente estudo representa especificamente o padrão transversal observado no terço cervical, não sendo possível inferir sua permanência nos terços médio e apical. Além disso, configurações como C3 e C4, quando observadas isoladamente, não constituem evidência suficiente para caracterizar um sistema *C-shaped*, sendo necessária sua interpretação em conjunto com os demais critérios anatômicos utilizados na identificação dessa variação.

Quanto à relação entre a configuração cervical e a faixa etária, observou-se associação estatisticamente significativa ($p = 0,002$). Entre os adultos, a configuração C3 foi a mais frequente (48,9%), enquanto nos idosos predominou C4 (62,5%). Nos menores de idade, C2 e C4 apresentaram frequências semelhantes (31,3% cada). Entretanto, esses resultados devem ser interpretados com cautela, especialmente em relação aos idosos, uma vez que apenas oito dentes com morfologia *C-shaped* integraram essa faixa etária. O reduzido número de observações e a distribuição desigual entre os grupos podem comprometer a precisão das estimativas, limitando a generalização desse padrão morfológico. Embora alterações decorrentes da deposição de dentina secundária possam modificar a anatomia interna dos canais radiculares ao longo do tempo (Chen et al., 2022), o delineamento transversal do presente estudo não permite estabelecer uma relação causal entre envelhecimento e configuração cervical, tampouco demonstrar uma transformação progressiva dos padrões morfológicos.

REMUNOM
ISSN 2178-6925

Received: 13/10/2026 - **Accepted:** 10/11/2026
Vol: 13.23
DOI: 10.66104/jfvzrf37
Pages: 1-23

A configuração C5 não foi identificada no nível cervical de referência. Esse resultado é compatível com as características anatômicas descritas por Fan et al. (2004), que definem C5 pela ausência de lúmen visível na secção transversal, condição geralmente observada em regiões mais próximas ao ápice radicular. De maneira semelhante, Pataer et al. (2025) não identificaram essa configuração no nível coronal, embora tenham registrado sua ocorrência em níveis radiculares mais profundos. Assim, a ausência de C5 no presente estudo deve ser interpretada considerando a região anatômica selecionada para a classificação, não sendo possível descartar sua presença nos terços médio e apical dos dentes avaliados.

Do ponto de vista clínico, os achados apresentam relevância ao evidenciarem a ocorrência de configurações anatômicas complexas nos molares inferiores, especialmente nos segundos molares. O reconhecimento dessas variações durante o diagnóstico e o planejamento endodôntico é fundamental, considerando que sistemas de canais *C-shaped* podem apresentar istmos, irregularidades e áreas de difícil acesso aos instrumentos endodônticos, dificultando a adequada limpeza, desinfecção e obturação do sistema de canais radiculares (Abdalrahman, 2022; Pereira; Dellazari; Barbosa, 2019). Nesse contexto, a TCFC constitui um recurso complementar importante para a identificação de particularidades anatômicas em situações clínicas selecionadas, especialmente quando os exames convencionais não fornecem informações suficientes para o planejamento terapêutico.

Apesar da relevância dos resultados, algumas limitações metodológicas devem ser consideradas. Inicialmente, trata-se de um estudo observacional retrospectivo, desenvolvido a partir de exames tomográficos provenientes de um único serviço privado de radiologia odontológica. Essa característica pode introduzir viés de seleção, uma vez que os indivíduos submetidos à TCFC apresentam indicações clínicas específicas e não representam necessariamente a população geral. Consequentemente, os resultados não devem ser extrapolados para toda a população do Sertão Pernambucano ou para outras regiões brasileiras. Além disso, a utilização de diferentes campos de visão e protocolos de aquisição, bem como a exclusão de dentes e exames sem condições adequadas de avaliação, pode influenciar a composição da amostra e a identificação das características anatômicas investigadas.

REMUNOM
ISSN 2178-6925

Received: 13/10/2026 - **Accepted:** 10/11/2026
Vol: 13.23
DOI: 10.66104/jfvzrf37
Pages: 1-23

Outra limitação refere-se ao protocolo de caracterização morfológica, que atribuiu uma única categoria de Fan a cada dente com base em uma secção do terço cervical. Embora essa padronização tenha possibilitado a comparação das configurações transversais entre os grupos investigados, não permitiu avaliar as transições morfológicas ao longo dos terços cervical, médio e apical.

Diante dessas limitações, recomenda-se a realização de estudos multicêntricos, com amostras mais amplas e representativas de diferentes regiões brasileiras, utilizando protocolos padronizados de identificação dos sistemas *C-shaped* e avaliação morfológica em múltiplos níveis radiculares. Investigações futuras também poderão incorporar métodos estatísticos que considerem a correlação entre dentes de um mesmo indivíduo, contribuindo para estimativas mais robustas das associações investigadas. Dessa maneira, será possível aprofundar o conhecimento sobre a prevalência, a distribuição e a complexidade morfológica dos canais *C-shaped*, ampliando a aplicabilidade dos resultados ao diagnóstico e ao planejamento endodôntico.

5. Conclusão

A prevalência de canais C-shaped em molares inferiores na população estudada foi de 9,3%, com maior ocorrência em segundos molares e no sexo feminino, sem associação significativa com a idade ou o lado da arcada dentária. No terço cervical, a configuração C3 foi a mais frequente, sendo observada associação significativa entre a configuração morfológica e a faixa etária. Esses achados reforçam a importância do conhecimento das variações anatômicas do sistema de canais radiculares para o diagnóstico, planejamento e execução do tratamento endodôntico, destacando a TCFC como recurso complementar na identificação de anatomias complexas em casos selecionados. Ressalta-se, contudo, que a classificação realizada no terço cervical não representa necessariamente a morfologia ao longo de toda a extensão radicular, cuja caracterização requer a avaliação de diferentes níveis da raiz.

Dessa forma, sugere-se a realização de novos estudos com amostras

REMUNOM
ISSN 2178-6925

Received: 13/10/2026 - **Accepted:** 10/11/2026
Vol: 13.23
DOI: 10.66104/jfvzrf37
Pages: 1-23

populacionais mais amplas e diversificadas, contemplando a análise morfológica dos terços cervical, médio e apical, a fim de aprofundar a compreensão das variações anatômicas dos canais C-shaped e suas possíveis implicações para a prática endodôntica.

Referências

ABDALRAHMAN, K.; TALABANI, R.; KAZZAZ, S.; BABARASUL, D. Assessment of C-shaped canal morphology in mandibular molars using CBCT. **Scanning**, United States, v. 2022, p. 1-8, 2022. DOI: https://doi.org/10.1155/2022/4886993. Acesso em: 15 mar. 2025.

CHEN, C. et al. Prevalence and correlation of C-shaped root canals in mandibular molars using CBCT. **Scientific Reports**, London, v. 12, p. 20258, 2022. DOI: https://doi.org/10.1038/s41598-022-24381-5. Acesso em: 15 mar. 2025.

COOKE, H. G.; COX, F. L. C-shaped canal configurations in mandibular molars. **The Journal of the American Dental Association**, Chicago, v. 99, n. 5, p. 836-839, 1979.

FAN, B.; CHEUNG, G. S. P.; FAN, M.; GUTMANN, J. L.; BIAN, Z. C-shaped canal system in mandibular second molars: part I—anatomical features. **Journal of Endodontics**, Baltimore, v. 30, n. 12, p. 899-903, 2004. DOI: https://doi.org/10.1097/01.DON.0000136207.12204.E4. Acesso em: 15 mar. 2025.

KHAWAJA, S. et al. The C-shaped root canal systems in mandibular second molars in an Emirati population. **Scientific Reports**, London, v. 11, p. 23863, 2021. DOI: https://doi.org/10.1038/s41598-021-03329-1. Acesso em: 15 mar. 2025.

LAPLACE, J. F.; GUERRERO FERRECCIO, J.; MALVICINI, G.; MÉRIDA DE LA ESPRIELLA, C.; PÉREZ, A. R. Prevalence and morphology of C-shaped canals in mandibular second molars using CBCT. **Dentistry Journal**, Basel, v. 13, n. 4, p. 147, 2025. DOI: https://doi.org/10.3390/dj13040147. Acesso em: 15 mar. 2025.

MADFA, A. A.; ALSHAMMARI, A. F.; ALMAGADAWYI, E.; ALEDAILI, E. A.; AL-HADDAD, A. Anatomical complexity in mandibular second molars: a CBCT study. **Scientific Reports**, London, v. 15, p. 26413, 2025. DOI: https://doi.org/10.1038/s41598-025-26413-2. Acesso em: 15 mar. 2025.

NEJAIM, Y. et al. C-shaped canals in mandibular molars of a Brazilian subpopulation: prevalence and root canal configuration using cone-beam computed tomography. **Clinical Oral Investigations**, Berlin, v. 24, n. 9, p. 3299-

REMUNOM
ISSN 2178-6925

Received: 13/10/2026 - **Accepted:** 10/11/2026
Vol: 13.23
DOI: 10.66104/jfvzrf37
Pages: 1-23

3305, 2020. DOI: https://doi.org/10.1007/s00784-020-03207-6. Acesso em: 15 mar. 2025.

PATAER, M. et al. Root canal configuration of C-shaped canals in mandibular second molars using CBCT. **BMC Medical Imaging**, London, v. 25, p. 116, 2025. DOI: https://doi.org/10.1186/s12880-025-01640-1. Acesso em: 15 mar. 2025.

PEREIRA, Paulo Henrique Barros; DELLAZARI, Rafaela Leal de Alcântara; BARBOSA, Antonio Vinicius Holanda. Adequações no tratamento endodôntico de um molar em forma de "C": um relato de caso. **Revista Multidisciplinar do Sertão**, v. 1, n. 4, p. 612-621, out./dez. 2019.

PIECHA, M. C. R.; PAPPEN, F. G.; GOMES, F. A.; SFREDDO, C. S.; POLA, N. M. Cone-beam computed tomography evaluation of root canal morphology. **Brazilian Dental Journal**, Ribeirão Preto, v. 36, e. 6704, p. 1-8, 2025. DOI: https://doi.org/10.1590/0103-644020256704. Acesso em: 15 mar. 2025.

YANG, S. E.; LEE, T. Y.; KIM, K. J. Prevalence and morphology of C-shaped canals in mandibular second molars in a Korean population. **Scanning**, United States, v. 2021, p. 1-7, 2021. DOI: https://doi.org/10.1155/2021/9152004. Acesso em: 15 mar. 2025.

YOUSEFI, F. et al. Prevalence of C-shaped canal morphology in mandibular molars: a systematic review and meta-analysis using CBCT. **BMC Oral Health**, London, v. 25, p. 45, 2025.